ŞT. BERCEANU
MARIANA GOCIU
PETRE GROZEA

SISTEMUL RETICULO-ENDOTELIAL

EDITURA MEDICALĂ

Scanned with OKEN Scanner

ȘTEFAN BERCEANU
MARIANA GOCIU
PETRE GROZEA

SISTEMUL RETICULO-ENDOTELIAL

HISTOFIZIOLOGIE, PATOLOGIE CLINICĂ, TERAPIE

EDITURA MEDICALĂ
BUCUREȘTI — 1967

Scanned with OKEN Scanner

PREFAȚĂ

O lucrare cu caracter de monografie asupra structurii fiziologice și patologice unitare a sistemului reticulo-endotelial (S.R.E.), este încă legată de mari dificultăți, deși există o dezvoltare foarte bogată a cercetărilor în acest domeniu. Datele analitice noi de infrastructură, citofiziologie și citogeneză, precum și aspectele particulare de patologie clinică și experimentală se pot sintetiza cu greu într-o vedere unitară.

De mai mulți ani, am urmărit, în Institutul de medicină internă al Academiei Republicii Socialiste România și al M.S.P.S., un număr de peste 800 de cazuri de leucoze și reticuloze maligne; corelarea modificărilor morfologice și umorale cu tabloul clinic al fiecărui caz ne-a evidențiat însă mari dificultăți în clasarea unor forme în cadrul cunoștințelor clasice de patologie a S.R.E.

Încercarea noastră a urmărit să sintetizeze cunoștințele actuale și să le lege de datele clasice aduse de pionierii cercetărilor în S.R.E. — Maximov, Metchnikoff și Aschoff; de asemenea, a urmărit să împărtășească celor angrenați în studiul fiziologiei și patologiei acestui sistem unele concluzii izvorîte din practica noastră clinică și de laborator.

Lucrarea cuprinde, în primul rînd, expunerea problemelor asupra structurii și fiziologiei S.R.E., pe care le considerăm esențiale în înțelegerea patologiei și absolut necesare atît cercetătorului, cît și medicului practician. Nu se poate înțelege simptomatologia și evoluția unei reticuloze fără a cunoaște dinamica transformării celulelor componente ale sistemului în relație cu adaptarea fiziologică la factorii de mediu. Din aceste considerații am dat o dezvoltare specială capitolelor de structură, insistînd asupra unor celule mai importante în patologie ca: limfocitul, plasmocitul, mastocitul. Am dezvoltat apoi capitolele de fiziologie gene-

Scanned with OKEN Scanner

rală celulară, ca diferențierea și modulația, și capitolele de fagocitoză și imunitate, funcții a căror alterare determină întreaga simptomatologie generală a bolilor S.R.E.

Partea de patologie expune datele cunoscute asupra formelor bine delimitate de reticuloze maligne (limfosarcom, reticulosarcom, plasmocitom etc.), care au fost tratate didactic după schema clasică, propunînd o clasificare unitară a reticulozelor. Am considerat necesar să expunem, într-un capitol separat, unitatea simptomatică și fiziopatologică prezentă în orice formă de reticuloză.

Formele de patologie nou-delimitate, ca reticulozele reactive, au fost expuse în corelație cu cele maligne. Avînd în vedere că aceste forme sînt secundare, apărînd în cadrul unor afecțiuni infecțioase sau alergice, le-am expus sub aspectele lor comune, exemplificînd cu formele mai bine individualizate, ca reticulozele virale, tuberculoase, reumatismale. Alături de ele, am expus formele care, în clasificarea noastră, apar ca principalele forme de trecere *între reticulozele maligne și reactive (granulomul sarcoidozic, boala Waldenström, boala Bryll-Symmers). Expunerea lor ca forme speciale cu caractere hiperplazice reactive în transformare spre malignizare constituie un argument în sprijinul ipotezei asupra posibilității transformării hiperplaziilor reactive în metaplazii maligne. Boala Hodgkin, pe care o considerăm ca formă de trecere din punct de vedere morfo-patogenic, avînd caractere predominant maligne, a fost expusă în continuarea reticulozelor maligne.*

Deși nu figurează în clasificarea noastră, am creat un loc, în cadrul bolilor S.R.E., agammaglobulinemiei, avînd în vedere că este determinată de un deficit morfo-funcțional al S.R.E.

Tratamentul a fost expus sintetic pentru toată patologia S.R.E. (capitolul 11), arătîndu-se posibilitățile actuale și criteriile de adaptare în fiecare formă.

Bibliografia prezentată la finele capitolelor cu conținut apropiat cuprinde referințele mai noi. Datele dinainte de 1940 le considerăm clasice și, din economie de spațiu, nu au mai fost citate, deoarece se găsesc în tratatele mai vechi, cum este „Handbook of Hematology“ *editat de H. Downey (B. P. Hoeber, New York, 1938).*

Cu toate imperfecțiunile inerente unei încercări într-un domeniu dificil, nădăjduim că străduința noastră va folosi colegilor care se preocupă de patologia S.R.E.

Mulțumim colegilor din Institutul de medicină internă, care colaborează cu noi în rezolvarea cazurilor de reticuloze și care au contribuit la lămurirea multora dintre problemele ridicate în această lucrare:

Scanned with OKEN Scanner

dr. Marcela Zamfirescu-Gheorghiu, dr. C. Velican, dr. D. Micu, dr. Gh. Stoica, dr. R. Geib, dr. T. Roxin, dr. Mihaela Stoichiță, dr. Ileana Dăncescu, dr. Elena Sighetea.

Încheiem această prefață, îndreptîndu-ne gîndul de adîncă recunoștință memoriei maestrului nostru iubit, acad. N. Gh. Lupu, fondatorul școlii de morfologie clinică din țara noastră, care ne-a călăuzit tot timpul în dificilele probleme ale patologiei S.R.E.

Autorii

Scanned with OKEN Scanner

CUPRINS

Pag.

Prefaţă 5

PARTEA I — HISTOFIZIOLOGIE

CAPITOLUL 1

Delimitarea şi definiţia sistemului reticulo-endotelial; istoric şi clasificare — Şt. Berceanu 15
Criterii orientative de delimitare şi definiţie 15
Istoric 16
Bazele histogenetice ale sistemului reticulo-endotelial; componente şi limite; criterii de clasificare 18

CAPITOLUL 2

Embriologie şi morfologie celulară — M. Gociu 24
Dezvoltarea embriogenetică a celulelor sistemului reticulo-endotelial . . . 24
Morfologie celulară şi citogeneză 28

CAPITOLUL 3

Citofiziologia generală şi specială a sistemului reticulo-endotelial — Şt. Berceanu 44
Funcţii generale 44
Funcţii speciale 54
Mecanisme reglatoare ale funcţiei sistemului reticulo-endotelial 79
Bibliografie 84

PARTEA a II-a — PATOLOGIE CLINICĂ

CAPITOLUL 4

Criterii de clasificare a bolilor sistemului reticulo-endotelial — Şt. Berceanu . . . 95

Scanned with OKEN Scanner

CAPITOLUL 5

Pag.

Etiologia şi patogenia reticulozelor — Şt. Berceanu 101
Etiopatogenia reticulozelor maligne 101
Etiologia reticulozelor reactive şi a formelor de trecere 113

CAPITOLUL 6

Simptomatologia şi histofiziopatologia reticulozelor — Şt. Berceanu . . . 118
Simptomatologia clinică generală 118
Simptomele biologice ale reticulozelor şi mecanismele lor morfo-fiziopatologice 121
Bibliografie 136

CAPITOLUL 7

Date generale asupra reticulozelor prin hiperplazie reactivă — Şt. Berceanu, M. Gociu 141
Definiţe şi delimitare 141
Caractere clinico-morfologice şi umorale comune 143
Forme speciale de reticuloze reactive 146
Mononucleoza infecţioasă 146
Limfocitoza infecţioasă acută 160
Limforeticuloze de origine tuberculoasă 161
Limforeticuloze reactive de origine bacteriană 163
Limforeticuloze reactive din neoplazii 164
Limforeticuloza reactivă din artrita reumatoidă 165
Limfogranulomul benign 166
Sindromul de mastocitoză difuză 172
Macroglobulinemia Waldenström 174
Agammaglobulinemia 182
Agammaglobulinemia primitivă sau idiopatică 184
Bibliografie 186

CAPITOLUL 8

Reticuloze maligne — M. Gociu 190
Reticulosarcomul 190
Reticulosarcomul osos 197
Reticulohistiocitoza 200
Reticuloze leucemice 201
Reticuloze aleucemice 207
Limfomul giganto-folicular 208
Limfosarcomul 210
Mielomul multiplu 215
Bibliografie 230

CAPITOLUL 9

Reticuloze de tezaurizare — M. Gociu 233
Boala Gaucher 233
Boala Niemann-Pick 238
Histiocitoza X (boala Hand-Schüller-Christian) 241
Bibliografie 244

Scanned with OKEN Scanner

CAPITOLUL 10

Pag.

Boala Hodgkin — P. Grozea 246

PARTEA a III-a — TERAPIE

CAPITOLUL 11

Terapeutica reticulozelor — Şt. Berceanu 299
Introducere 299
Caracteristica şi limitele metodelor actuale în terapia reticulozelor maligne . 300
Tratamentul chirurgical 301
Terapia iradiantă (radioterapia) 302
Tratamentul cu agenţi chimioterapici 307
Medicaţia steroidă 314
Principii în aplicarea şi conducerea terapiei reticulozelor 314
Bibliografie 327

Scanned with OKEN Scanner

PARTEA

I-A

HISTOFIZIOLOGIE

Scanned with OKEN Scanner

CAPITOLUL

1

DELIMITAREA ŞI DEFINIŢIA SISTEMULUI RETICULO-ENDOTELIAL; ISTORIC ŞI CLASIFICARE

CRITERII ORIENTATIVE DE DELIMITARE ŞI DEFINIŢIE

Drumul parcurs de evoluţia cunoştinţelor asupra sistemului reticulo-endotelial (S.R.E.) sau reticulo-histiocitar este poate unul dintre cele mai grele din biologia medicală. Apariţia sa ca domeniu de cercetare şi ca bază de interpretare în patologie se situează în ultima jumătate a secolului al XIX-lea.

După aproape 100 de ani de continuu progres şi acumulări de fapte şi ipoteze, o definiţie a sistemului reticulo-endotelial apare încă dificilă. În 1924, Aschoff [8] formula unitatea şi întinderea sistemului celular întrevăzut de el şi denumit sistem reticulo-endotelial pe baza unei singure proprietăţi, aceea de a încorpora particule coloidale electronegative. Plecînd de la această funcţie, considerată ca cea mai importantă şi ţinînd seama de datele de embriologie, definiţia lui Aschoff rămîne valabilă sub această formă: *S.R.E. este acel complex de celule de origine mezenchimală, fixe sau mobile, răspîndite în întreg organismul, capabile, într-un grad mai mare sau mai mic, să capteze din lichidele organismului particulele coloidale injectate.*

Definiţia aceasta se bazează pe imensa contribuţie asupra dezvoltării celulelor mezenchimale la embrion adusă în special de Maximov, care întrevăzuse pe aceste baze unitatea sistemului. Se bazează apoi pe strălucitele cercetări ale lui Metchnikoff [193], din perioada 1882—1910, asupra fenomenului de fagocitoză. Făcînd legătura cu descoperirea lui Metchnikoff, proprietatea de coloidopexie a apărut pentru mulţi cercetători un fenomen identic sau strîns legat de fagocitoză. Prin capacitatea de a capta din circulaţie particule străine, de structură chimică variată, dar

Scanned with OKEN Scanner

și structuri biologice organizate, ca bacteriile, S.R.E. apare ca sistemul adaptat, prin evoluție filo- și ontogenetică, pentru funcțiile de apărare. Cercetările din primul sfert al secolului nostru au pus bazele cunoștințelor asupra funcțiilor de reacție și apărare ale organismului legate de S.R.E. Perioada ultimă a evoluției cunoștințelor se referă mai ales la multiplele aspecte ale acestor funcții, cercetate și interpretate cu mijloacele actuale.

Definirea și delimitarea actuală a S.R.E., clasificarea celulelor care îl compun, înțelegerea structurii și a fiziologiei lor apar mai clare prin parcurgerea succintă a perioadelor de dezvoltare a cunoștințelor dinainte de 1900 și pînă în prezent.

ISTORIC

În volumul asupra S.R.E. din Tratatul de hematologie al lui Hal Downey, editat în 1938, Bloom [42], colaboratorul intim al lui Maximov, pare să distingă următoarele perioade:

a) O perioadă de studiu asupra morfologiei și embriologiei organelor sanguinoformatoare (1860—1924);

b) O perioadă sistematică de studiu special, morfogenetic și fiziologic al S.R.E. (după apariția cărții lui Aschoff, 1924—1938).

Se remarcă însă, din expunerea exhaustivă a lui Bloom, că în prima perioadă studiul asupra organelor hemopoietice este strîns legat de studiul celulelor mezenchimale, care vor fi cuprinse în sistemul lui Aschoff. Se poate spune că prin Aschoff s-au sistematizat într-un tot cunoștințele deja existente asupra componentelor celulare ale sistemului care fusese întrevăzut pe baze embriologice de către Maximov, Kölliker, Sabin etc. și pe baze fiziologice de către Metchnikoff.

Basserga [14] distinge 5 perioade în evoluția cunoștințelor asupra evoluției S.R.E.

Nouă ni se pare mai orientativă următoarea delimitare:

a) O perioadă mai lungă, între anii 1882 și 1940, cuprinzînd datele premergătoare și de după apariția lucrărilor lui Aschoff [8, 9] (embriologie, histogeneză, fiziologie, început de sistematizare în patologie);

b) Perioada cuprinsă între anii 1940 și 1955, în care s-au acumulat date de patologie, nomenclatură, unele date de fiziologie și citologie;

c) Perioada dintre anii 1955 și 1965, cuprinzînd studii de fiziologie, infrastructură, imunologie, metabolism, interpretare nouă a patologiei S.R.E.

1. Dezvoltarea cunoștințelor de embriologie și histogeneză asupra S.R.E. În prima perioadă (1882—1940) metoda de cercetare principală a fost cea embriologică, bazată pe studii de histologie și hematologie.

Datele importante din acea perioadă care și-au păstrat pînă astăzi valabilitatea se referă la dezvoltarea și formarea țesutului mezenchimal, cu diferențierea spre țesuturile hemopoietice și țesuturile conjunctive și, în strînsă legătură cu ele, a S.R.E. Este unanim acceptat că toate aceste țesuturi și sisteme se dezvoltă din mezenchimul primitiv. Puține referințe susțin că cel puțin mezenchimul hematoformator al ficatului și splinei s-ar putea dezvolta din endoderm; se discută apoi originea endodermică a unor macrofage din alveolele pulmonare. Se admite însă unanim originea mixtă, ca organ limfopoietic, a timusului.

Scanned with OKEN Scanner

O contribuţie importantă au adus-o în perioada de studiu 1900—1930, cercetările asupra celulelor mezenchimale primitive histio- şi sanguinoformatoare: celula limfoidă primitivă, celula histiocitară primitivă şi celula endotelială primitivă.

Maximov susţinea că din jumătatea a doua a vieţii embrionare, cînd apar celulele conjunctive formatoare de colagen — fibroblastele — geneza celor trei elemente diferenţiate-capete de serie este completă. Aşadar, încă înainte de 1940 se distingeau ca elemente bine individualizate morfologic şi fiziologic:

— celulele mezenchimale primitive pluripotente, denumite mai tîrziu hemohistioblaste;

— celulele hemocitoblastice — limfoidocitul lui Maximov — care generează toate seriile hemopoietice în toate organele diferenţiate;

— celulele histioide poliblastice, cu toate formele lor adaptative: poliblastice macrofage, histiocite cviescente, celule fibroblastice, celule osteoblastice şi osteoclastice, pericitele din jurul vaselor, celulele endoteliale sinusoidale şi, poate, celule endoteliale ale vaselor comune, macrofagele din alveolele pulmonare, celulele histiocitare din ţesutul celular lax, din organele cu secreţie internă, din toate parenchimurile, celule reticulare din organele hemoformatoare. Ele constituie formele individualizate ale S.R.E., definit ca atare de către Aschoff.

Se susţinea că, într-o anumită perioadă, unele histiocite pot deveni hemocitoblaste hemoformatoare chiar după transformarea macrofagică, fapt atestat şi de Bloom, elevul lui Maximov, care credea că acest lucru este posibil numai în perioada mezoblastică. De asemenea, mult timp pericitele din jurul vaselor pot evolua spre hemocitoblaste, constituind focare mici de hemopoieză.

După faza mezoblastică şi în special în a doua jumătate a vieţii embrionare nu mai există semne de hemopoieză în endoteliile vaselor şi nici de coloidopexie în endoteliile nespecializate pentru aceasta. Teoria multipotenţei latente şi a posibilităţii de „dediferenţiere" poate fi susţinută astăzi cu noi argumente aduse de cercetările din perioadele a doua şi a treia. Originea comună a acestor celule, cu posibilităţi de intertransformare în perioada primitivă mezoblastică, rămîne un fapt principal, constatat pe baza cercetărilor vechi de embriologie şi probat recent de cercetările prin culturi de ţesuturi.

2. Dezvoltarea cunoştinţelor de fiziologie. Ideea unităţii sistemului S.R.E. s-a dezvoltat mai tîrziu. Un prim pas spre această unitate a fost făcut prin înseşi datele de embriogeneză asupra mezenchimului expuse mai sus. Concepţia superioară de sistem unitar, elaborată de Aschoff, se bazează însă în primul rînd pe cele două mari descoperiri de fiziologie asupra ţesutului mezenchimal: fagocitoza bacteriană a lui Metchnikoff şi coloidopexia coloranţilor vitali a lui Erlich.

Studiile cu coloranţi vitali, începute de Ribbert cu carminul litinat, au căpătat o sistematică deosebită prin Erlich şi şcoala sa, de la care sînt cunoscuţi coloranţii coloidali acizi, netoxici, cei mai folosiţi: derivaţii de benzidină şi anume roşul şi albastrul de tripan; derivaţii de metan trifenil, albastrul izamin şi mai ales albastrul pirol. Cercetările făcute pentru identificarea în organism a fagocitelor lui Metchnikoff au dus la punerea în evidenţă a „pirol-celulelor" de către Goldman, care apar în epiploon şi migrează în tot organismul, a clasmatocitelor de către Ranvier şi, în fine, la individualizarea histiocitului de către Kiyono (1914), precum şi la concepţia de S.R.E. a lui Aschoff şi Landau.

Dintre problemele teoretice ridicate în interpretarea acestor fenomene trebuie reţinute două, care au rămas valabile şi astăzi: 1) relaţia dintre puterea coloidopexică şi fagocitoză; 2) mecanismul fagocitozei şi al coloidopexiei la nivelul structurilor celulare (citoplasmă, membrane). La prima întrebare s-a răspuns afirmativ, cele două fenomene apărînd identice (Schullemann, Okuneff). La întrebarea a doua, dată fiind cunoaşterea insuficientă a infrastructurilor celulare, nu s-a putut răspunde decît cu ipoteze.

Scanned with OKEN Scanner

De la interpretarea fizică a fenomenului s-a trecut la o interpretare activă, fiziologică. Din datele de atunci amintim şi concepţia lui Möllendorf asupra mecanismului intracelular al coloidopexiei, bazată pe o ipoteză primitivă asupra structurii citoplasmei.

Încercînd o evaluare cantitativă a puterii coloidopexice, Aschoff şi Kiyono au studiat aspectele supraîncărcării, ale stocajului, ale încărcărilor cu coloizi multipli, ale fenomenului de competiţie.

Din această diversitate de concepţii, concluziile asupra întinderii S.R.E. nu au putut fi unitare nici în acea epocă şi nici mai tîrziu. Faptul este elocvent astăzi în reuniuni, ca cea asupra definiţiei S.R.E. ţinută la Paris în 1963, cît şi în unele monografii în care discuţia de bază are ca obiect, în primul rînd, definiţia S.R.E. ca sistem fagocitar şi coloidopexic.

Dintr-un anumit punct de vedere, S.R.E. i se atribuie astăzi un înţeles mai restrîns, comparativ cu cel definit de Aschoff, în care intră numai anumite celule diferenţiate, însă avînd comun coloidopexia; i se atribuie însă şi un sens mult mai larg, cuprinzînd mai multe tipuri celulare încă mai diferenţiate, ca fibroblaştii şi celulele grăsoase, care, în anumite condiţii fiziologice şi mai ales patologice, pot să-şi manifeste funcţia primordială — coloidopexia.

În perioada 1940—1965 s-au precizat funcţiile S.R.E. pe baze noi de cercetare; au intervenit în aceste cercetări atît observaţia clinică, cu delimitarea de noi sindroame şi afecţiuni complexe, cît şi evoluţia metodelor de studiu în imunitate şi infrastructură. Se poate spune că introducerea izotopilor radioactivi a schimbat caracterul cercetărilor asupra capacităţii de încorporare, digestie intracelulară şi secreţie, după cum microscopia electronică a fundamentat substratul infrastructural al fiziologiei celulelor S.R.E. Introducerea metodei de culturi *in vitro* şi dezvoltarea cunoştinţelor de genetică au situat pe baze noi filiaţia şi capacitatea de transformare a celulelor, precum şi posibilitatea observaţiei fenomenelor de încorporare şi sinteză.

BAZELE HISTOGENETICE ALE SISTEMULUI RETICULO-ENDOTELIAL; COMPONENTE ŞI LIMITE; CRITERII DE CLASIFICARE

Din istoricul dezvoltării cunoştinţelor asupra S.R.E. reiese că structura şi limitele sale au variat în funcţie de metodele de studiu folosite. Histogeneza dezvoltării embriogenetice stabilită de Maximov a delimitat tipurile celulare cele mai importante, unele cu potenţial mare de transformare (celula mezenchimală primitivă, hemocitoblastul, celula histiocitară, celula endotelială), iar altele mai diferenţiate, cu potenţial mai limitat, cum este monocitul.

În perioada a doua, după 1940, au apărut diferite concepţii de delimitare şi clasificare; unii autori accentuau latura morfologică a individualizării celulelor, alţii latura funcţională.

Introducerea metodelor de stimulare chimică, observaţiile de ordin metabolic şi de structură citochimică au pus bazele unei interpretări dinamice şi foarte largi a diverselor forme de celule mezenchimale care intră în structura S.R.E.

Tipuri de clasificare a celulelor S.R.E. Discuţiile şi propunerile de noi sistematizări au continuat. Merită să fie amintite cîteva clasificări

Scanned with OKEN Scanner

care au dominat mult timp în hematologie şi sistematica reticulo-endotelială.

Clasificarea lui Aschoff este relativ restrînsă:

Tabelul 1

Clasificarea celulelor sistemului reticulo-endotelial
(după Aschoff [8])

Sistemul reticulo-endotelial

Aparatul reticulo-endotelial sau metabolic histiociar

Celule reticulo-endoteliale (histioblaste) (S.R.E., în sens restrîns, histiocite locale)			Elemente histiocitare (histiocite) (histiocite călătoare)		
Celule reticulare ale pulpei splenice	→	Celule endoteliale ale capilarelor ficatului	Histiocite tisulare	→ Splenocite →	Histiocite sanguine (endotelioleucocite, histio-monocite)
Celule reticulare ale ţesutului limfatic al timusului	→	ale sinusurilor ganglionilor limfatici; ale timusului splenic; ale capilarelor suprarenale şi hipofizare			

Clasificarea lui Pitaluga apare relativ destul de largă, incluzînd:

a) Celula dendritică a reticulului din toate organele hemopoietice.

b) Endoteliile sinuzale ale ficatului, timusului şi ale altor organe cu structură sinusoidală.

c) O parte din endoteliile din reţeaua capilară.

d) Elementele mezenchimale perivasculare (pericitele, celule periteliale) care sînt mobilizabile şi capabile de hemopoieză. Aici sînt cuprinse histiocitele şi marea celulă reticulară din derm (clasmatocitul).

e) Elementele cu funcţie flogistică participînd în transformările cicatriceale.

f) Elementele mezogliale şi microgliale din sistemul nervos central.

În afara grupelor *e* şi *f*, toate celelalte sînt în general acceptate ca aparţinînd S.R.E.

Delimitările şi interpretările noi, de după 1950, se datoresc în special imunologilor [15, 17, 38, 39]. La Reuniunea de hematologie din 1963, Bessis [35], trecînd în revistă toate clasificările şi delimitările de pînă acum, subliniază necesitatea unei alte clasificări, deoarece cele vechi nu includ elementele celulare cele mai importante din reacţiile imunologice — limfocitul şi plasmocitul.

Scanned with OKEN Scanner

Este important de constatat că datele de histogeneză ale lui Maximov de acum 50—60 de ani sînt confirmate de cercetările actuale asupra posibilităţilor de transformare a celulelor mezenchimale şi în special a celulei limfoide.

Este probabil ca masa celulelor limfocitare circulante sau din ţesuturi să nu fie însă omogenă, ca posibilităţi de transformare şi ca reacţie fiziologică faţă de diverşi factori de mediu. Rolul limfocitului în imunitate este incontestabil în prezent. Capacitatea sa de a deveni o celulă hemopoietică şi o celulă histiogenetică, regeneratoare pentru tot mezenchimul, începe să fie dovedită [167].

O problemă dificilă, în genere ocolită, este „starea reticulară", celula mezenchimală reticulară nediferenţiată sau celula reticulară inactivă din toate organele limfo- şi hemopoietice. Se admite că formarea fibrelor de reticulină argentafină este o funcţie care se leagă de o anumită diferenţiere a acestor celule. Se ştie totuşi că celulele reticulare au cea mai mare multipotenţialitate. Chèvremont consideră că această multipotenţialitate aparţine şi histiocitului liber sau fix, fibrele de reticulină nelimitînd această capacitate multiplă de transformare. Aşadar, atît histiocitul, cît şi celula reticulară pot evolua spre hemopoieză, spre limfopoieză şi spre histiogeneză macrofagică, cu formare de celule epitelioide sau gigante ca celula Langhans şi celulele de corpi străini. Schema propusă de Rebuck [224] pare să fie completă, însă nu apare ca un circuit închis care să indice un *turnover* al celulelor mezenchimale.

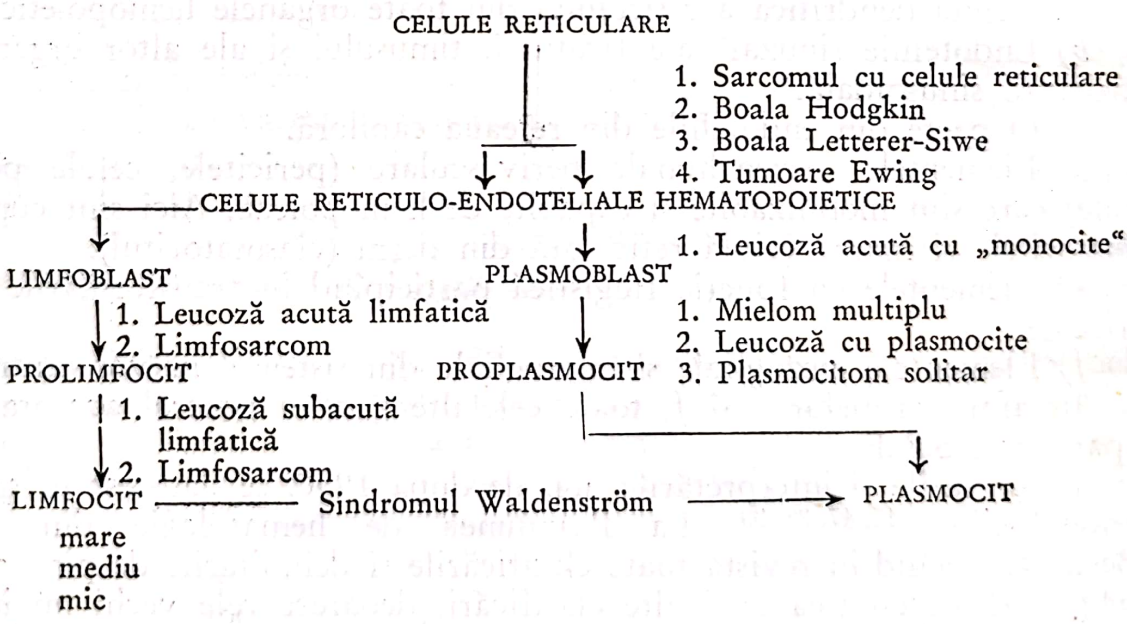

Fig. 1. — Clasificarea celulelor S.R.E. şi a reticulozelor maligne legate de fiecare tip celular (după Rebuck [222]).

Scanned with OKEN Scanner

În cercetări recente, Rebuck [223] consideră că limfocitul este celula regeneratoare de elemente histioide și limfoblastice, revenind astfel la concepția lui Maximov care vedea în acest element rezerva permanentă de hemocitoblaste.

Clasificare histofiziologică. Ținînd seama de toate aceste date, clasice și recente, am construit o schemă din care reies filiațiile directe bine dovedite, precum și filiațiile indirecte sau probabile. În această schemă (fig. 2) celula originară, într-un sistem dinamic în continuă transformare, nu mai apare una singură — celula reticulară sau limfoidocitul Maximov sau hemohistioblastul Ferrata — cum s-a propus în alte clasificări. Desigur, în rezervele mezenchimului pot să existe asemenea celule cviescente, păstrînd starea lor mezenchimală, amiboidală sau fusiformă, în funcție de situația topografică pe care o ocupă într-un țesut. Acestea pot oricînd să fie mobilizate spre macrofagie sau histiogeneză, în procesele de inflamație; pot evolua apoi spre limfocit și plasmocit în procesele de imunitate. De asemenea, există transformări spre starea de mastocit, iar în unele condiții patologice pot să evolueze spre hemocitoblast, apoi spre liniile hemopoietice. Trebuie reținut însă că la această stare primitivă multipotentă pot să ajungă (să se „dediferențieze", să se „modeleze") majoritatea celulelor active ale S.R.E.: celulele reticulare, limfocitele mari sau mici, pericitele, celulele endoteliale sinuzale etc. De aceea, noi credem că acest „cap de linie" al întregului circuit dinamic este mai ales o „stare" în care ajunge o celulă ce devine astfel multipotentă. În nomenclatura românească nu există un corespondent adecvat pentru termenul de *steam cell.* În limbile germanice și anglo-saxone termenul înseamnă trunchi sau tulpină. Sensul histogenetic și embriologic este de celulă mezenchimală primitivă multipotentă, așa cum a înțeles-o Maximov. O expresie în limba română care pare potrivită și pe care o vom folosi noi este aceea de celulă-„matcă". Folosirea sa este o interpolare de la albina-matcă dintr-un stup care generează toate albinele din colonie, fiecare cu morfologia și rolul său. Facem aceasta pentru a evita termenii împrumutați de celulă-„sușă" sau termenii compuși de celulă primitivă, multipotentă etc. Accentuăm că această celulă-„matcă" poate să existe în rezerva mezenchimului, dar poate să fie generată de toate celulele diferențiate, care, prin dediferențiere, reintră în ciclul de transformare, în funcție de necesitățile de adaptare homeostatică. Acest fapt este evident dovedit de modificările din culturi de țesuturi, unde toate celulele reticulare și limfoide iau formă de hemocitoblești (blești bazofili) multipotenți care evoluează spre alte forme.

Schema urmărește să demonstreze următoarele: 1) existența unei celule mezenchimale primitive de rezervă, în sensul ipotezei susținute de Maximov; 2) posibilitatea revenirii majorității celulelor diferențiate la forma primitivă — starea de celulă-matcă; 3) formele principale de

Scanned with OKEN Scanner

celule reticulo-limfoide, cu diferenţieri speciale. Topografic, schema are o componentă dreaptă şi o componentă stîngă. În dreapta, sînt arătate relaţiile dintre sistemul mezenchimal primitiv şi seriile hemopoietice şi limfopoietice. În stînga, se vede cum din celula primitivă derivă toate formele de celule histiocitare care intervin în procesele de fagocitoză, inflamaţie, precum şi în metabolism. Circuitele din stînga şi dreapta arată

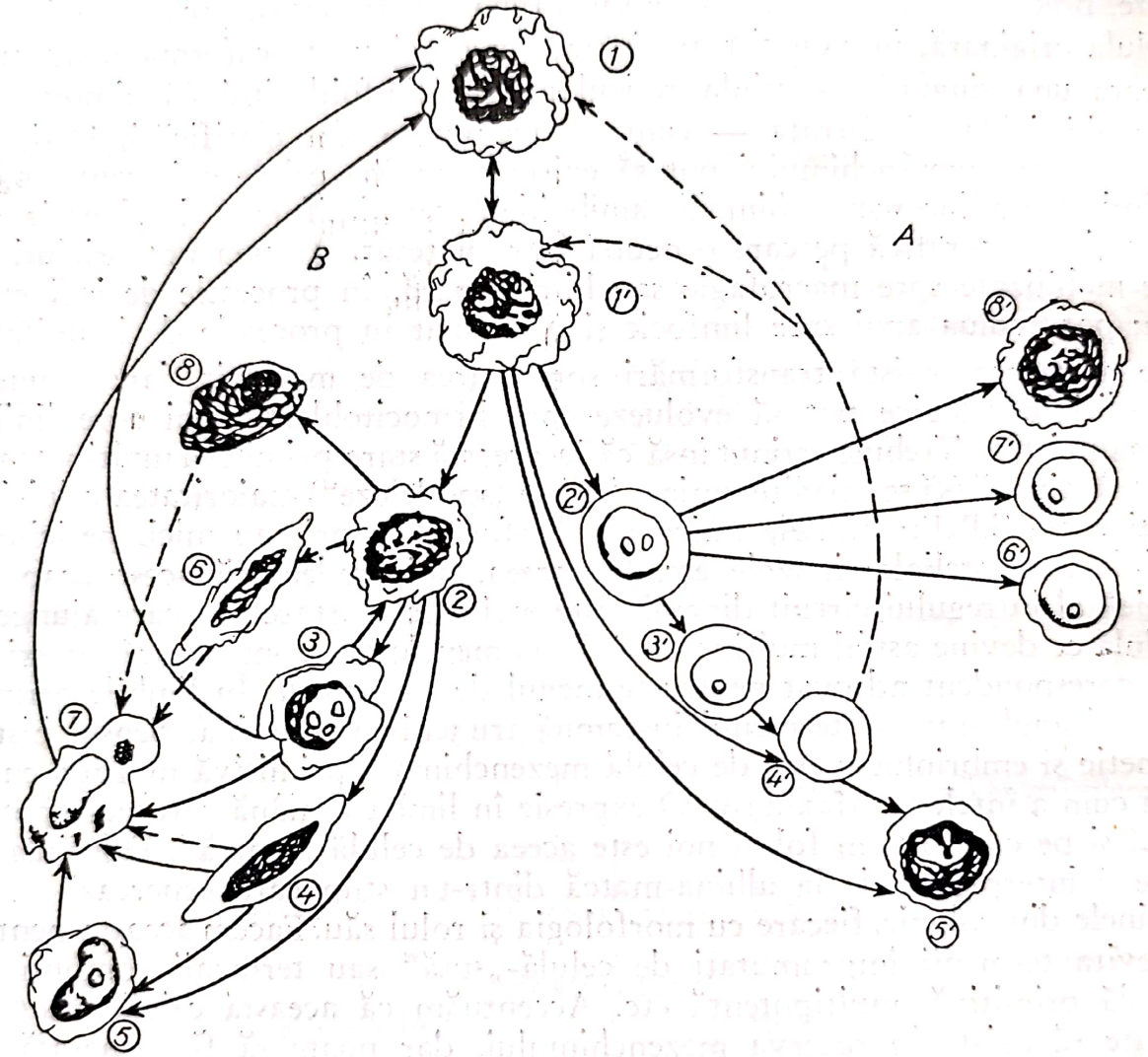

Fig. 2. — Schema filiaţiei ciclice a celulelor reticulo-endoteliale spre celulele blastice hemopoietice şi spre principalele forme de celule reticulo-histiocitare.

În stînga (*B*) este reprezentat ciclul filiaţiei elementelor celulare care intervin în inflamaţie, fagocitoză şi imunitate. Celula-matcă este celula din care derivă întreg ciclul stîng şi drept. Celula-matcă *1'* a fost reprezentată pentru a ilustra concepţia lui Maximov asupra celulei blastice primitive „de rezervă" a mezenchimului, care poate să genereze toate elementele reticulo-histiocitare şi hemopoietice. Celula-matcă *1* arată posibilitatea regenerării sale prin „dediferenţiere" din celule reticulare diferenţiate şi din limfocit. În dreapta (*A*) este figurat ciclul regenerării hemocitoblastice din care derivă elementele sanguine, inclusiv limfocitul şi plasmocitul.

Stînga: *2* — celulă reticulară sau histioblast; *3* — histiocit; *4* — celulă endotelială; *5* — monocit; *6* — fibroblast; *7* — histiocit macrofag; *8* — celulă grăsoasă.

Dreapta: *2'* — hemocitoblast; *3'* — limfoblast; *4'* — limfocit; *5'* — plasmocit; *6'* — mieloblast; *7'* — proeritroblast; *8'* — megakarioblast.

Scanned with OKEN Scanner

posibilitatea refacerii mezenchimului primitiv — celula-matcă — prin celulele diferențiate dintr-o parte sau alta. În stînga, celulele histioblastice, în parte sau în totalitate, se pot „dediferenția" prin intermediul unui fagocit spre celula-matcă, reintrînd astfel în ciclu. În dreapta, celula intermediară este limfocitul. Schema lasă posibilitatea ca orice celulă mezenchimală, pînă la o anumită diferențiere, să poată reface atît celulele S.R.E., cît și pe cele hemopoietice, fiecare cu morfologie și structură speciale, în funcție de adaptarea lor funcțională. Relația aceasta a fost dovedită de Maximov la embrionul primitiv, cînd există numai hemocitoblaști și histioblaști. Maximov nu a mai acceptat posibilitatea acestor intertransformări pentru stadiile ulterioare ale dezvoltării embrionului. Datele de histogeneză actuale dovedesc însă această posibilitate.

Ca nomenclatură generală, noi am păstrat denumirea de sistem reticulo-endotelial, așa cum a fost propus de Aschoff și așa cum apare cel mai frecvent în nomenclatura internațională din ultimii ani. Denumirile de sistem reticulo-histiocitar sau simplu sistem reticular sau histiocitar, sub influența lui Thomas [254, 255] și Chèvremont [62], deși la un moment dat păreau să se impună, au avut o circulație limitată; ele se bazau pe concepția exagerată asupra potențialului de transformare a celulelor reticulare sau histiocitare în toate celelalte componente ale sistemului.

Scanned with OKEN Scanner

CAPITOLUL
2

EMBRIOLOGIE ȘI MORFOLOGIE CELULARĂ

DEZVOLTAREA EMBRIOGENETICĂ A CELULELOR SISTEMULUI RETICULO-ENDOTELIAL

Embriogeneza țesutului reticulo-histiocitar nu poate fi despărțită de aceea a sîngelui și a țesutului conjunctiv. Modul în care aceste țesuturi se dezvoltă la embrionul mamiferelor, în general, și al omului în special, este o problemă mult discutată în literatura de specialitate. Dezvoltarea acestor țesuturi este, în linii mari, identică la toate mamiferele. Apar pentru prima oară în regiunea extraembrionară, în pereții sacului vitelin. Datele asupra hemopoiezei embrionare incipiente au fost furnizate de Maximov [177], Bloom [42] etc.

Se știe că la embrionul foarte mic celulele sanguine și cele ale țesutului conjunctiv își au originea comună în celulele mezenchimale. De altfel, toate celulele mezenchimale, pînă la un anumit stadiu embrionar, par a avea potențe hemopoietice. Urmărirea dezvoltării țesutului reticulo-endotelial se poate parcurge o dată cu aceea a țesuturilor hemopoietice, dată fiind strînsa interrelație dintre aceste două sisteme.

Dezvoltarea lor comună a fost împărțită de către Frühling și colab. [112] în următoarele etape:

1. Etapa dezvoltării hemopoiezei mezoblastice, în primele 8—9 săptămîni ale vieții embrionare.

2. Etapa dezvoltării hemopoiezei hepato-splenice, între a 9-a și a 20-a săptămînă.

3. Etapa dezvoltării hemopoiezei medulare și limfatice în a 2-a jumătate a vieții embrionare.

1. Etapa dezvoltării hemopoiezei mezoblastice în primele 8—9 săptămîni ale vieții embrionare. La om, primele schițe de celule sanguine

apar la embrionul de 2—3 săptămîni, aproximativ simultan cu apariţia mezenchimului.

În embrionul uman mezenchimul se dezvoltă şi acoperă vezicula endodermală amniotică şi sacul vitelin, precum şi faţa internă a corionului. Mezenchimul situat între splanhno-pleură şi endoderm dă naştere la grupe de celule care alcătuiesc aşa-numitele insule Wolff şi Pander, punctul de plecare al primelor celule sanguine. His [136] a emis teoria potrivit căreia celulele sanguine şi vasele iau naştere din celule primordiale speciale, „angioblaste", care au originea în endodermul extraembrionar şi invadează mai tîrziu corpul embrionului. Majoritatea cercetătorilor, în frunte cu Maximov [177], susţin însă stricta origine mezenchimală a insulelor Wolff şi Pander, de unde se formează primele celule sanguine. Aceste insule sînt alcătuite din celule polimorfe, etalate sau rotunjite, fără margini precise, cu nuclei mari, slab coloraţi, conţinînd nucleoli acidofili foarte evidenţi (fig. 3).

Numărul insulelor sanguine creşte progresiv, unele dintre celule devin rotunde, iar altele, cele de la periferia insulelor, se aplatizează şi se unesc între ele, formînd fine structuri tubulare care reprezintă primele vase sanguine ale ariei vasculare. Celulele vasculare nu au aspect tipic endotelial, ci sînt celule mari, cu nuclei hipertrofici, globuloşi, cu citoplasmă bazofilă, celule care se pot mobiliza în lumen ca celule sanguine primitive.

Celulele rotunde ale insulelor Wolff şi Pander sînt primele celule sanguine, numite hemocitoblaşti sau celule sanguine primitive. Curînd, aceste elemente încep să sintetizeze hemoglobină, devenind eritroblaşti primitivi, care nu-şi pierd nucleul. O mică parte din celulele mezenchimale nu se transformă în eritroblaşti primitivi, ci se întîlnesc ca celule puternic bazofile, cu nuclei veziculari nucleolaţi, elemente foarte asemănătoare cu celulele bazofile din ţesutul limfatic al adultului.

Din celule primitive în aria vasculară apar acum 2 celule noi: fagocitele endoteliale sau histiocitele şi celulele gigante, foarte asemănătoare cu megakariocitele. Fagocitele endoteliale sînt primele macrofage embrionare libere şi se formează din celulele endoteliului vascular. Ele au o citoplasmă palidă, vacuolată, şi un nucleu vezicular excentric, cu nucleoli. Aceste elemente au o funcţie fagocitară activă, captînd nucleii eliminaţi din eritroblaşti sau înglobînd chiar eritroblaşti întregi.

Dezvoltarea embrionară ulterioară (săptămînile 4—6) arată că celulele bazofile de tip hemocitoblastic apar mai ales în regiunile mezenchimale, în care se vor dezvolta ficatul, splina, măduva osoasă, ganglionii limfatici şi timusul.

O dată cu dezvoltarea embrionului, o parte din celulele mezenchimale etalate se transformă, treptat, în fibroblaste ale ţesutului conjunctiv, iar altele rămîn ca histiocite sau macrofage (celula migratoare histioidă Maximov). Fibroblastele şi-ar pierde capacitatea lor hemopoietică o dată

Scanned with OKEN Scanner

cu elaborarea primelor fibre colagene intercelulare. Totuşi, ţesutul conjunctiv păstrează şi după naştere, în stare potenţială, capacităţi hematogene, manifeste în anumite condiţii patologice, cum sînt leucozele.

2. **Etapa dezvoltării hemopoiezei hepato-splenice între a 9-a şi a 20-a săptămînă a vieţii intrauterine.** Hemopoieza, la început extraembrionară, se transferă, în corpul embrionului, întîi în ţesutul mezenchimal difuz, apoi se concentrează în ficat şi în splină. Celulele sistemului reticulo-endotelial se diferenţiază acum o dată cu celulele sanguine, în etapele binecunoscute: hemopoieza hepatică şi cea splenică.

Ficatul, cel de-al 2-lea organ hemoformator, ia naştere dintr-o reţea de celule epiteliale cu punct de plecare în epiteliul intestinal. În ramurile acestei reţele există numeroase vase cu pereţi subţiri. Între endoteliu şi celulele epiteliale se găsesc straturi fine de celule mezenchimale care dau naştere la hemocitoblaşti, identici cu cei din sacul vitelin şi din mezenchimul difuz embrionar. Această dezvoltare începe în săptămîna a 6-a a vieţii intrauterine, atinge un maximum în luna a 5-a şi durează pînă la naştere.

Unele din celulele histiocitare, aşezate în vecinătatea endoteliilor (celulele Kupffer), pot căpăta capacităţi fagocitare, se mobilizează şi trec în circulaţia sanguină, alcătuind monocitele primordiale [112].

Hemopoieza splenică începe la om în săptămîna a 10-a a vieţii intrauterine. Mugurele splenic apare în partea stîngă a suprafeţei dorsolaterale a mezogastrului dorsal şi se prezintă ca o îngroşare localizată a mezenchimului. La început apare ca un reticul mezenchimal subţire, ale cărui celule au o activitate mitotică mare. Chiar de la început, în acest reticul se observă numeroase eritrocite, dintre care unele fagocitate de celule. Fiecare element din sinciţiu poate să se mobilizeze şi, trecînd prin faza de hemocitoblast, să dea naştere la celule sanguine. La începutul lunii a V-a se dezvoltă arterele splinei embrionare şi, paralel, în jurul lor se formează pulpa albă a organului adult. Reticulul mezenchimal se îngroaşă în jurul pereţilor arteriali, iar din celulele mezenchimale se dezvoltă celule migratoare histioide. Unele dintre acestea sînt mici, foarte asemănătoare cu limfocitele mici, medii sau mari. Celulele mezenchimale ale splinei primitive se transformă în fagocite, histiocite sau celule reticulo-histiocitare ale organului adult. Maximov [178] considera că multe dintre aceste celule pot rămîne nediferenţiate chiar în cursul vieţii extrauterine.

3. **Etapa dezvoltării hemopoiezei medulare şi limfatice în a doua jumătate a vieţii embrionare.** Hemopoieza medulară începe în cursul lunii a III-a a vieţii intrauterine, pentru ca în luna a VIII-a să atingă maximum de activitate. Ţesutul mieloid se formează în osul primitiv din ţesutul mezenchimal periostal, care resoarbe cartilajele oaselor de origine encondrală şi umple spaţiile dintre trabeculele osoase encondrale

Scanned with OKEN Scanner

şi periostale. Aci, procesul este asemănător cu cel din mezenchimul difuz şi din ficat. Unele din celulele fixe mezenchimale devin celule de tip hemocitoblastic şi macrofagic. Acestea proliferează, formînd aglomerări dense, extravasculare, de eritroblaşti, celule mieloide şi megakariocite. Din elementele mezenchimale fixe originale mai rămîn cîteva celule stelate între trabeculele celulelor sanguine tinere, iar altele se transformă în macrofage şi celule grăsoase. Endoteliul primitiv al vaselor se poate transforma, într-un stadiu mai avansat de dezvoltare, în macrofage litorale.

Ganglionii limfatici apar de-a lungul vaselor limfatice sau în pereţii sacilor limfatici primitivi, într-un stadiu mai tardiv al dezvoltării embrionare. Aci, în regiuni circumscrise, se produce o proliferare a ţesutului mezenchimal, cu apariţia de celule heterofile sau eozinofile, mici grupuri de eritroblaşti şi cîteva plasmocite. Celulele granulare bazofile apar în jurul naşterii. Paralel, celulele mezenchimale formează un număr mare de celule de tip limfocitar, spre deosebire de măduva osoasă, unde sînt puţine. Numărul de limfocite mari şi mici creşte continuu, în parte prin mobilizarea de noi celule mezenchimale fixe, dar mai ales prin diviziunea mitotică a limfocitelor libere. Celulele mezenchimale fixe care rămîn între limfocitele libere devin componente celulare ale stromei, celule fagocitare, care fac parte din sistemul reticulo-histiocitar. Maximov susţine că unele dintre aceste celule pot păstra potenţialităţi mezenchimale în tot cursul vieţii organismului. Treptat, ţesutul ia aspectul întîlnit la organul matur. Structura foliculară, cu centri germinativi palizi, nu apare decît la naştere.

Cercetările ultimilor ani au acordat o importanţă deosebită *timusului* în ceea ce priveşte influenţa lui asupra dezvoltării organelor limfatice şi a funcţiei lor imunologice.

Timusul are o dublă origine embriologică: endotelială şi mezenchimală. La embrionul de 8—10 mm, pungile branhiale 3 dreaptă şi stîngă încep să crească către linia mediană, unde fuzionează şi apoi coboară pe linia mediană, ajungînd în cursul celei de-a IV-a luni de viaţă intrauterină în loja retrosternală. La început, mugurii branhiali au aspectul unor tuburi cu lumen, înconjurate de cîteva straturi de celule cilindrice epiteliale. Ulterior, lumenul dispare, iar mugurele plin se extinde în mezenchim. La embrionul de 20 mm apar primele timocite, care, ulterior, se înmulţesc atît prin infiltraţie din mezenchimul înconjurător, cît şi prin mitoze locale. Unii autori au crezut că timocitele sînt diferite de limfocite, avînd origine endotelială. Cercetări recente au dovedit că limfocitele provin din mezenchimul înconjurător, avînd — atît în viaţa intrauterină, cît şi în cea extrauterină — o circulaţie continuă între timus şi celelalte organe limfatice. Prin dezvoltarea mare a celulelor limfatice,

Scanned with OKEN Scanner

elementele endoteliale din timus iau un aspect de rețea mai evidentă în regiunea medulară decît în cea corticală; ele formează de asemenea un strat aproape continuu de-a lungul vaselor. Mai tîrziu, în evoluție apar corpii Hassal care par a reprezenta tuburile endoteliale degenerate.

Continua interrelație dintre celulele endoteliale și cele limfatice pare a avea o anumită influență atît asupra dezvoltării celulelor limfatice din timus, cît și asupra întregului sistem limfatic.

Se presupune că celulele reticulo-epiteliale ar secreta una sau mai multe substanțe care induc înmulțirea limfocitelor, precum și dezvoltarea celulelor imunologic competente. Aceste substanțe nu au putut fi încă izolate.

Timusul are o dezvoltare continuă în timpul vieții intrauterine și extrauterine pînă la pubertate, cînd începe să involueze. Această involuție se caracterizează prin subțierea cortexului și scăderea limfocitelor. Ultimii care dispar sînt corpii Hassal.

O serie de autori compară dezvoltarea timusului cu cea a amigdalelor care au de asemenea o origine embriologică dublă, provenind din pungile branhiale 2. Se vorbește astăzi de un sistem limfatic de control care ar fi alcătuit din aceste organe cu origine embrionară dublă (timus, amigdale, apendice, probabil plăcile Payer) și care ar dirija dezvoltarea întregului sistem limfatic.

MORFOLOGIE CELULARĂ ȘI CITOGENEZĂ

CELULA RETICULARĂ HEMOHISTIOBLASTICĂ (CELULA-MATCĂ)

Sub acest nume se înțelege o celulă mezenchimală tînără, nediferențiată, cu capacități cito-hematogene potențiale, capabilă de a da naștere, în mod normal, celulelor din sistemul reticulo-endotelial: histiocite, monocite, plasmocite etc., iar în mod patologic și celulelor din seria mieloidă. Aceste celule se găsesc distribuite în toate organele hemopoietice: măduvă osoasă, splină, ganglioni limfatici etc.

Pe frotiuri se prezintă ca un element mare, cu un diametru mediu de 20μ , nucleu oval, cu bazicromatina dispusă în mici grunji regulați și oxicromatină abundentă. Această asociere dă nucleului o colorație uniformă, cu o tentă discretă, ca floarea de nalbă, la coloratia May Grünwald-Giemsa. În nucleu se pot observa 1—2 nucleoli azurofili, înconjurați de o aglomerare cromatiniană (cromatina asociată). La coloratia Feulgen acidul dezoxiribonucleic este dispus în filamente subțiri, care se întretaie regulat, cu discrete îngroșări la punctele de încrucișare. În general, cantitatea de acid dezoxiribonucleic este mică în aceste celule. Cercetările cantitative ale lui Marinone și colab. [172] au arătat o tendință

Scanned with OKEN Scanner

la poliploidie în aceste celule, tendinţă care pare a constitui o caracteristică a tuturor elementelor care derivă din hemohistioblaşti.

Citoplasma hemohistioblastului este uneori etalată, cu margini franjurate, cu vacuole; alteori, este mai puţin întinsă, rotunjită, dispusă ca o coroană în jurul nucleului (fig. 4). Această citoplasmă este bazofilă, putînd conţine uneori cîteva granulaţii azurofile. La coloraţia cu verde-metil-pironină, citoplasma hemohistioblaştilor prezintă o pironinofilie slabă, demonstrînd un conţinut scăzut de acid ribonucleic, fapt confirmat şi prin extracţiile cu ribonuclează. Cantitatea de acid ribonucleic creşte simţitor, o dată cu mobilizarea în sens funcţional a celulei.

Totuşi, problema celulei de origine, a celulei-matcă a sistemului reticulo-histiocitar, nu este complet elucidată. În ultimul timp, prin cercetări efectuate pe animale iradiate cu doze subletale de raze X, s-a constatat că hemopoieza medulară şi ţesutul limfatic pot fi refăcute prin transplante medulare, transfuzii de sînge circulant, precum şi prin administrare de lichid de spălătură peritoneală [115]. Se pare că celula-matcă, prezentă în toate aceste ţesuturi, ar avea un aspect limfocitar, întru totul asemănător celulelor limfatice adulte. Această observaţie este susţinută şi de cercetările lui Volkman şi Gowans [271], care, prin tehnica ferestrei în ţesut conjunctiv descrisă de Rebuck [223], au constatat că transformarea histiocitară se face în special din monocitele sanguine şi numai un număr extrem de mic de celule de aspect limfocitar sînt capabile de a forma macrofage. Acestea ar fi celule cu capacităţi evolutive deosebite, încadrîndu-se în celulele limfatice pluripotenţiale descrise de Downey [89, 90], Sieracki [241] şi Rebuck [223].

Cito- şi histochimia nu au putut diferenţia încă aceste celule de limfocitele obişnuite, singurul mod de punere în evidenţă fiind cel experimental, pe animale sau pe culturi de ţesuturi.

CELULA HISTIOCITARĂ

Celula histiocitară este ubicuitară în ţesutul conjunctiv lax, alcătuind o mare parte a sistemului reticulo-histiocitar. Variază numeric în funcţie de regiunea cercetată şi specia animală. Aceste celule sînt reprezentate mai ales de elementele perivasculare; ele formează cea mai mare parte a pericitelor sau celulele periteliale ale capilarelor şi vaselor, celulele alveolare pulmonare etc. Monocitul este astăzi considerat ca forma circulantă a histiocitului. Originea histioidă a monocitului a fost susţinută prima dată de Aschoff şi Kiyono [9]. Ulterior, Renaut argumentează această afirmaţie prin capacitatea comună a histiocitelor şi monocitelor de a fixa coloranţi vitali. Cercetările experimentale şi observaţiile clinice au confirmat această teorie: injectarea de *Bacterium monocytogenes* este urmată

de o monocitoză sanguină şi, în acelaşi timp, de o hiperplazie marcată a sistemului reticulo-histiocitar splenic şi ganglionar. Febra tifoidă, endocardita lentă determină apariţia unei monocitoze şi o hiperplazie reticulo-histiocitară.

S-a vorbit de existenţa a două tipuri celulare principale: histiocitele propriu-zise şi macrofagele, transformabile reciproc unele în altele, în funcţie de condiţiile de mediu. Este vorba mai curînd de două stări funcţionale ale aceluiaşi tip celular.

Histiocitele corespund unei stări de activitate celulară redusă. Sînt celule mobile sau potenţialmente mobile, de formă alungită, uneori cu prelungiri citoplasmatice ramificate. Aceste celule sînt identice cu cele descrise de Maximov sub numele de *resting wandering cells* (fig. 5).

Macrofagele sînt celule libere, rotunjite, cu o membrană celulară foarte subţire, transparentă. Membrana celulară nu reprezintă un organ celular permanent, ceea ce conferă elementelor o mobilitate caracteristică (fig. 6).

Histiocitele, din cauza plasticităţii lor, au în ţesuturi forme variate: aplatizate, alungite, rotunde, cu sau fără ramificaţii.

Nucleul celulei este mai mic şi mai dens decît acela al fibroblastului, de formă ovală neregulată sau reniform. În fazele de inactivitate se observă uneori lipirea nucleului de o margine a conturului citoplasmatic. Cîteodată, el poate împărţi citoplasma în două, formînd aşa-numita celulă „în drapel". În aceste cazuri structura cromatiniană are un aspect pieptănat, cu filamente perpendiculare pe suprafaţa de contact cu marginea celulară. În cursul vieţii celulare nucleul se deformează permanent, în legătură cu mişcările citoplasmei sau cu presiunea ţesuturilor înconjurătoare. La coloraţia panoptică reticulul cromatinian este mai grosolan decît cel al fibroblaştilor.

Examenele efectuate la microscopul electronic au arătat că nucleul histiocitelor prezintă o structură fin reticulară în care granulele de cromatină sînt răspîndite pe toată suprafaţa, cu uşoară tendinţă de aglomerare lîngă membrana nucleară. Histiocitele au nucleoli mici, cu structură tipic filamentoasă (nucleolonema), vizibilă la microscopul electronic.

Citoplasma histiocitului este uşor bazofilă, bine delimitată, cu contur neregulat, uneori în franjuri. În interiorul citoplasmei se poate observa un număr de vacuole mici, care se colorează supravital cu roşu neutru. De asemenea, citoplasma poate conţine cîteva granule azurofile. Examenul în contrast de fază arată prezenţa unui condriom evident, alcătuit din numeroase mitocondrii şi condrioconţi. Mitocondriile au formă de bastonaşe scurte sau de granule, dispuse oarecum radiar în jurul citocentrului, prezentînd mişcări alternative centrifuge şi centripete. Condrioconţii au variaţii de volum şi formă legate, probabil, de regimul funcţional şi de intensitatea metabolismului celular. Coloraţia cu hemato-

Scanned with OKEN Scanner

xilină ferică pune în evidență o centrosferă sub formă de condensare citoplasmică, conținînd 1—2 centrioli [179]. La examenul în contrast de fază se observă că aceste organite sînt animate de mișcări pendulare, cu oscilații complete cu durată de 30—60 de secunde [212, 232]. La microscopul electronic se observă că citoplasma fundamentală este constituită dintr-un reticul endoplasmic bogat, cu granulații Palade (granule de ribonucleoproteine) care variază cantitativ de la o celulă la alta. În regiunea centrosferei se poate observa o structură fin reticulară, iar în centrul zonei centrozomice se găsește centriolul, o formațiune granulară mai densă, cu diametrul de 200—300 Å.

În anumite teritorii histiocitele au aspecte și funcții deosebite, variind după organul în care sînt situate. Astfel:

Monocitul sanguin (fig. 7) este o celulă rotundă, cu diametrul variind între 12 și 18 μ. Nucleul este mare, de formă rotundă, ovală, reniformă sau „în potcoavă". Cromatina nucleară are o structură fină. Citoplasma, abundentă, slab bazofilă, conține numeroase granule fine, azurofile, vacuole colorabile supravital și un număr mare de mitocondrii granulare sau „în bastonașe", situate de obicei în jurul centrosferei.

Celulele din alveolele pulmonare, denumite de Brătianu și Guerriero [47] celule pulmonare, iar în ultimul timp pneumocite, se pot prezenta sub 3 aspecte deosebite: a) elemente de aspect limfocitar, cu diametrul între 4 și 6 μ; b) elemente cu caracter histiocitar, cu diametrul între 8 și 15 μ, cu nucleu ușor excentric, nucleoli și membrană nucleară groasă; citoplasmă granulată; c) elemente de tip macrofagic, mari, măsurînd între 12 și 20 μ, cu vacuole și incluzii citoplasmatice, celule care se găsesc de obicei mobilizate în lumenul alveolar. Cei mai mulți autori sînt de acord cu Policard [215] că aceste 3 aspecte histologice corespund celor 3 faze evolutive, poate reversibile, ale aceluiași element. Aceste celule au un rol important în procesul de difuziune a gazelor, precum și în reținerea și eliminarea particulelor intrate în căile respiratorii.

Celulele sinusoidale hepatice. Sinusoidele hepatice apar acoperite de un strat compus din alternarea neregulată a 2 tipuri celulare. Unele din ele, de tip nediferențiat, au un nucleu mic, compact, intens colorat, cu citoplasma întinsă ca un film de-a lungul sinusoidelor. Celelalte celule sînt macrofage fixe — celulele Kupffer — și sînt mai mari ca primele. Pe secțiune, protoplasma lor prezintă prelungiri bine definite, unele dintre ele părînd a fi proiectate în lumenul sinusoidului. Nucleul este oval, mare, cu un nucleol. Aceste celule pot prezenta în citoplasma lor granule de pigment verde. Între cele 2 tipuri de celule se pot surprinde numeroase forme de trecere.

Microglia sistemului nervos central. Microglia sau celula glială Hortega este considerată de mulți autori ca făcînd parte din sistemul reticulo-histiocitar. Este alcătuită dintr-un nucleu subțire,

Scanned with OKEN Scanner

alungit, neregulat, înconjurat de o bandă îngustă de citoplasmă cu prelungiri mici, dar bogat ramificate. Del Rio Hortega susţine că această celulă îşi are originea în mezodermul care pătrunde în sistemul nervos central o dată cu vasele de sînge. Microglia poate să-şi piardă prelungirile, transformîndu-se într-o celulă amiboidală liberă care poate fagocita substanţe lipidice (*Gitterzellen,* lipofage), resturi celulare, pigment feric, bacterii. Unii autori susţin că, în anumite condiţii, şi oligodendroglia poate să se mobilizeze şi să capete proprietăţi fagocitare. Totuşi, numai microglia are proprietatea de a reduce sărurile de argint, prezentînd metafilia caracteristică celulelor sistemului reticulo-histiocitar.

Cercetările histo-chimice, citochimice şi enzimologice ale histiocitului sînt departe de a fi complete. Studiind conţinutul în acizi nucleici, Marinone şi colab. [172] descriu mai multe tipuri celulare.

1. Prezenţa unei cantităţi relativ mici de acid ribonucleic în citoplasmă indică un histiocit care poate fi considerat în repaus. Cantitatea de acid ribonucleic creşte simţitor la mobilizarea funcţională sau citogenetică a elementului.

2. O cantitate variabilă de acid dezoxiribonucleic în nuclei indică celule de tip diploid sau un multiplu diploid, de obicei tetraploid, mult mai rar octoploid.

3. O largă variabilitate a conţinutului în acid dezoxiribonucleic, respectînd media diploidă, ar caracteriza (Marinone) celulele puternic nediferenţiate.

În citoplasma histiocitelor se găsesc granule PAS-pozitive, ceea ce dovedeşte prezenţa de mucopolizaharide, glicogen, dar şi de sfingolipide şi lipide nesaturate, care pot fi puse în evidenţă prin coloraţia cu Sudan negru B [1, 2, 3]. Reacţiile pentru proteine sînt intens pozitive atît în nucleu, cît şi în citoplasmă.

Cercetările enzimatice au arătat prezenţa de fosfataze alcaline şi acide în histiocite. Fosfataza alcalină are o activitate mai puternică în nucleol, fapt ce pare a fi caracteristic pentru celulele cu potenţial morfogenetic mare. Cercetînd histiocitele din ganglionul limfatic s-a găsit că acestea prezintă, pe lîngă fosfataze, activitate esterazică şi fosfamidazică [49]. De asemenea, se poate pune în evidenţă prezenţa de leucinaminopeptidază în cantitate mică [56] şi β-glucuronidază [107].

Proprietăţile celulelor histiocitare sînt multiple, derivînd din structura lor morfologică şi din puternicul aparat enzimatic pe care-l posedă. Structura lor morfologică le conferă o plasticitate deosebită. Ele iau aspecte variate, în raport cu mediul topografic şi starea funcţională în care se găsesc. Au forme neregulate în ţesutul conjunctiv lax şi sînt rotunde în mediul lichid. Această plasticitate se accentuează în stări patologice, histiocitele luînd forme deosebite ca: celule epitelioide, care se grupează ca elementele unui epiteliu, celule gigante multinucleate, ca

Scanned with OKEN Scanner

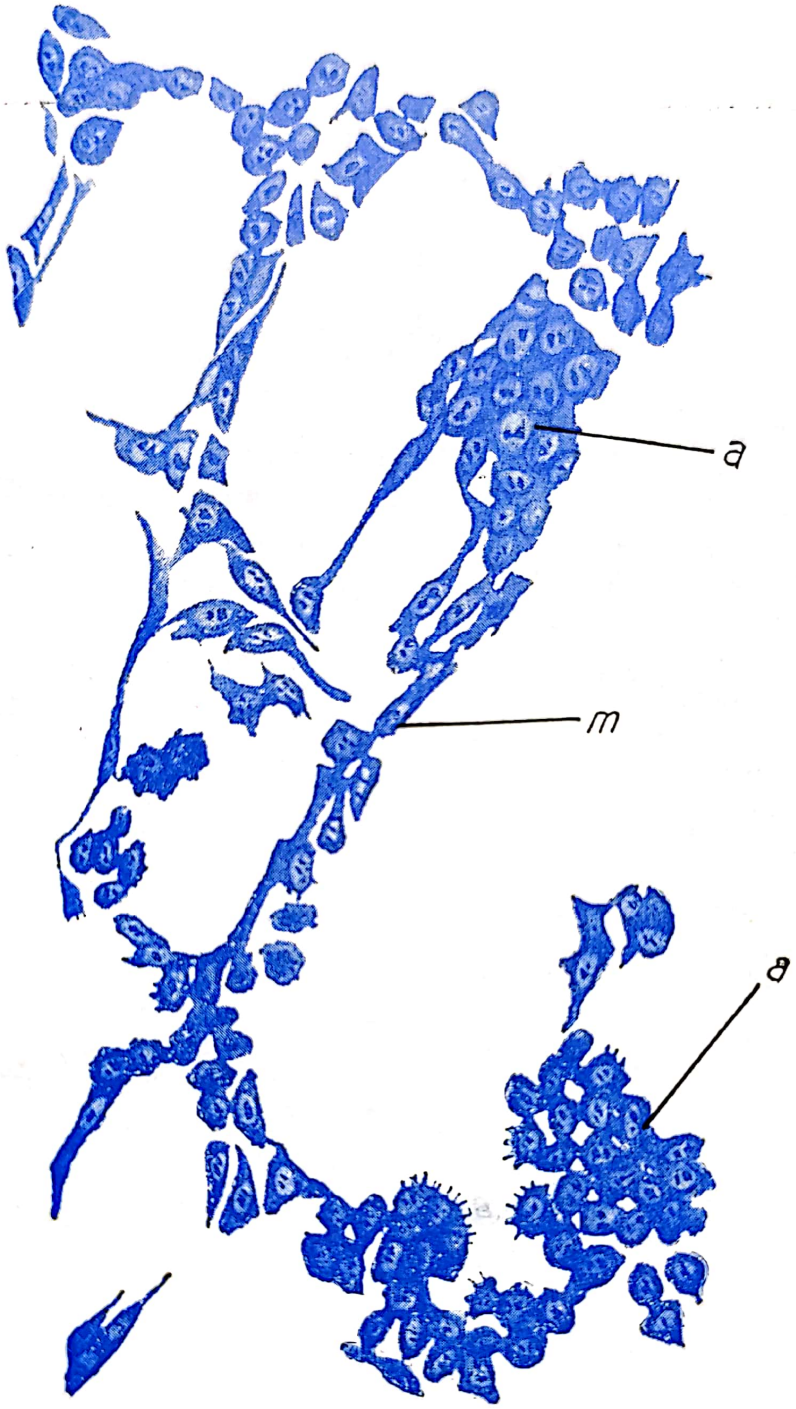

A

Fig. 3. — *A* — secțiune în peretele sacului vitelin de la embrionul de cobai în vîrstă de 13 zile. Dezvoltarea insulelor sanguine (*a*) din celulele mezenchimale mezoblastice (*m*) (după Maximov [179]).

Scanned with OKEN Scanner

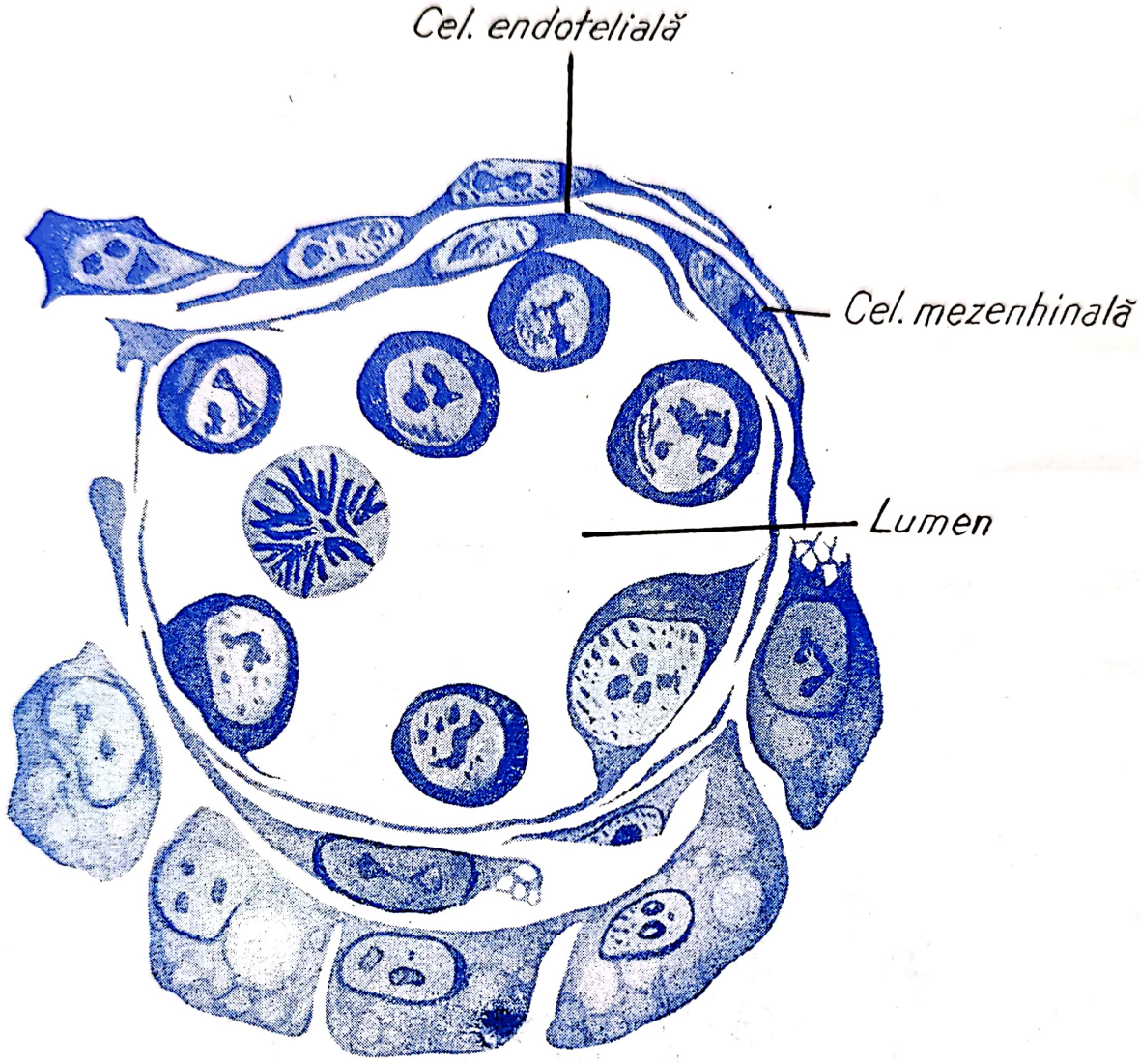

B

Fig. 3. — *B* — secţiune într-un vas din *area vasculosa* la un embrion de iepure de 8½ zile (după Maximov [178]).

Scanned with OKEN Scanner

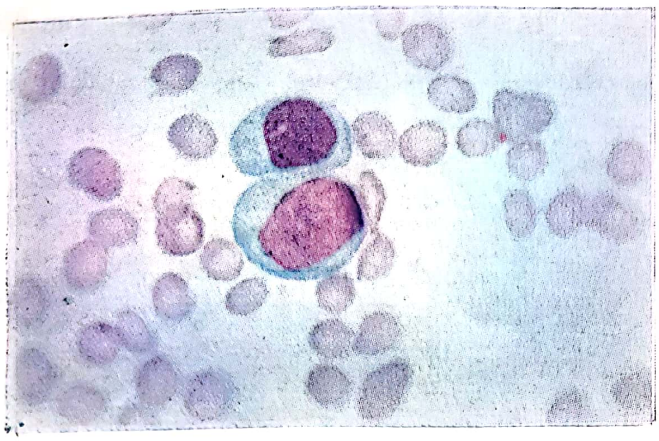

Fig. 4. — Celule reticulare hemohistioblastice din măduvă normală. Nucleul prezintă o structură cromatiniană fină şi nucleoli, citoplasmă ovalară, bazofilă, cu granulaţii fine azurofile (coloraţie May-Grünwald-Giemsa, × 2 000).

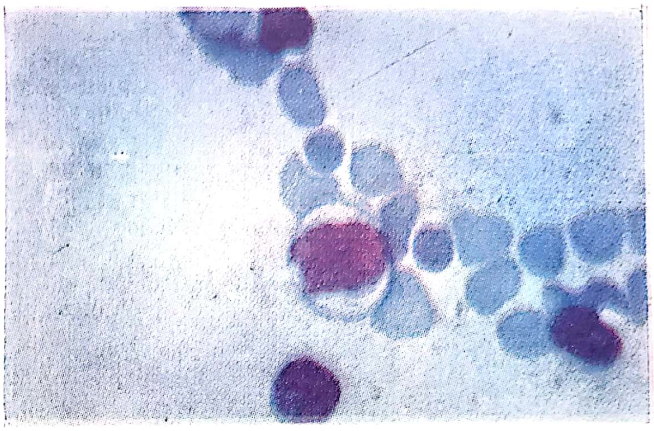

Fig. 5. — Celulă histiocitară din amprentă de ganglion normal. Nucleul celulei este alungit, cu tendinţă de dispunere în bandă, iar citoplasma este uşor bazofilă (coloraţie May-Grünwald-Giemsa, × 2 000).

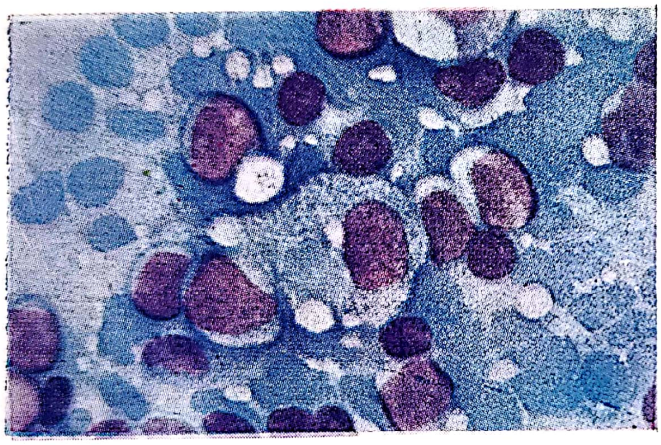

Fig. 6. — Macrofag din amprentă de ganglion normal. Citoplasma celulei conţine, pe lîngă alte cîteva granule, o hematie fagocitată (coloraţie May-Grünwald-Giemsa, × 2 000).

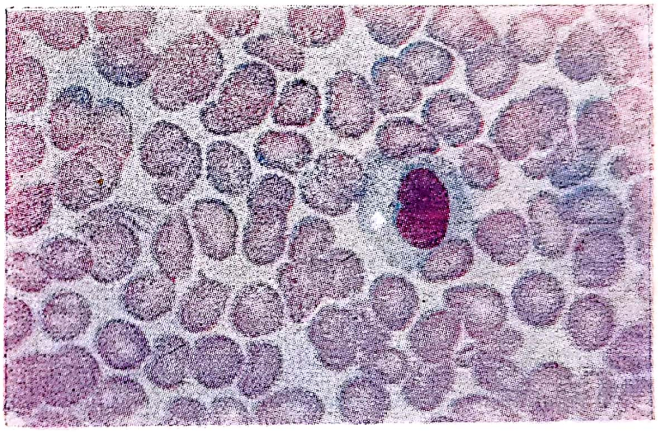

Fig. 7. — Monocit din frotiu de sînge periferic. Celulă cu nucleu rotund şi citoplasmă slab-bazofilă (coloraţie May-Grünwald-Giemsa, × 2 000).

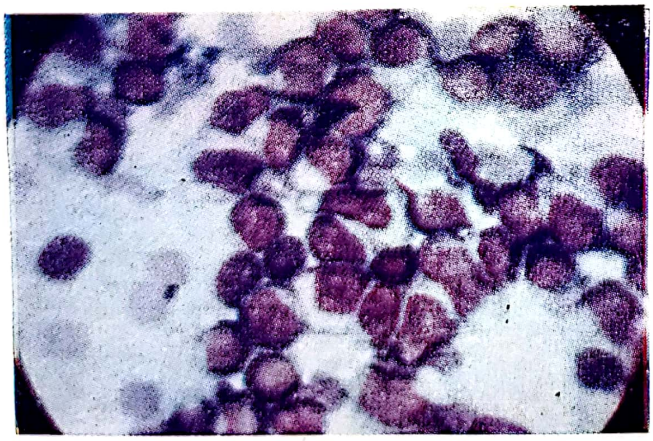

Fig. 8. — Limfocit din amprentă ganglionară. Celulă mică cu nucleu hipercrom şi citoplasmă puţin abundentă (coloraţie May-Grünwald-Giemsa, × 2 000).

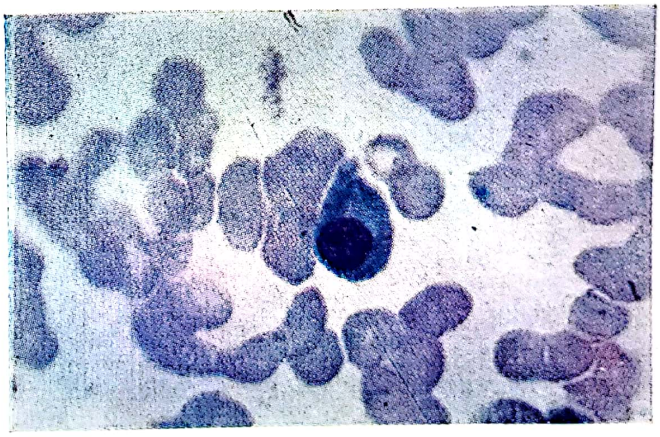

Fig. 9. — Celulă plasmocitară din amprentă medulară. Celulă de formă alungită cu nucleul dispus excentric. Citoplasma intens bazofilă are o mică zonă clară perinucleară (coloraţie May-Grünwald-Giemsa, × 2 000).

Scanned with OKEN Scanner

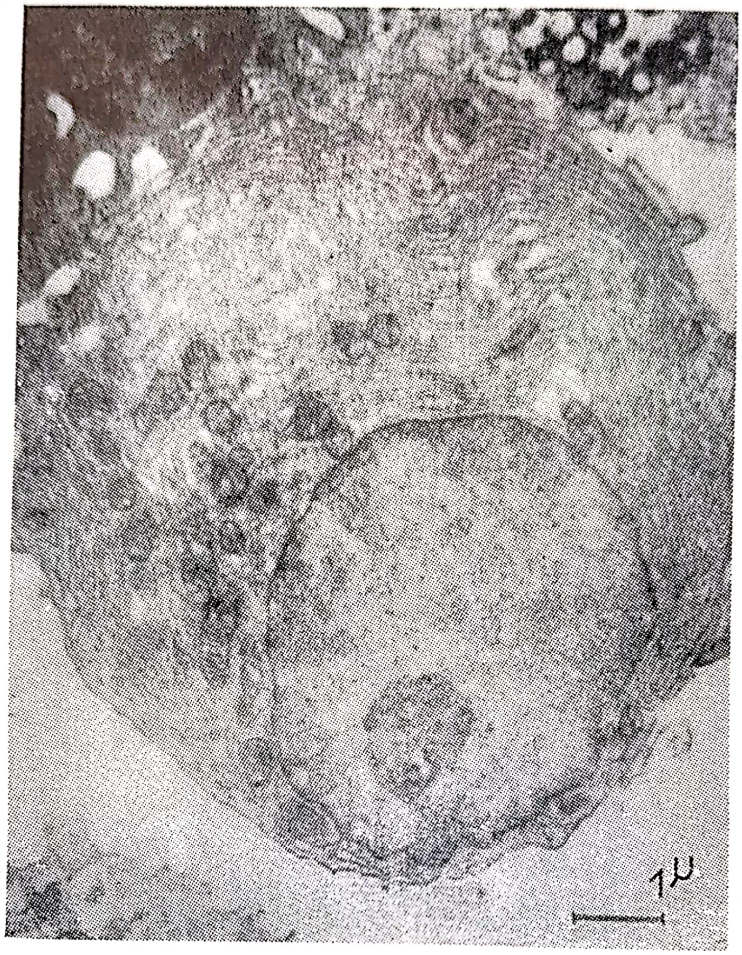

Fig. 10. — Celulă plasmocitară examinată la microscopul electronic. Reticulul endoplasmic umple toată citoplasma celulară. Se constată, de asemenea, prezența a mai multor mitocondrii (imagine reprodusă după M. Bessis [34], × 16 500).

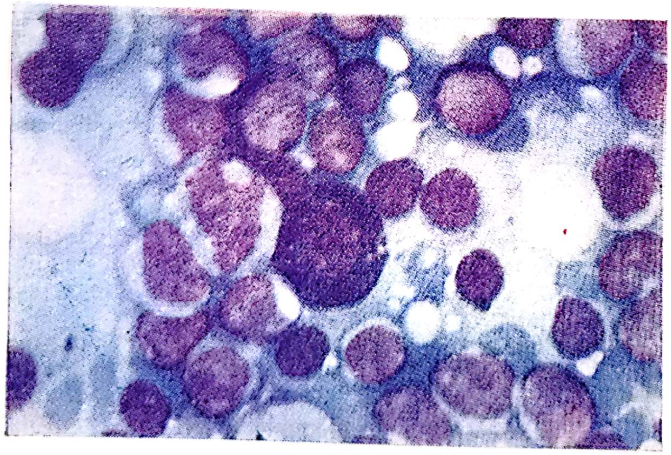

Fig. 11. Celulă mastocitară din amprentă ganglionară. Nucleul celulei, rotund, este în mare parte mascat de prezența granulelor specifice dispuse în toată citoplasma (colorație May-Grünwald-Giemsa, × 2 000).

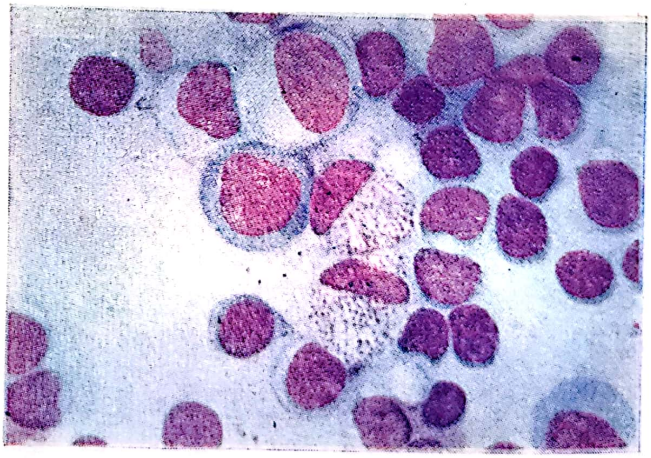

Fig. 12. — Celulă eozinofilă din amprentă ganglionară. Se remarcă aspectul ovalar al nucleului așezat excentric. În citoplasmă se observă numeroase granulații eozinofile (colorație May-Grünwald-Giemsa, × 2 000).

Scanned with OKEN Scanner

celulele granulo-grăsoase din focarele de ramolisment cerebral, celulele cardiace din sputa cardiacilor, celulele Rindfleisch, celulele mari, clare, din sifiloame, celulele leproase Hansen, celulele Mikulicz din rinosclerom, celulele Langhans din granulomul tuberculos etc.

O altă caracteristică fundamentală o reprezintă motilitatea, care, totuşi, poate să nu fie constant prezentă. Histiocitele pot trece de la faza de repaus la cea de activitate motorie şi invers, în condiţii şi din cauze încă neprecizate. În faza de activitate histiocitele au mişcări amiboidale, asemănătoare cu emisiunile de pseudopode ale granulocitelor din sîngele circulant, dar mai lente şi aparent mai puţin supuse la schimbări bruşte de direcţie. Mecanismul intim al mişcării nu este încă clarificat. Este probabil să fie în legătură cu mişcările interne ale citoplasmei, deoarece întreruperea acestora, în urma fagocitării de substanţe toxice, opreşte şi mişcarea histiocitelor.

Celelalte proprietăţi ale histiocitelor sînt discutate la capitolul de fiziologie a sistemului reticulo-histiocitar.

Celulele din seria histiomonocitară derivă din celula reticulară prin intermediul histioblastului, celulă ovalară mare, cu diametre variind între 25 şi 30 μ. Nucleul este mare, ovalar, măsurînd 20 μ şi mai mult, cu axul mare dispus în general perpendicular pe marele ax al celulei. Structura cromatiniană mai păstrează pe alocuri aspectul fin cadrilat al celulei reticulare, în special către margini, în timp ce în centru cromatina începe să se dispună în fascicule paralele, uneori cu ondulaţii. Se poate întîlni chiar aspectul de cromatină pieptănată, observată la unele histiocite şi monocite. Nucleul conţine 1—2 nucleoli acidofili.

Citoplasma histioblastului are o coloraţie albastră-cenuşie şi margini nete. Uneori, nucleul poate adera la conturul citoplasmei prin unul sau ambii poli. În citoplasmă se observă granulaţii azurofile, precum şi aspecte de macrofagie.

Înmulţirea celulelor histiocitare se face prin kariokineză, studiată în mod detaliat pe culturi de ţesuturi microcinematografiate [232]. Durata unei diviziuni este de 110—115 minute şi se caracterizează printr-o bogată emisiune de bule la suprafaţa celulei, cu rol în formarea membranei celulare a celulelor-fiice.

CELULA LIMFOCITARĂ

În primele descrieri ale sistemului reticulo-endotelial [9], limfocitul nu era considerat ca făcînd parte din acest sistem, în care erau incluse numai celulele capabile de a capta coloranţi vitali. Cercetări ulterioare [84, 88, 180, 239, 262, 270] au probat că în leziunile inflamatorii şi în culturi de ţesuturi limfocitele pot ingera şi stoca coloranţi vitali. De

Scanned with OKEN Scanner

asemenea, limfocitul din leziunile inflamatorii se poate transforma în celule de tip macrofagic, fapt demonstrat prin metoda ferestrei în piele [50, 95, 156, 213, 217, 222, 228, 259] şi prin metoda urmăririi limfocitelor marcate [105]. Aşa încît, includerea limfocitului în sistemul reticulo-histiocitar este în prezent un fapt bine stabilit.

Limfocitele se formează la nivelul ţesutului limfatic distribuit în diferite regiuni ale organismului: ganglioni limfatici, splină, timus, amigdale, plăci Peyer, precum şi într-o multitudine de aglomerări limfoide diseminate pe mucoasele organismului. S-au găsit uneori foliculi limfatici şi în măduva osoasă care în general este destul de bogată în limfocite. Formarea limfocitului este legată de structura foliculului limfatic, alcătuit dintr-o regiune centrală mai clară, „centrul germinativ", compusă din celule tinere, cu mitoze abundente, şi dintr-o regiune periferică constituită din limfocite adulte.

Limfogeneza propriu-zisă este mai greu de stabilit, deoarece ţesutul limfatic este compus dintr-un amestec de celule reticulare şi conjunctive, asociate cu ţesut vascular şi perivascular. Studiile de amprente ganglionare au dus la concluzia că există mai multe stadii de tranziţie între celula reticulară şi limfocit, mitozele existînd în orice stadiu, dar mult mai rar în faza de limfocit mic.

Limfoblastul este o celulă rotundă sau ovală cu un diametru între 15 şi 20 μ, cu un nucleu central rotunjit sau ovalar, în care se observă 2—4 nucleoli. Nucleolii au un conţinut palid şi sînt înconjuraţi de o zonă de condensare cromatiniană. Desenul cromatinian al nucleului este destul de fin şi mai curînd compact, mai grosolan decît cel al celulei reticulare. Membrana nucleară este fină. Citoplasma, în cantitate mică, este bazofilă, fără granulaţii. La contrast de fază se pot observa mitocondriile, în număr moderat, mici, sub formă de bastonaşe sau sfere, răspîndite în toată citoplasma, dar cu o tendinţă de aglomerare juxtanucleară. Citocentrul este înconjurat de o coroană de granule sau vacuole colorabile cu roşu neutru. O dată cu maturarea, limfoblastul suferă o serie de modificări: celula se micşorează, cromatina nucleară se aglutinează, volumul nucleolilor se reduce, bazofilia citoplasmei se reduce şi ea, organitele celulare devin mai rare.

Limfocitul este mai mic de volum, cu diametrul mediu de 10 μ (7—15 μ). În circulaţie se pot găsi însă celule cu diametrul pînă la 20 μ. Forma generală a limfocitului este rotunjită, cu un nucleu rotund sau discret reniform, situat uşor excentric. Cromatina nucleară este densă, dispusă în mase grosolane, neregulate. La microscopul electronic se constată că membrana nucleară este dublă, fiecare component avînd un contur neregulat, „în valuri". Deşi la microscopia fotonică limfocitul nu pare a avea nucleol, la contrast de fază şi mai ales la microscopul electronic nucleolul este aproape întotdeauna prezent, mascat de structura

Scanned with OKEN Scanner

grosolană a cromatinei. În incizura nucleului se poate găsi, cîteodată, o vacuolă lipoidică — corpul Gall (fig. 8).

Citoplasma limfocitului este redusă, discret bazofilă la coloraţia panoptică, putînd conţine cîteva granulaţii fine azurofile. Mitocondriile limfocitelor, în general puţin numeroase, sînt răspîndite în toată citoplasma, cu o discretă tendinţă de aglomerare juxtanucleară. Forma lor este în general alungită, cu dublele creste orientate perpendicular pe axul lung al mitocondriei. În formele rotunde sau ovale aceste creste sînt orientate neregulat.

Reticulul endoplasmic este reprezentat prin profile mici, rotunde, ovale sau neregulate. Fiecare element este compus dintr-o singură membrană care închide un conţinut clar. În apropierea membranei celulare, elementele reticulului endoplasmic sînt aşezate liniar. Granulele Palade (ribonucleoproteine), prezente în citoplasma limfocitului, nu par a avea o afinitate pentru reticulul endoplasmic, aspect întîlnit la toate celulele sanguine, în afară de plasmocit.

În citoplasmă se mai poate observa o centrosferă, în general clară, care conţine 1 sau (mai rar) 2 centrioli. Într-o parte a centrosferei sau în jurul ei se găseşte aparatul Golgi, alcătuit dintr-o serie de vacuole flaşte, rotunde sau ovale, cu centru clar şi margini nedefinite.

În limfocit se mai pot găsi o serie de vacuole compuse, alcătuite dintr-o vacuolă mare, în care sînt înglobate un număr variabil de vacuole mici. Aceste vacuole compuse se mai pot întîlni şi în monocitele circulante şi în celulele splinei de şoarece.

Cercetările histochimice au arătat că limfocitele conţin glicogen şi mucopolizaharide, evidenţiabile prin reacţia PAS. Granulele PAS-pozitive sînt în cantitate mai mare în formele imature [1] şi în celulele din leucoza limfatică cronică şi din limfosarcom, putînd fi luate în discuţie în precizările de diagnostic. Trebuie menţionat însă că glicogenul este crescut şi în limfocitozele neleucemice, ca în mononucleoza infecţioasă [199]. S-au mai găsit granulaţii lipidice sudanofile în limfocitele mature şi imature din ganglionii limfatici umani. Ele sînt mai numeroase în incizura nucleului şi par a reprezenta mitocondriile, granulele sau vacuolele citoplasmatice. Lipidele nu par a fi modificate în celulele patologice faţă de cele normale.

Prezenţa enzimelor în limfocit este destul de discutată. Astfel prezenţa fosfatazei alcaline, negată de o serie de cercetători, este afirmată de alţii în urma întrebuinţării unor artificii de tehnică. Unele limfocite au o slabă activitate fosfatazică acidă. S-au găsit de asemenea cantităţi infime de esteraze în ţesuturile limfatice. Mai interesant ni se pare studiul fosforilazei. Această enzimă este absentă în limfocitele din sîngele şi ţesutul limfatic normal [252], apărînd însă în cele din leucoza limfatică

Scanned with OKEN Scanner

cronică. Celulele din leucoza limfoblastică nu au activitate fosforilazică [199].

Există o corelaţie între cantitatea de glicogen celular şi activitatea fosforilazică. Limfocitele pot prezenta, de asemenea, activitate succindehidrogenazică [272] şi citocromoxidazică [139].

Prin tehnica anticorpilor fluorescenţi s-a demonstrat prezenţa de „anticorpi" în foliculii ganglionilor limfatici şi splină, ceea ce susţine rolul limfocitelor în sinteza anticorpilor.

Distribuţia limfocitelor. În afara organelor limfo-hemopoietice şi a sîngelui circulant, în condiţii normale, limfocitele sînt distribuite difuz în ţesutul conjunctiv. Numărul limfocitelor circulante este de aproximativ 1 500/mm^3, reprezentînd 20% din totalul leucocitelor circulante. În mod fiziologic, la copilul mic, limfocitele sînt în proporţie mai mare. La adult numărul limfocitelor poate suferi modificări în condiţii patologice (limfocitoze sau limfopenii). Limfocitoza adevărată se poate întîlni în afecţiuni ca: a) anumite procese infecţioase: mononucleoza infecţioasă, tusea convulsivă, limfocitoza acută infecţioasă, hepatita virotică, pneumonia virotică; b) în procese infecţioase cronice: tuberculoză, sifilis, febra ondulantă; c) în convalescenţa bolilor infecţioase; d) în boala Addison; e) în leucoza limfatică cronică şi limfosarcom.

Limfocitoză relativă se poate întîlni în anemia pernicioasă, tireotoxicoză (boala Basedow), febra tifoidă, paratifoidă, malarie, rickettsioze etc.

Limfopenia relativă se întîlneşte în toate cazurile de leucocitoză cu polinucleoză; cea absolută este un fenomen grav, legat de distrugerea ţesutului limfatic prin raze X, agenţi citostatici sau procese degenerative.

CELULA PLASMOCITARĂ

Denumirea a fost introdusă de Waldeyer pentru a indica o vastă categorie de celule cu citoplasmă abundentă. Ulterior, Unna a limitat-o la celulele considerate astăzi plasmocite, descrise de Ramon y Cajal sub numele de „celule cromatofile" în condilomul sifilitic. Unna, apoi Jodassohn şi Marschalko au definit caracteristicile morfologice ale acestui tip celular, permiţînd o deosebire netă faţă de alte celule ale ţesutului conjunctiv.

Plasmocitele sînt rare în ţesutul conjunctiv obişnuit, fiind mai frecvent întîlnite în membranele seroase, ganglionii limfatici, splină, măduva osoasă, intestin. Mărimea lor poate fi egală cu cea a unui limfocit mic sau poate să-l depăşească de 2—3 ori. Studiile citometrice efectuate de Sacchetti [237] arată că diametrul plasmocitelor variază între 9 şi 20 μ, cu o medie de 14,4 μ, iar diametrul mediu al nucleului este de 8,48 μ. Forma

Scanned with OKEN Scanner

plasmocitelor poate fi rotunjită sau alungită, uneori aplatizată. Celulele pot prezenta, în anumite cazuri, mişcări lente. Conturul corpului celular este în general regulat. În marea majoritate a cazurilor nucleul este situat excentric, iar cînd corpul celular şi nucleul au formă ovală, axul mare al nucleului este perpendicular pe axul mare al celulei. *Nucleul* este relativ mic în raport cu citoplasma şi are o formă rotundă sau ovală. Cromatina este dispusă în granulaţii mari, grosolane, cu o formă aproximativ poligonală, care delimitează spaţii clare, colorate în roz la coloraţia panoptică. Uneori, aceste granulaţii de cromatină sînt dispuse către membrana nucleară, dînd nucleului aspectul clasic „în spiţă de roată" (Pappenheim). La microscopul electronic membrana nucleară este bistratificată, între cele 2 foi ale membranei delimitîndu-se un spaţiu clar. Cromatina nu oferă nimic deosebit faţă de microscopia fotonică. Nucleolul nu poate fi pus în evidenţă prin metodele comune de colorare şi cercetare, dar la microscopul electronic el este vizibil în toate plasmocitele.

Citoplasma plasmocitului se colorează puternic cu coloranţii bazofili şi prezintă un aspect pulverulent sau granular (granuloplasma Unna). În imediata apropiere a nucleului se observă o zonă mică de citoplasmă clară, uşor acidofilă, care deformează mai mult sau mai puţin forma nucleului, dar care poate fi situată şi la celălalt pol al citoplasmei, în special în celulele preagonice. Această zonă clară — arhoplasma — a fost descrisă şi denumită variat: zona clară; *zona lucente;* zona perinucleară; vacuolă juxtanucleară. De această entitate plasmatică s-a legat prezenţa unor organite citoplasmatice între care: aparatul reticular Golgi, centrosfera, aparatul condriozomic, aparatul reticular intern şi centrosfera. Rareori, în citoplasmă se observă incluzii de formă foarte variată [264]. Este vorba de structuri paracristaline în formă de bastonaşe sau de seceră. Natura şi importanţa lor nu sînt încă cunoscute. La coloraţia May Grünwald-Giemsa apar incolore, dar raritatea lor nu a permis un studiu mai sistematizat (fig. 9).

La microscopul electronic se constată în citoplasma plasmocitelor existenţa unui aparat ergastoplasmic alcătuit din foarte numeroşi saci ergastoplasmici, pe suprafaţa cărora aderă granule de ribonucleoproteine (granule Palade) şi care dau bazofilia intensă a citoplasmei. Conţinutul acestor saci este în general în cantitate mică, însă în anumite condiţii el poate creşte, dînd naştere la vacuole vizibile la microscopia fotonică, colorabile cu coloranţi acizi sau incolore, mai ales la coloraţia May Grünwald-Giemsa care le dizolvă conţinutul. Aspectul de vacuole incolore este cunoscut sub numele de corpi Russel, descrişi de autor drept un parazit caracteristic celulei canceroase. Celulele umplute cu aceste vezicule alcătuiesc celulele Mott sau celulele muriforme, care se pot întîlni în lichidul cefalorahidian al bolnavilor cu diferite afecţiuni neurologice, în ţesuturile limfo-reticulare în stare de reacţie imună, precum şi pe frotiuri

Scanned with OKEN Scanner

de măduvă osoasă normală sau cu hiperplazii mastocitare. Aceste celule pot fi uşor confundate cu celulele grăsoase. Prin metode histochimice s-a dovedit că vacuolele sînt alcătuite din mucoproteine înconjurate de ribonucleoproteine, în timp ce celulele grăsoase conţin grăsimi inexistente în aceste plasmocite modificate.

Condriomul este prezent în plasmocit, avînd un aspect obişnuit. Pe secţiunile ultrafine se observă în plasmocit prezenţa unui aparat Golgi tipic, situat juxtanuclear, iar componentele lui (membrane, vezicule, granule) sînt net deosebite de ergastoplasma înconjurătoare. În centrul zonei Golgi se observă 1 sau 2 corpusculi osmiofili, centriolii. În plasmocitele din ţesutul hemopoietic normal uman centriolul se prezintă sub forma unui cilindru lung de 0,5 μ şi cu diametrul de 0,25 μ, alcătuit din mici tuburi paralele între ele care dau un aspect microalveolar pe secţiunea transversală şi striat pe secţiunea sagitală. Se mai pot observa o serie de mici apendici osmiofili care iau naştere la suprafaţa externă a cilindrului central. Grosimea acestor prelungiri este de 800 Å, iar lungimea medie, de 1 300 Å [34, 231] (fig. 10).

Aspectul citochimic al plasmocitului, caracterizat printr-o puternică pironinofilie a citoplasmei, indică un conţinut bogat în acid ribonucleic. În nucleu conţinutul în acid dezoxiribonucleic nu are variaţii mari, indicînd un conţinut diploid, tipic speciei. Reacţiile pentru proteine sînt intens-pozitive. Coloraţia PAS arată în unele celule prezenţa de granule roşiatice interpretate ca glicogen sau componenţi polizaharidici. Activitatea fosfatazei alcaline sau acide este redusă. Plasmocitul nu conţine substanţe lipidice şi nici oxidaze sau peroxidaze.

Geneza plasmocitului este o problemă mult dezbătută atît de hematologi, cît şi de anatomopatologi. Diferitele teorii se pot grupa după cele trei tendinţe principale: teoria hematică, teoria mixtă şi teoria histioidă.

Susţinătorii primei teorii sînt de acord că plasmocitul ar deriva din limfocitul sanguin migrat în ţesutul conjunctiv. Maximov susţine că plasmocitul provine atît din limfocitul sanguin, cît şi din limfocitul histioid, element de tip embrionar cu multiple potenţialităţi evolutive.

În cazul teoriei mixte, Almquist, Pappenheim susţin că plasmocitul ar avea o origine dublă: histioidă şi hematică.

Cea de-a 3-a teorie, a originii histioide, are adepţii cei mai numeroşi [34, 99, 106, 216]. Autorii îşi întemeiază afirmaţiile pe existenţa unor forme intermediare între histiocit şi plasmocitul matur. Bessis susţine că între cele 2 celule există 2 forme intermediare:

Plasmoblastul, celulă de aspect histioblastic, cu citoplasmă hiperbazofilă, care nu apare decît în cazurile cu mare hiperplazie plasmocitară şi prezintă asincronisme de evoluţie nucleo-citoplasmatică. În stare normală, primele caractere de diferenţiere apar în stadiul de histiocit — celulă fără nucleoli vizibili în microscopia fotonică.

Scanned with OKEN Scanner

Proplasmocitul este o celulă histioidă în care apare caracteristica principală a citoplasmei plasmocitare — bazofilia intensă. Nucleul tinde să se apropie de extremitatea citoplasmei, cromatina începe să se aglomereze în grunjuri. Bazofilia citoplasmei este uneori amestecată cu o coloraţie roşiatică ce dă celulei o tentă violetă. Această substanţă acidofilă pare a fi un produs de secreţie, putînd fi observată pe alocuri sub forma unor vacuole roşii situate la periferia citoplasmei şi care se pot goli la exterior. Stadiul de proplasmocit corespunde celulei Türk, numită şi „celulă de iritaţie".

În urma observaţiilor făcute pe culturi de ţesuturi [106] se conchide că plasmocitul derivă dintr-o celulă plasmoblastică de origine histiocitară. Cercetări efectuate pe sîngele periferic şi pe ganglionii limfatici de la bolnavi de rujeolă [200] au evidenţiat 2 tipuri de plasmocite, cu origine, caractere morfologice şi capacităţi funcţionale diferite — celula plasmocitară reticulară şi celula plasmocitară limfatică. Prima ar lua naştere din celulele reticulare nediferenţiate ale măduvei osoase şi ale splinei, iar a 2-a din reticulul ganglionilor limfatici, trecînd apoi în circulaţia sanguină. Din punct de vedere morfologic, celula plasmatică limfoidă ar avea dimensiuni mai mari, nucleul mai voluminos, cu o structură cromatiniană mai fină şi nucleoli mai evidenţi şi numeroşi. Citoplasma studiată la contrast de fază ar fi mai întinsă şi mai fin granulară. Aceste celule nu ar sintetiza proteine plasmatice, proprietate caracteristică plasmocitelor reticulare. Această teorie nu concordă cu interpretarea unitară a funcţiei plasmocitelor, după care activitatea lor protidopoietică nu ar fi legată de locul de formare a celulei. Cercetări recente susţin o origine limfocitară prin intermediul unei celule blastice bazofile asemănătoare proplasmocitului.

Plasmocitul matur se înmulţeşte prin kariokineză. În timpul mitozei, în special în telofază, axele mari ale celor doi nuclei-fii formează un unghi de 30—40°.

CELULA MASTOCITARĂ

Semnalată prima oară de Recklinghausen în peritoneul iepurelui, celula este amănunţit studiată de Ehrlich care arată capacitatea granulelor mastocitului de a se colora metacromatic cu coloranţii de anilină, în special cu albastrul de toluidină. Considerîndu-le ca elemente supranutrite, supraîncărcate, le denumeşte mastocite, de la cuvîntul μαστος (mamelă). În 1891 Ehrlich descrie în sîngele circulant prezenţa unor celule cu granulaţii asemănătoare, pe care le consideră mastocite circulante. În 1900 Jolly argumentează histo- şi citologic că cele 2 celule sînt

Scanned with OKEN Scanner

tipuri diferite, concepţie admisă şi astăzi. Deci, prin termenul de mastocit se înţeleg numai elementele metacromatice din ţesutul conjunctiv.

Forma şi dimensiunile mastocitului variază destul de mult, în funcţie de o serie de factori ca: specie animală, vîrstă, localizare etc. În condiţii fiziologice, mastocitele de om au un diametru care variază între 8 şi 15 μ, dimensiuni ce par a fi în legătură şi cu metodele de preparare a secţiunilor microscopice.

Forma celulei poate fi rotundă, alungită, stelată, aplatizată, în general determinată de presiunile exercitate asupra celulei de către ţesuturile înconjurătoare (fig. 11).

Nucleul celulei se pune greu în evidenţă atît din cauza unei slabe afinităţi tinctoriale, cît şi datorită faptului că este acoperit de granule citoplasmatice. De formă rotundă sau ovalară, de obicei unic, nucleul este situat în general central, prezentînd un diametru relativ mic (5 μ), Structura nucleului nu este uniformă. Holmgren [140] descrie 2 tipuri nucleare: unul sărac în cromatină, amintind pe cel al fibroblaştilor, altul mai mic, cu granule grosolane de cromatină, avînd un aspect limfocitar. La microscopul electronic s-a observat imaginea unui nucleu dens, cu membrană nucleară neregulată, fină, alcătuită din 2 foiţe.

Citoplasma mastocitului este plină cu granulaţii rotunde sau ovalare care se colorează în roşu-violet cu albastru de toluidină şi în violet la coloraţia May Grünwald-Giemsa. Uneori, aceste granulaţii pot fi găsite răspîndite în ţesuturile din jurul celulei, aspect interpretat uneori drept o fază secretorie a celulei, alteori ca un artefact de tehnică. Dimensiunile granulelor variază la om între 0,2 şi 1 μ. Aspectul observat la microscopul electronic nu este concordant de la autor la autor. Unii descriu granulele ca fiind alcătuite dintr-un sistem de lamele concentrice, cu o grosime de circa 50 Å, separate între ele de spaţii cu dimensiuni între 60 şi 120 Å, umplute de o substanţă omogenă; alţii descriu structuri granulare sau aspecte omogene.

Citoplasma fundamentală apare la coloraţia panoptică uşor oxifilă. La microscopul electronic s-a evidenţiat prezenţa unui reticul endoplasmic bine dezvoltat sau chiar o adevărată ergastoplasmă legată de activitatea secretorie a celulei — prin sacii ergastoplasmici s-ar face golirea conţinutului granular în spaţiile extracelulare. Prezenţa vacuolelor citoplasmatice, interpretate de unii autori ca fenomene degenerative, este astăzi pusă în legătură tot cu activitatea secretorie [7]. Rareori, s-a mai semnalat prezenţa unui aparat Golgi bine diferenţiat. Mitocondriile sînt în genere puţin numeroase şi de dimensiuni mici.

Studiile citochimice moderne au arătat că structura mastocitelor nu este uniformă. Jorpes [147] a demonstrat că granulele mastocitelor conţin o substanţă heparinoidă, atribuind acestor celule un rol în coagularea sîngelui. Ulterior s-a susţinut [7] că mastocitul sintetizează nu heparină, ci

Scanned with OKEN Scanner

substanța fundamentală a țesutului conjunctiv. Riley [227] a dovedit prezența histaminei în aceste celule. S-a mai demonstrat că granulele mastocitare de la unele rozătoare conțin 5-hidroxitriptamină. Astăzi s-a ajuns la concluzia că granulele mastocitare conțin mucopolizaharide de tip heparinic, acid hialuronic și condroitin-sulfați [212]. S-au notat însă variații ale conținutului polizaharidic de la o specie la alta, de la un organ la altul și chiar de la o granulă la alta în citoplasma aceleiași celule [6], ipoteză confirmată prin cercetări sistematice efectuate asupra particularităților cantitative ale mastocitelor de om, în organe diferite și în condiții patologice diferite [268].

În granulele mastocitare s-a mai pus în evidență prezența de fosfolipide, precum și de proteine care conțin histidină, tirozină și triptofan [10]. Diferiți autori au semnalat prezența unei multitudini de enzime în aceste granule: leucinaminopeptidază, sulfomonoesterază, adenozintrifosfatază, peroxidază, fosfataza alcalină, β-glucuronidază, lecitinază, lipoesterază, chimotripsină etc. Ele nu par a fi constant prezente în celulele de aspect mastocitar. Eliberarea acestor enzime în spațiile intercelulare, o dată cu degranularea mastocitelor, pune la dispoziție o serie de substanțe capabile să catalizeze reacțiile din substanța fundamentală a țesutului conjunctiv.

Geneza mastocitelor a ridicat o serie de discuții. Teoria hematologică care susține derivarea mastocitului din bazofilul circulant este astăzi complet abandonată, dovedindu-se că cele 2 celule sînt tipuri total diferite. În prezent, mastocitul este considerat ca o celulă de filiație histiocitară. S-a discutat mult legătura dintre mastocite și alte celule conjunctive. Audrey, Doan și Michels (citați de Riley [227]) ridică problema derivării mastocitului din limfocit, teorie susținută și de Maximov. Alți autori consideră drept precursori ai mastocitului celula endotelială [135]. Velican [267] constată la om 3 surse histogenetice mai importante și anume: a) fibroblastele țesutului conjunctiv din capsule, septuri, trabecule și adventicea vaselor mari; b) celulele mezenchimale din adventicea vaselor mici, din țesutul conjunctiv lax, corionul mucoaselor, țesutul subseros, mușchiul striat, miocard și c) elementele reticulo-histiocitare din ganglionii limfatici, măduva osoasă hematogenă, splină, ficat. În histogeneza patologică celulele care iau aspect de mastocit nu sînt obligatoriu elemente tinere, nediferențiate, ci și celule diferențiate de tip macrofagic, fibrocitar, plasmocitar. Majoritatea acestor celule rămîn cu particularitățile citologice ale elementului mezenchimal dominant din teritoriul de histogeneză respectiv, cum ar fi spre exemplu mastocitele de tip limfocitar și limfoplasmocitar în ganglionii limfatici, de tip fibrocitar în uter etc. [267]. Conținutul polizaharidic variază la aceste elemente. Mastocitele din țesutul conjunctiv al capsulelor conțin substanțe de tip heparinic, indiferent de stadiul evoluției ontogenetice. În mastocitele derivate din adventicea

Scanned with OKEN Scanner

vaselor mici se găsesc tot substanţe de tip heparinic, dar ele variază cu vîrsta organismului: la copilul mic o parte din aceste celule conţin acid hialuronic, iar la adult, amestecuri de mucopolizaharide acide. Mastocitele cu histogeneză din elementele reticulo-histiocitare au o reacţie metacromatică dată de un amestec de mucopolizaharide acide sulfatate şi nesulfatate [268].

Distribuţia mastocitelor a fost mult discutată, deoarece variază în funcţie de specie, vîrstă, ţesut, organ şi de stadiul evolutiv al anumitor procese patologice. La om ele sînt foarte rare în ficat, rinichi, măduva hematogenă, suprarenale, hipofiză, sistemul nervos central; apar cu o frecvenţă moderată în splină, ganglionii limfatici, pancreas, miocard, testicule, ovar, ganglionii nervoşi periferici; sînt mai numeroase în mamelă, uter, prostată, pleură, peritoneu, peretele tubului digestiv şi al căilor aeriene. În anumite stări patologice apare o înmulţire caracteristică a mastocitelor. În bolile cutanate (neurodermite, urticarie, *urticaria pigmentosa*, pemfigus, ihtioza cutanată, *pityriasis rosea*, eczema acută şi cronică, lupusul eritematos, sclerodermie) mastocitele apar de obicei în număr crescut. În diverse epitelioame benigne sau maligne se constată prezenţa a numeroase mastocite; la fel şi în neoplaziile conjunctive: fibroame, neurofibromatoza Recklinghausen, lipoame. În condiţii normale mastocitele sînt extrem de rare în măduva osoasă umană. Ele cresc în reticulozele medulare reactive, descrise de Rohr sub numele de mielite cronice interstiţiale. Înmulţirea mastocitelor este însoţită de o creştere numerică a plasmocitelor şi a histiocitelor, uneori şi a eozinofilelor, legată poate de un factor alergic. Mastocitele se găsesc în cantitate mai mare şi în procesele ftizice medulare, precum şi în bolile sistemului reticulo-endotelial (plasmocitoame, reticuloze, boala Hodgkin). Se descrie, de asemenea, o hipermastocitoză medulară în hiperheparinemii, epistaxisul juvenil, icterele hepato-celulare, icterele de ocluzie, purpurele trombopenice sau în hemofilie.

Diviziunea mastocitelor se face prin înmulţire kariokinetică a elementelor omologe. Se pare însă că există şi posibilitatea înmulţirii prin amitoze [43, 236].

CELULA EOZINOFILĂ

În ţesutul conjunctiv şi în măduva osoasă se poate observa un număr redus de celule cu aspect morfologic similar cu cel al histiocitelor în citoplasma cărora se găsesc granulaţii eozinofile. Aceste celule sînt în general ovale, de dimensiuni variind între 15 şi 20 μ. Citoplasma fundamentală este bazofilă la periferie şi cromofobă în rest. Granulaţiile eozinofile sînt sferoidale şi de mărimi diferite. Uneori, pot fi atît de abundente, încît

se deformează reciproc. De obicei nu sînt numeroase şi sînt distribuite anarhic în citoplasmă (fig. 12).

Nucleul celulei — rotund şi mic — este situat excentric. Structura sa este fin reticulară. Uneori cromatina poate fi dispusă însă în grunjuri mari, amintind structura plasmocitului.

Cercetări citochimice [230] au arătat că celulele eozinofile conjunctive au un comportament similar aceluia al eozinofilelor sanguine. Granulele eozinofile sînt constituite dintr-o zonă periferică de natură fosfolipidică şi una centrală alcătuită din proteine bazice care conţin arginină şi grupe sulfhidrilice. Granulele au activitate oxidazică, peroxidazică şi fosfatazică alcalină. Lipazele şi esterazele lipsesc. Citoplasma extragranulară conţine mucopolizaharide, precum şi o cantitate mică de acid ribonucleic, variabilă de la celulă la celulă.

Celulele conjunctive eozinofile derivă din histiocit, putîndu-se pune în evidenţă forme de trecere între cele 2 celule. Numărul de granule creşte progresiv, bazofilia citoplasmei scade, în anumite zone devenind net cromofobă. Nucleul oval al histiocitului se rotunjeşte şi se dispune la periferia celulei [30].

CELULA ADIPOASĂ HISTIOCITARĂ

În acest grup de celule intră elementele care mai păstrează proprietăţile cromato- şi granulopexice. Unii autori sînt de părere că numai celulele adipoase din grăsimea primară derivă din histiocite. Dogliotti susţine că deşi toate derivă din histiocite, celulele adipoase se împart în 2 categorii: celule care mai păstrează proprietăţile histiocitului şi celule în care diferenţierea pare ireversibilă.

Celulele adipoase derivă din elemente aplatizate, cu prelungiri, în citoplasma cărora se găsesc numeroase picături lipidice care se colorează cu roşu neutru. Ulterior, cantitatea de grăsime intracitoplasmatică creşte, picăturile se adună într-o bulă grăsoasă mare care conferă celulei un aspect caracteristic de inel cu pecete. O dată cu modificarea aspectului morfologic se schimbă şi caracterele citochimice ale lipidelor celulare, care la început erau reprezentate de lecitine, trecînd apoi printr-o serie de forme de tranziţie, pentru ca în forma finală să se găsească un amestec de gliceride şi o cantitate mică de colesteride.

Scanned with OKEN Scanner

CAPITOLUL
3

CITOFIZIOLOGIA GENERALĂ ŞI SPECIALĂ A SISTEMULUI RETICULO-ENDOTELIAL

Funcţiile S.R.E. la om şi animal în viaţa postembrionară, studiate în vederea înţelegerii modificărilor patologice, sînt cele care privesc specializarea lor morfo-funcţională în organele în a căror structură intră. Din acest punct de vedere trebuie să se ţină seamă că unele celule rămîn fixe într-un anumit organ şi îşi desfăşoară funcţiile lor speciale prin contact, iar altele sînt mobile, exercitîndu-şi funcţiile prin mişcarea lor în sîngele circulant, în limfă şi în mediul interstiţial. Adaptarea funcţională face ca anumite celule reticulare fixe să devină mobile şi invers. Pe de altă parte, o adaptare la o anumită funcţie este posibilă prin „diferenţierea" a noi generaţii de celule, ceea ce indică o permanentă relaţie între funcţiile generale şi speciale. Diviziunea în funcţii generale şi speciale este numai didactică.

FUNCŢII GENERALE

Funcţiile generale ale celulelor S.R.E. sînt cele care asigură continuitatea lor în organism şi specializarea lor funcţională — diviziunea şi diferenţierea. Toate cercetările din ultimii 10—15 ani se referă la funcţia de diviziune care există într-un grad diferit de la o celulă la alta şi la funcţia de diferenţiere. Se ştie de mult că patologia S.R.E. şi a sistemului hemopoietic este, în primul rînd, o patologie a diviziunii şi mai ales a diferenţierii, de aceea abordarea ei de pe poziţiile actuale ale biologiei proceselor generale de reproducere celulară constituie unul dintre subiectele cele mai discutate.

Scanned with OKEN Scanner

DIVIZIUNEA

Reproducerea celulelor din populaţiile celulare omogene pentru fiecare linie specializată se face în general prin mitoze. Frecvenţa mitozelor variază în raport cu durata de viaţă a fiecărei linii celulare, în aşa fel, încît homeostazia celulară să se menţină într-un echilibru dinamic permanent. În condiţii speciale de regenerare în hemopoieză şi în imunogeneză, prezenţa mitozelor creşte foarte mult pentru anumite serii. Astfel, se cunosc bine indicii mitotici pentru fiecare vîrstă şi serie în cadrul hemopoiezei pe linie mieloică, eritroblastică etc. Diviziunea se face după mecanismul cunoscut, cu succesiunea fazelor: profază, anafază, metafază, telofază. Numărul de cromozomi pentru om, după idiogramele stabilite pentru toate celulele, este de 46. Cunoştinţele actuale de genetică arată că diviziunea pentru fiecare celulă, dintr-o populaţie omogenă, se face conform teoriei codului genetic. Genomul celulei primitive cu zestrea genetică interpretată la nivel molecular, prin lanţurile de molecule de ADN asigură, la fiecare diviziune, caracterele genetice structurale şi funcţionale ale celulelor-fiice care se nasc prin diviziunea celulei-mamă.

Pentru celulele S.R.E., cea mai mare frecvenţă de mitoze o au celulele blastice în activitate. Se consideră că celulele mezenchimale inactive (celulele-matcă) nu intră în diviziune decît la solicitări speciale, pentru a genera congenerele lor, în vederea unei activităţi specifice ca fagocitoza, coloidopexia, geneza de anticorpi. Diviziuni frecvente apar şi în formele de trecere: celulele reticulare, histiocitele, limfoblastele, prolimfocitele. Cercetări *in vivo* prin metoda „ferestrei“ [223] şi cercetări *in vitro* pe culturi de celule, sub acţiunea factorilor excitanţi ai mitozelor (fitohemaglutinină sau antigene microbiene specifice), au arătat capacitatea de mitoză pentru limfocitele mici circulante sau din ţesuturi. Mitoze există, de asemenea, în plasmocitele tinere şi în cele adulte. Mai puţin dovedite sînt mitozele din fagocitele fixe, din celulele endoteliale şi lipofage. În evoluţia spre histiogeneză sau în deviaţii patologice spre hemopoieză apar mitoze în celulele Kupffer şi în celulele endoteliale din splină şi ganglionii limfatici; aceasta mai ales cînd celulele se detaşează în sinusuri şi iau aspectul de histiocite libere. Caracteristica majoră a mitozelor celulelor S.R.E. şi care diferă de aceea a celulelor derivate din ţesuturile endo- şi ectodermice este existenţa a două modalităţi: homeo- şi heteroplastia; prima asigură reproducerea pe aceeaşi linie — dintr-o celulă-mamă derivă 2 celule-fiice cu aceleaşi caractere; în cea de-a doua, dintr-o celulă-mamă apar 2 celule-fiice, cu caractere deosebite. Recent, s-a emis ipoteza [160, 161] că diviziunile heteroplastice ale celulelor tinere hemopoietice sau din S.R.E. ar putea să aibă un caracter asimetric: dintr-o celulă-

Scanned with OKEN Scanner

mamă să se nască o celulă-fiică la fel cu celula de origine și o celulă-fiică, cu alte caractere, astfel:

celula-mamă A $\xrightarrow{\text{mitoză}}$ celula-fiică A′ + celula-fiică B.

Plecînd de la vitezele de mitoză diferite ale celulelor-fiice A′ și B, Lajtha propune un sistem matematic de reprezentare a genezei celulelor tinere care populează permanent și în limite de variații fiziologice, menținînd structura unui organ. Sistemul propus are avantajul de a arăta că mitozele, oricît de numeroase, asigură repopularea cu celule-fiice care se divid mai mult, dar și cu celule-mame, care au o diviziune mai lentă. Astfel se explică cum în întreaga populație celulară diferită a măduvei osoase se poate menține permanent un procentaj de 3—5 celule-matcă deși prin mitoze se produc cam $2—4 \times 10^{11}$ celule noi pe zi.

Abordarea diviziunii heteroplastice duce însă la discutarea funcției celei mai caracteristice a celulelor S.R.E.:

DIFERENȚIEREA

Fenomenul a fost observat pe baze morfologice din perioada clasică a embriogenezei S.R.E. de către Maximov și majoritatea cercetătorilor din acea perioadă. Pe schemele lui Maximov, asupra transformării celulelor mezenchimale primitive, se poate urmări apariția celulelor hemocitoblastice, histiocitare și endoteliale. Referindu-se la adaptarea funcțională, Conklin [68] încearcă prima definiție: diferențierea celulară este transformarea unor funcții și structuri potențiale în funcții și structuri specializate. Dar problema diferențierii celulelor S.R.E. rămîne însă de-a lungul anilor incomplet precizată [158, 159, 171].

Natura proceselor de diferențiere. Discuțiile asupra diferențierii nu au ajuns la o concluzie, deoarece aspectele diferă de la o celulă la alta. Mutația apare ca un fenomen transformator biologic total, care schimbă complet structura genetică a celulei. Fenomenul este ireversibil, apare spontan sau provocat, dar, în genere, imprevizibil. Niciodată nu se știe ce se va întîmpla cu o populație celulară supusă unui agent mutagen chiar binecunoscut. Aplicată la biologia bacteriilor interpretarea rămîne neclară, întrucît transformările obținute prin adaptare enzimatică au fost considerate ca mutații, deși sînt reversibile în funcție de schimbarea „substratului" din mediu. În culturi de țesuturi s-au văzut de asemenea transformări de echipament enzimatic, în funcție de complexitatea mediului, de asemenea reversibile. Participanții la reuniunea de la Paris [67] includ aceste transformări în procesele adaptative de „modulație", și nu în procesele de mutație, deși autori foarte competenți ca Burnet [54] le consideră ca mutații.

Scanned with OKEN Scanner

Raportînd aceste posibilităţi de transformare reversibile sau ireversibile la nivel molecular, recent s-au creat modele foarte ilustrative care pot explica aceste fenomene. O serie de cercetări [59, 60, 65, 66, 141, 151, 157, 226, 251] au adus contribuţii importante pentru înţelegerea proceselor de diferenţiere şi mutaţie dirijate de funcţionarea codului genetic.

În fig. 13, modificată după Anfinsen [4], se arată dirijarea vieţii şi structurii celulei prin relaţiile dintre elementele nucleului şi citoplasmei la nivelul moleculelor ADN — ARN — proteine, raportate la organitele de infrastructură electronică.

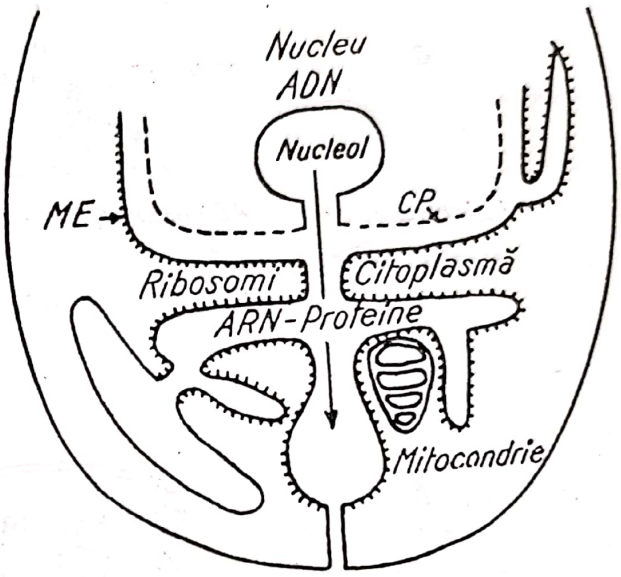

Fig. 13. — Schema relaţiilor funcţionale între infrastructurile celulare, rezultat al transmiterii informaţiei genetice de la ADN-nuclear spre ARN-proteină în citoplasmă (schemă după Anfinsen [4], modificată).

Genotipul înscris în ADN cromozomial din nucleu comandă secvenţa nucleotidului din ARN mesager din nucleol. Acesta impune aceeaşi secvenţă ARN de transfer — al informaţiei genetice — la nivelul ribozomilor, unde se va face sinteza moleculelor de proteină. În fig. 14 se observă această interrelaţie în modelul propus de Commoner [65, 66]. Liniar, interrelaţia se poate sintetiza astfel:

$$\begin{array}{ccccccccc} \text{Nucleotizi} & & \text{Polimerază} & & & & \text{Aminoacil ARN-sintetaza} & & \\ \downarrow & & \downarrow & & & & \downarrow & & \\ \text{ADN} & \rightarrow & \text{ARN m} & \rightarrow & \text{ARN t} & \rightarrow & \text{aminoacizi} + \text{ribozomi} & \rightarrow & \text{proteină} \end{array}$$

Nu există nici o posibilitate de modificare a structurii genetice decît prin mutaţie „la întîmplare" în structura ADN. În această concepţie, explicaţia proceselor fiziologice de diferenţiere şi „dediferenţiere" din organism ar fi foarte grea. Cercetările citate mai sus, întreprinse deocamdată pe celule inferioare, au arătat că codul înscris în genomul nuclear are limite continuu variabile. El depinde de mai mulţi factori nucleari şi citoplasmici. Schema liniară arată că poate fi modificat, prin însăşi structura ADN (concentraţie şi tipul de nucleotide ce-l compun), de acţiunea celor două enzime: polimeraza, care intervine în secvenţa nucleotidelor din ARN, şi aminoacil-ARN-sintetaza, care intervine în secvenţa aminoacizilor din proteina sintetizată; depinde apoi de înseşi starea şi structura ribozomilor din aparatul ergastoplasmic celular, locul

Scanned with OKEN Scanner

de sinteză a proteinelor. Fiecare din acești factori citoplasmici (ribozomi, aminoacizi) depind, la rîndul lor, de celelalte componente celulare și, în primul rînd, de aparatul energetic al celulei — mitocondriile și schimburile de membrană în relație cu mediul extern al celulei (mediul interior,

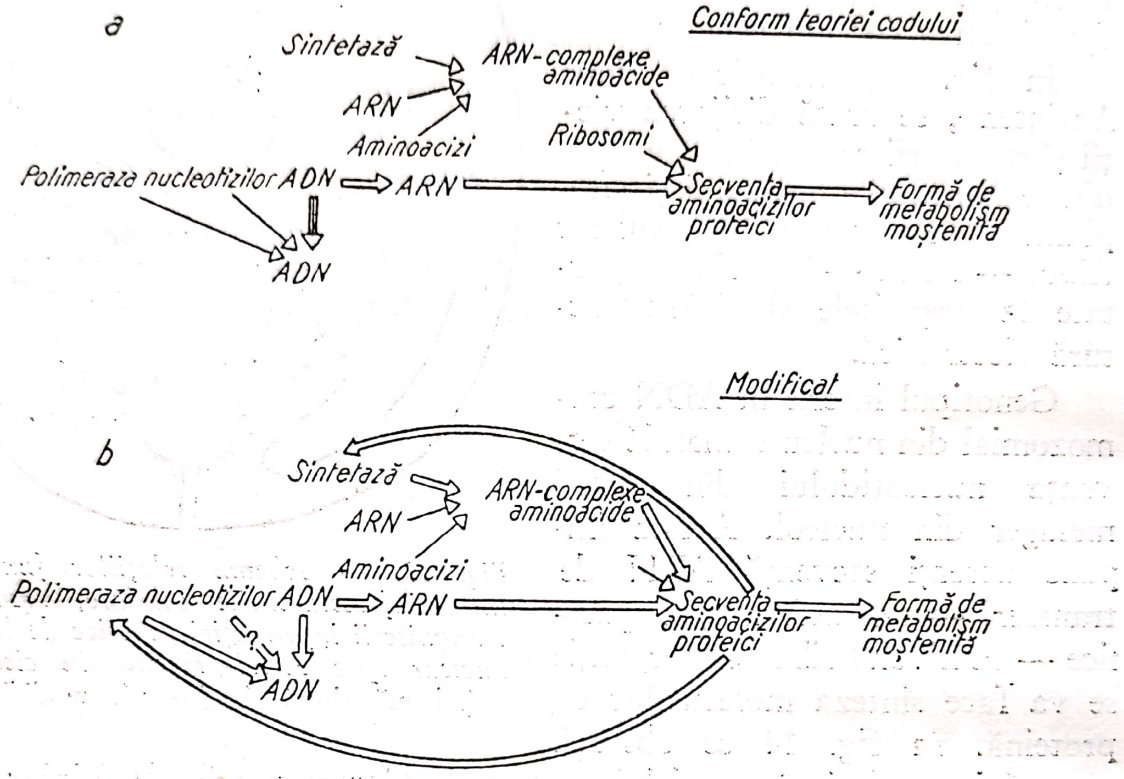

Fig. 14. — Reprezentarea codului genetic în funcție numai de ADN (a) și de ADN + factori metabolici citoplasmatici (b).

în organism, sau mediul de cultură, *in vitro*). Componentele nucleotidice și secvența lor în ADN, așa cum s-a dovedit experimental, pot să fie influențate de toți acești factori ai celulei. La rîndul său, modificarea din ADN va schimba codul de informație care dirijează sinteza mitocondriilor și a enzimelor celulare. Există deci aici un mecanism de *feed back* regulator între factorii periferici (citoplasmă + mediul extern) și centru, structura biochimică genetică. Toți aceștia sînt tot atît de importanți în mecanismele de adaptare a vieții celulare. Merită să fie amintite cuvintele lui Commoner, care dovedesc, cu argumente științifice superioare, o teză filozofică a materialismului dialectic:

„... din analiza datelor biochimice reiese că unitatea operativă a „*self*-duplicării" nu este ADN, ci un sistem multimolecular, atît de complex, încît implică participarea întregii celule".

Explicaţia fenomenelor de diferenţiere a celulelor S.R.E. prin aceste date noi de genetică se aplică unor fapte mai vechi sau mai noi, aşa încît citologii şi clinicienii actuali au reluat unele întrebări formulate încă de Maximov: *Diferenţierea celulelor mezenchimale este sau nu reversibilă? Celulele o dată transformate în altele bine adaptate se pot „dediferenţia" în cele din care au provenit?*

Maximov a răspuns pozitiv pentru perioada mezoblastică; transformările de mai tîrziu le-a considerat însă ireversibile, admiţînd însă o permanentă sursă de noi transformări din celula mezenchimală primitivă – limfoidocitul circulant sau fix.

În concepţia actuală, prin aparatul genetic al celulelor somatice mezenchimale se încearcă să se explice trecerile de la o celulă primitivă la o celulă diferenţiată, admiţînd posibilitatea modificărilor în jocul interrelaţiilor citoplasmă-nucleu. Se admite că influenţa din mediu, ca încorporarea unei proteine străine, determină modificări în citoplasmă care pot să transforme codul genetic în aşa fel, încît să apară noi sinteze de proteine cu noi adaptări enzimatice, care pot schimba structura şi funcţiile celulei. Se poate ca acestea să fie foarte profunde şi o celulă, cel puţin în condiţii normale, să nu se mai poată retransforma în celula-mamă. Se admite însă că tiparele genetice din genomul nuclear al vechii structuri multipotente nu dispar, ci trec numai într-o stare inactivă. Histonele, prin acţiunea lor inhibantă asupra acizilor nucleici, pot să explice aceste stări latente. Atîta timp cît condiţiile impun menţinerea unei celule (B) într-o stare anumită, funcţionează codul genetic comandat de moleculele specifice ale ADN, sub impulsul *feed back*-ului periferic citoplasmic. În alte condiţii care necesită transformarea într-o celulă nouă din altă celulă multipotentă (A), factorii periferici impun dezinhibarea tiparelor de ADN latente: celula B se transformă în celulă multipotentă A, care, sub noi impulsuri periferice, pentru noi adaptări, se va putea transforma într-o nouă celulă C.

Se poate explica pe această cale transformarea unui limfocit adult în celulă tînără primitivă multipotentă, apoi într-un histiocit sau într-un plasmocit, în condiţii de reacţie macrofagică sau imună. În lumina acestor explicaţii procesul de diferenţiere apare reversibil prin procesul invers de „dediferenţiere". După propunerea lui Rebuck [223], întrucît se consideră diferenţierea în genom ca ireversibilă, aşa cum apare pentru celulele sanguine (eritrocite, granulocite), pentru celulele S.R.E. aceste transformări reversibile pot fi denumite cu termenul lui Weiss [274] — „modulaţie". S-a arătat că aceste transformări — diferenţiere sau modulaţie — se fac mai ales prin diviziuni heteroplastice, asimetrice, dar poate şi simetrice.

Se explică astfel unele metaplazii totale ale ţesutului limfoid în plasmocite: prin diviziuni heteroplastice şi simetrice, apoi diviziuni homeoplastice. Se admite însă şi posibilitatea diferenţierilor fără mitoze prin

Scanned with OKEN Scanner

transformarea treptată dintr-un element în altul în perioada dintre mitoze. Noi am observat acest fapt în regenerările și metaplaziile plasmocitare postiradiere, fapt admis și de alți autori [27].

Încă din perioada 1940—1945, Chèvremont [62] și Thomas [258] susțineau că histiocitul, celula cea mai reprezentativă a S.R.E., nu este o celulă genetic determinată, ci reprezintă numai adaptarea morfologică a unei stări funcționale. În cîteva studii bine susținute ei au arătat toate posibilitățile de geneză și de evoluție ale histiocitului sub acțiunea diverșilor factori chimici și biologici. De reținut acțiunea transformatoare a colinei și a altor amine cuaternare din grupul său, a iritanților ca arsenicul, a substanțelor alcaline (NaOH, KaOH); apoi a antigenelor microbiene, dintre care bine studiată este acțiunea transformatoare a tuberculinei. Chèvremont consideră că factorul intermediar activ de transformare ar fi colina, eliberată *in vivo*, prin intermediul parasimpaticului, din acetilcolină, iar *in vitro*, prin liza altor celule. În concepția sa, fenomenele de diferențiere și dediferențiere sînt permanente pentru toate celulele mezenchimale și determină transformarea lor în „starea histiocitară", ca fenomen de adaptare histo-funcțional. Astfel se pot transforma fibroblastul, limfocitul, monocitul, celulele reticulare nediferențiate, celulele endotelio-sinuzale, celulele Schwann din tecile de mielină și chiar fibrele mușchlor ciliari ai ochilor. Transformarea lor în cadrul proceselor inflamatorii cronice duce la formarea de fibroblaste, fibrocite, celule epitelioide și celule gigante, mai ales în inflamațiile cronice granulomatoase.

Cu 10 ani mai tîrziu, Policard [214] consideră histiocitul ca o celulă funcțional bine determinată, însă foarte polimorfă, în funcție de locul unde se găsește. Consideră însă concepția lui Chèvremont, Lewis și Thomas, asupra stării histiocitare, de un deosebit interes biologic. Prin studii electronice asupra evoluției histiocitului macrofagic, Policard arată posibilitatea originii sale mai ales din limfocitele mari sau din cele mici în transformare spre cele mari. De asemenea, originea sa din fibroblast, dovedită în inflamația *in vivo* și în culturi. Este posibilă geneza sa și din unele endotelii capilare după fagocitoză. Originea din celule reticulare și celule-matcă este incontestabilă; limfocitul s-a dovedit mai tîrziu [223, 224] că se transformă în histiocit prin stadiul intermediar nediferențiat. Evoluția histiocitului poate să fie în primul rînd spre celule și mai diferențiate ca celulele endoteliale, în neocapilare, spre celulele epitelioide, gigante — specifice sau de corpi străini, spre fibroblaste și, de asemenea, spre plasmocite. Este sigur că evoluția spre plasmocit și spre mastocite necesită un stadiu de dediferențiere prin celula primitivă.

Problema cea mai actuală, discutată de cei mai competenți citologi, este problema transformărilor multipotente ale limfocitului.

Diferențierea limfocitului și fenomenul „de modulație" raportat la alte celule ale S.R.E. Într-o lucrare foarte originală, Braunsteiner și

Scanned with OKEN Scanner

colab.[56] fac o analiză critică asupra concepţiilor despre natura limfocitului, ca celulă sanguină şi celulă mezenchimală. Autorii se raliază argumentelor clasice care au dovedit că limfocitul este o celulă multipotentă şi nu un produs final sau o celulă statică, aşa cum au crezut Ehrlich şi Naegeli.

Cercetările după 1940, mai ales asupra imunităţii de tip tardiv, efectuate prin metode de transfer de sensibilitate prin limfocite[61, 162, 165], au arătat rolul activ şi posibilităţile de transformare a limfocitului ca celulă mezenchimală. Infrastructura sa[34, 35, 170, 274] şi aparatul său enzimatic[1, 2], aşa cum s-a arătat în capitolul de morfologie, dovedesc o organizare superioară capabilă de funcţii active şi care poate să se transforme în celule structural mai complicate. În prezent există autori[167, 168, 169, 260, 261, 281, 282, 283, 284] care atribuie limfocitului un rol-cheie în toată gama de diferenţieri, dezvoltări şi dediferenţieri ale S.R.E. şi celulelor hemopoietice. Din nou, concepţia lui Maximov asupra multipotenţialităţii limfocitului ca celulă mezenchimală de rezervă se dovedeşte a fi foarte fecundă.

Prin metode cu timidină marcată (C^{14}) s-a urmărit evoluţia ADN din ciclul de viaţă a unor limfocite. Loutit crede că este posibil ca una din funcţiile de bază ale limfocitului să fie îndeplinită în organism tocmai prin moartea acestei celule; s-ar elibera prin liza sa ADN şi ARN care ar fi captate de celulele mezoblastice primitive, evoluînd pe linia fiziologică marcată în structura cromozomială a limfocitului lizat. Figuri de citofagie a limfocitelor se găsesc foarte frecvent în perioada de refacere a aparatului limfoid după iradiere (fig. 15).

Este posibil ca noile clonuri de celule ce se vor dezvolta să primească un mesaj funcţional de diferenţiere pe această cale. În schema noastră am indicat posibilitatea regenerării elementelor din limfocit prin două căi: limfocitul să devină o celulă nediferenţiată — matcă; limfocitul fagiat transferă celulei microfage capacitatea de diferenţiere după trecere printr-un stadiu de celulă-matcă. Mesajul transmis poate să fie spre evoluţia hemopoietică, trecînd prin faza de hemocitoblast, aşa cum a susţinut Maximov; se poate însă să evolueze spre celule imunologic competente, rămînînd în stadiul morfologic de limfocit sau trecînd în plasmocit. Limfocitul apare astfel ca posesor al unei funcţii de tezaurizare a memoriei imunologice.

În culturile de ţesuturi această potenţialitate apare şi mai evidentă, dar studiile sînt încă destul de timide. Cultivînd limfocitele din sîngele periferic, Carstairs[58] arată cum o cultură iniţial cu 99% limfocite se transformă, prin mitoze heteroplastice, în celule cu aspect blastic nediferenţiat, aşa încît după 60 de ore limfocitele rămîn abia în proporţie de 1—2%. În zilele următoare apar diferenţieri cu caracter de plasmocit, megaloblast şi, poate, mieloblast. În culturile urmărite în laboratorul

Scanned with OKEN Scanner

Institutului de medicină internă (fig. 16 și 17) s-au observat [25] aceste transformări cu revenirea la celula blastică primitivă, după 2—5 zile, și cu evoluția spre linia fibroblastică, după un stadiu de celulă cu aspect epitelial, macrofagic și amiboidal.

Fenomenul descris ca *emperipoleză* și care constă în pătrunderea de limfocite în corpul altor celule pe cale de proliferare și de diferențiere prin mitoze sau amitoze poate să fie interpretat ca un fenomen trofic și transmițător de informații genetice [25, 166, 244] (fig. 18).

Posibilitățile de transformare au fost sistematic studiate în ultimii ani, mai ales de Rebuck. El arată transformarea în special spre histiocit și spre plasmocit, susținînd reversibilitatea diferențierii sale în cadrul procesului de „modulație" care apare aici foarte tipic. Într-o succesiune de lucrări [222, 223, 224, 225], începute în 1955, prin metoda ferestrei în piele *(skin window)* care permite o cercetare *in vivo,* autorul a precizat toate stadiile de transformare a celulelor în procesele de inflamație acută, la animalele normale și sensibilizate. Diferențierea spre celula mezenchimală primitivă este foarte evidentă în lucrările sale. Ținînd seama de aceste lucrări, precum și de altele efectuate prin metoda autohistioradiografiilor [104] sau în culturi de țesuturi *in vitro* [28, 171] sau *in vivo,* în camera de difuziune implantată intraperitoneal [138], se poate conclude că limfocitul mic din sîngele periferic și din țesuturi își are originea în celula mezenchimală primitivă — celula-matcă din centri germinativi limfatici sau din alte structuri mezenchimale, printr-o diferențiere treptată. Această transformare fiind reversibilă, limfocitul se poate „dediferenția" spre celula din care derivă și de la aceasta se poate transforma din nou spre alte celule diferențiate ca histiocitul, macrofagul, plasmocitul. Transformările acestea reversibile într-un sens sau altul sînt considerate de Rebuck ca modulații, după termenul creat de Weiss [274]. Fenomenul este posibil și fără mitoze, deși în studii prin autohistioradiografii cu timidină marcată [207, 208] s-a arătat că transformările spre plasmocit sînt posibile numai prin mitoze heteroplastice.

Modulația limfocitului mic pe linie hemopoietică a fost mai puțin studiată. Yoffey și Loutit o susțin numai prin dovezi indirecte. Prezența limfocitelor în măduva osoasă într-un procentaj mai mare decît în sînge poate constitui un argument în favoarea participării lor la hemopoieză. Restabilirea hemopoiezei după iradiere la animale a fost posibilă prin transfer de țesut hemopoietic medular și țesut hepatic embrionar, care refac atît mielo- cît și limfopoieza [111]. Se bănuiește că în transplantele respective se găsesc și celulele limfoide multipotente care refac limfopoieza. Refacerea completă nu s-a obținut însă și cu celule limfoide pure, care repopulează numai aparatul limfoganglionar. S-ar deduce de aici că limfocitul nu are o multipotențialitate [110].

Scanned with OKEN Scanner

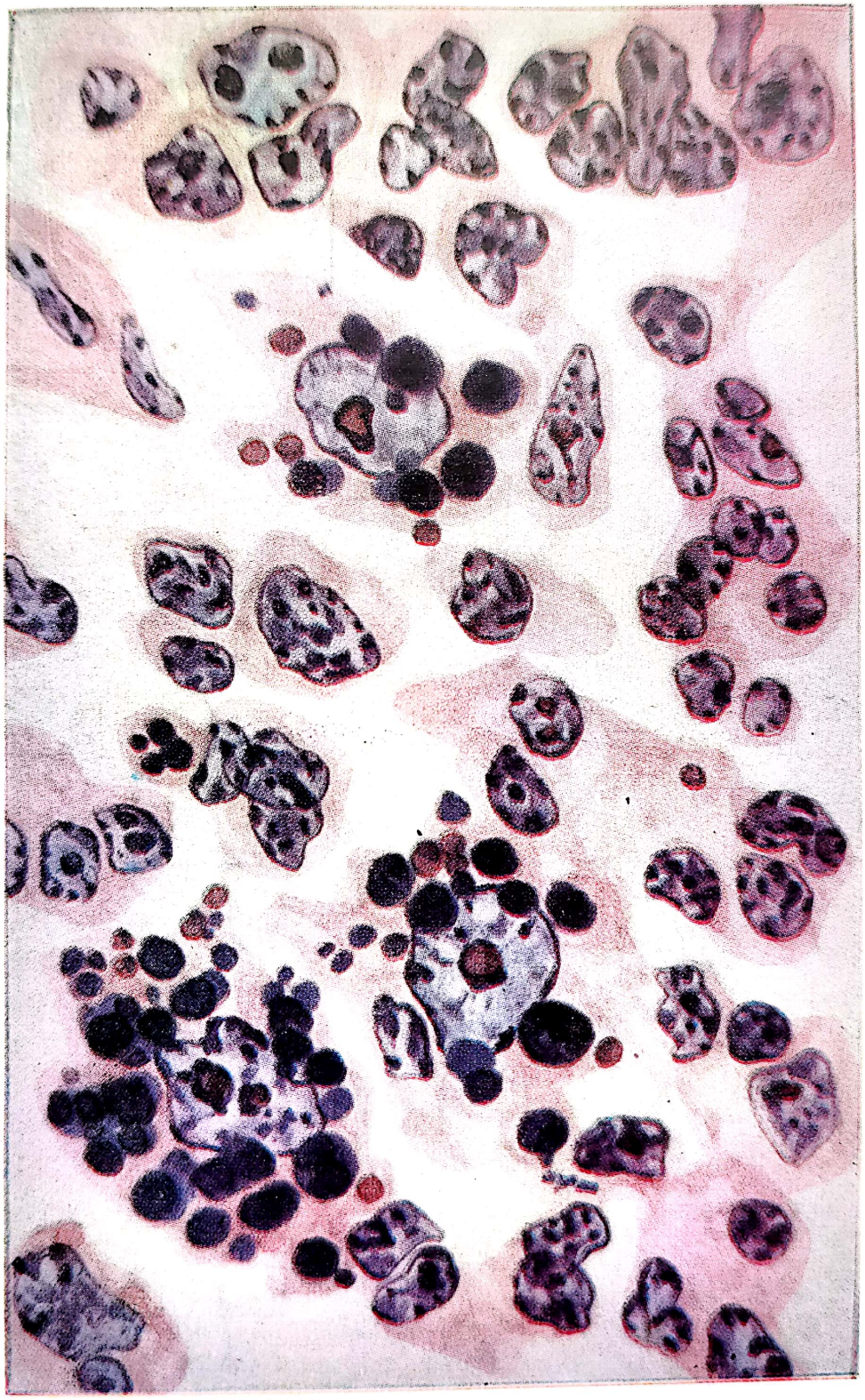

Fig. 15. — Bogată limfocitofagie după iradiere (desen după preparat microscopic efectuat de dr. I. Răileanu).

Scanned with OKEN Scanner

Fig. 16. — Cultură de ganglion limfatic (24 de ore). Se observă forme de trecere între limfocit și celula tînără de tip blastic (coloraţie May-Grünwald-Giemsa, × 2 000).

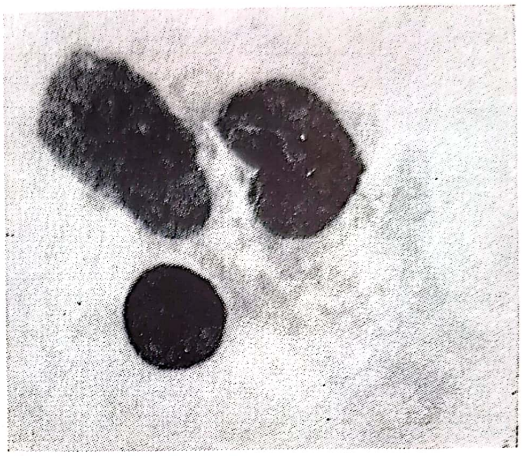

Fig. 17. — Cultură de ganglion limfatic (24 de ore). Forme de trecere între limfocit și celula fibroblastică (coloraţie May-Grünwald-Giemsa, × 2 000).

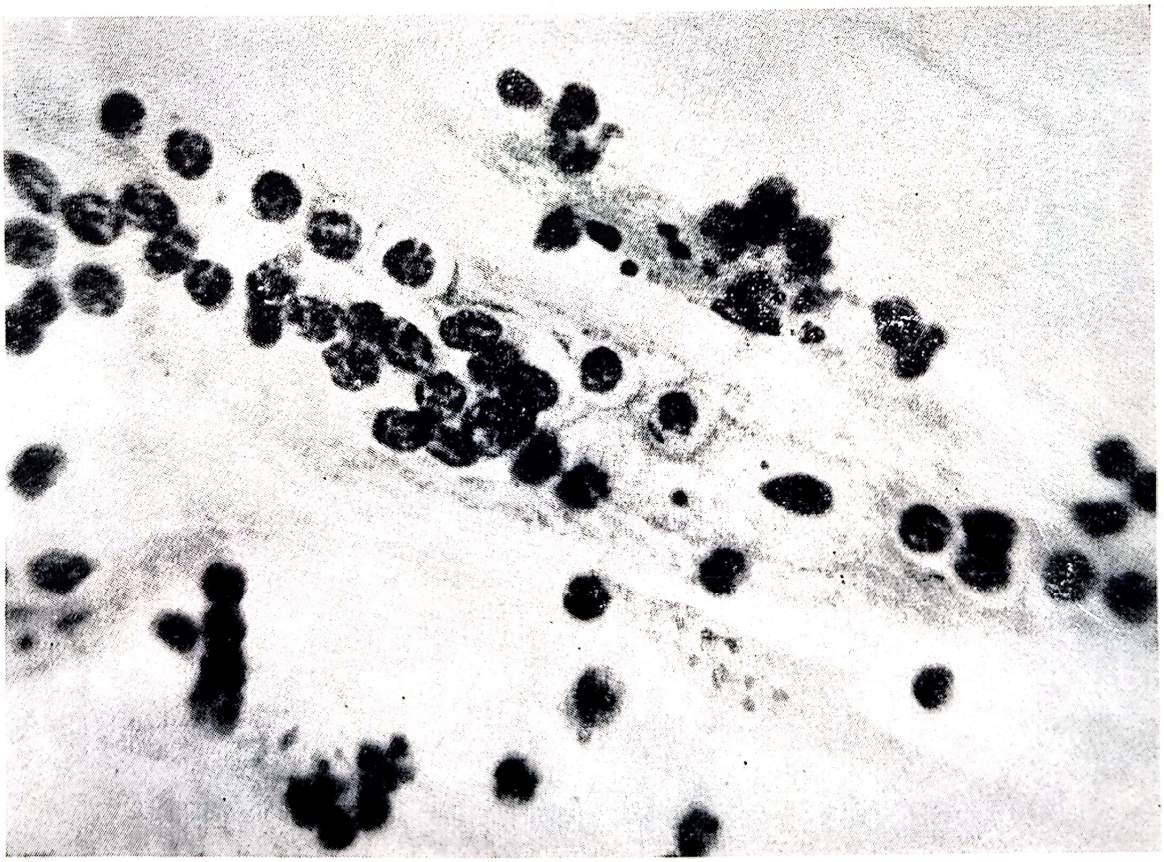

Fig. 18. — Cultură de ganglion limfatic (4 zile). Aspect de emperi- și peripoleză într-o celulă fibroblastică (coloraţie May-Grünwald-Giemsa, × 2 000).

Scanned with OKEN Scanner

Există însă și cîteva relatări care arată că limfocitele tinere pot proteja animalul după iradiere și pot regenera toate organele hemopoietice [78, 114]. Trebuie amintite și cercetările care, urmărind evoluția reacțiilor histochimice și aparatul enzimatic în procesele de diferențiere, găsesc o filiație enzimatică între limfocit și mielocitul tînăr. Autorul susține că, histochimic, mieloblastul este mai apropiat de limfocit decît de celula reticulară. Insuccesul obținut în refacerea hemopoiezei după iradiere prin mase de celule limfocitare se explică prin datele noi asupra influenței locului special în care se dezvoltă o celulă, așa cum se știe de la repopularea timusului [75, 76]; este posibil ca și repopularea măduvei să se facă numai prin anumite celule care sînt apte să se adapteze condițiilor locale de organ.

Capacitatea de diferențiere și de „dediferențiere", în sensul unei modulații, pentru alte celule ale S.R.E. se cunoaște mai puțin. S-au arătat relațiile fibroblastului cu histiocitul și macrofagul; celulele endoteliale specializate ca macrofage în splină și ficat (celula Kupffer) nu au fost studiate sistematic. Din patologie se pot deduce însă unele date pozitive. În eritroblastoza fetală și chiar în cea a adultului, la bolnavii cu osteomieloreticuloză, ambele sisteme endoteliale se pot transforma în celule mieloice eritroblastice și megakariocitare, în cadrul proceselor de metaplazie extramedulară. Transformarea lor, în condiții fiziologice de apărare și reactivitate, în histiocite și macrofage libere este posibilă. Policard o consideră limitată. În stările de intensă imunizare, celulele Kupffer pot fi sursă de celule limforeticulare, reticuloplasmocitare și chiar de plasmocite [22].

Trecerea de la histiocit la lipofag și invers și de la celula reticulară, histiocit, limfocit sau pericit la mastocit este demonstrată. S-a arătat mai sus că mastocitul tisular este o celulă reticulară adaptată funcției de secreție a heparinei și a histaminei.

Monocitul, definit ca celula histiocitară din sîngele periferic, a fost considerat de Naegeli ca derivînd din mieloblast. Bloom consideră că poate deriva din limfocitul în transformare spre histiocit sau din variate celule mezenchimale în reacție [30, 88]. Morfologic, structura sa este organizată pe același plan cu aceea a limfocitului, însă cu un aparat enzimatic mai bogat. Transformările sale într-un sens sau altul sînt similare cu cele ale histiocitului. Cercetări foarte recente [271] cu ADN marcat și prin metoda „ferestrei în piele" par să arate că monocitul este precursorul principal al celulelor macrofagice histiocitare și nu limfocitul, cum crede Rebuck. Originea sa este în măduvă sau în măduvă și splină, migrînd din sînge în procesul inflamator. Autorii constată că modificările morfologice singure nu pot să pledeze pentru originea sa din limfocit. Limfocitele marcate în canalul toracic arată însă că acestea intră în circulație, dar nu contribuie la formarea histiocitelor macrofage.

Scanned with OKEN Scanner

Se poate însă ca elementele celulare din circulaţie care provin din măduvă sau splină să fie tot limfocite din focare de limfopoieză din aceste organe. Aceste date noi, interpretate exagerat de autorii citaţi, nu infirmă pluripotenţialitatea limfocitului. Provenind din măduvă sau din organele limfoide, el se poate transforma în precursori histiocitari, care pot lua şi forme monocitoide.

Relaţia funcţională şi poate genetică dintre monocit şi limfocitele medii şi mari a fost arătată mai de mult [248, 249, 250].

FUNCŢII SPECIALE

Achiziţiile din ultimii 20 de ani se adaugă la cunoştinţele din perioada clasică în ceea ce priveşte funcţiile de bază ale S.R.E. care îl delimitează — fagocitoza şi coloidopexia.

FAGOCITOZA ŞI RELAŢIILE SALE CU ALTE FUNCŢII

După 1945 şi mai ales între anii 1950 şi 1960, cercetările au urmărit să lămurească în special natura fenomenului în raport cu imunitatea, precum şi localizarea sa ca funcţie specifică pentru anumite celule reticuloendoteliale [46]. Metchnikoff a fost primul care a dovedit funcţia de fagocitoză pentru celulele din sîngele periferic; cu cîţiva ani mai tîrziu, Wyssokowici demonstrează acţiunea fagocitară a celulelor endoteliale din sinusoidele hepatice. Kyiono probează apoi funcţia fagocitară a monocitelor pe care le denumeşte „histiocite sanguine", incluzîndu-le în S.R.E. Doan şi Sabin dovedesc fagocitoza bacilului Koch de către monocite şi histogeneza celulelor epitelioide şi a celulelor gigante Langhans. Preocupările pentru fagocitoză, ca fenomen fizico-chimic şi imunologic, se înmulţesc şi apar cîteva puneri la punct [29]. Concomitent, au evoluat cercetările asupra funcţiei S.R.E. de macro- şi citofagie. Eritrofagia este semnalată ca fenomen fiziologic încă înaintea oricăror cunoştinţe sistematice despre S.R.E., şi anume de către Ecker şi Kölliker în 1847. În excelentul articol din 1957 al lui Miescher [194] este expusă evoluţia concepţiilor asupra hemoclaziei [150]. Cercetările după 1945 au arătat dinamica fenomenului prin cinematografie în contrast de fază [31, 229]. Recent, s-au precizat unele detalii de infrastructură [64, 210].

Introducerea metodelor de urmărire cu ioni radioactivi ai materialului fagocitabil (particule coloidale, antigene microbiene, hematii) în sînge, concomitent cu depozitarea sa în celulele S.R.E., a creat posibilităţi noi pentru urmărirea cineticii fagocitozei. S-a putut preciza funcţia

Scanned with OKEN Scanner

de *clearance* pentru particulele din sînge după trecerea lor prin organe bogate în celule reticulo-endoteliale, concomitent cu mişcarea intracelulară a particulelor şi reacţia celulelor faţă de ele. Cercetarea factorilor naturali care favorizează fagocitoza (imunitatea naturală) a făcut posibilă precizarea naturii fenomenului şi a relaţiei dintre coloidopexie şi fagocitoză. Relaţia cu imunitatea s-a precizat mai ales după studiul prin microscopie electronică al fenomenelor de pinocitoză. Problemele ridicate de sinteza γ-globulinelor, ca substrat al anticorpilor, după stimularea antigenică, au determinat o concepţie unitară asupra S.R.E., organ de reacţie faţă de produşii străini sau proprii, detritusuri celulare, structuri biochimice din metabolismul endogen etc.

Pe baza acestor cercetări se pot expune acum majoritatea funcţiilor S.R.E. ca legate de capacitatea sa reactivă, exercitată diferit după specializarea fiecărui tip celular şi în funcţie de natura factorului endogen sau exogen cu care vine în contact.

Problema fagocitozei şi a coloidopexiei ca fenomene fiziologice sau chimice apare acum mai unitară: ca în orice fenomen biologic, participă fenomene biofizice şi biochimice, cu aspectele lor biologice, imune şi metabolice. Structura specifică inframicroscopică şi aparatul enzimatic al fiecărei celule determină specificitatea fiecărei celule şi limitează capacitatea sa generală la o anumită funcţie. Măsura în care diferite celule specializate pot să exercite şi alte funcţii a fost arătată la capitolul asupra diferenţierii.

Ipoteza unitară asupra funcţiilor specializate ale S.R.E. legate de funcţia majoră de reactivitate imună apare ilustrată în fig. 19.

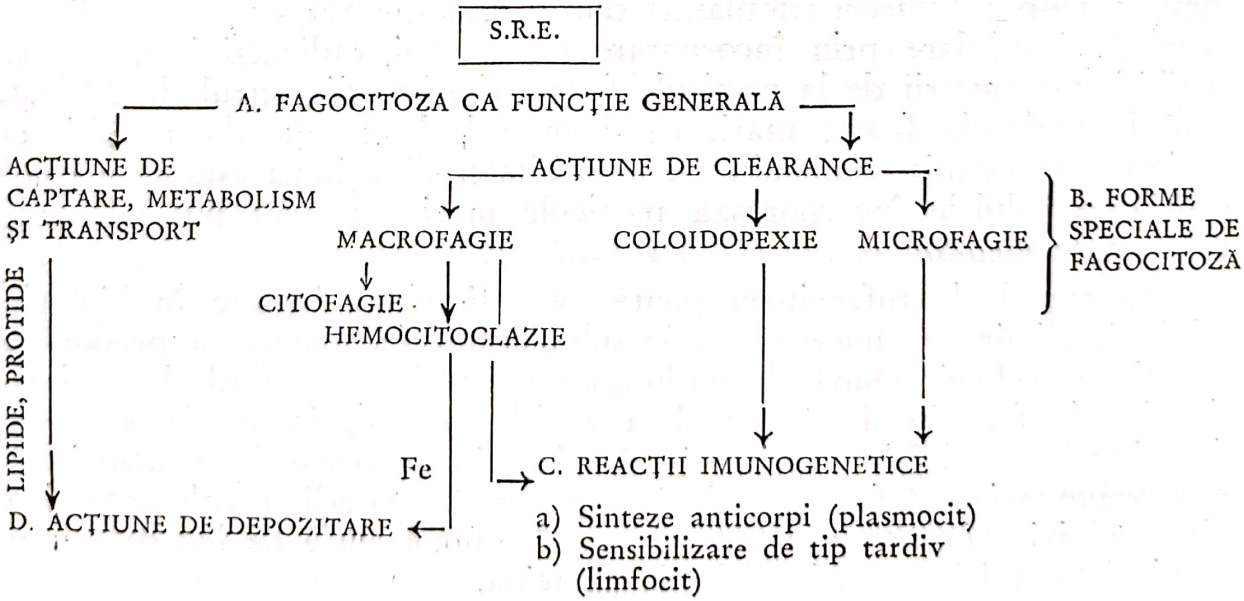

Fig. 19. — Fagocitoza ca funcţie generală a S.R.E. şi relaţiile sale cu alte funcţii şi cu formele speciale de fagocitoză.

Scanned with OKEN Scanner

Fagocitoza ca funcție specială; mecanismul și dinamica sa. Urmărit prin cinematografie în contrast de fază și prin microscopie electronică, fenomenul de fagocitoză constă în izolarea unei particule din mediul exterior și încorporarea sa într-o vacuolă intracelulară. În funcție de natura și mărimea particulei, fenomenul ia aspectele următoare: 1) *fagocitoză:* încorporarea de particule solide, fenomenul cel mai general; 2) *pinocitoză:* absorbția unei particule lichide, vizibilă la microscopul optic; 3) *rofeocitoză:* asemănătoare cu pinocitoza, dar particulele care se încorporează se văd numai la microscopul electronic.

Diferite ca mărime, cele trei fenomene se aseamănă. În fagocitoză, care a fost bine observată în încorporările de hematii [30] și de alte celule, se produce mai întîi un contact între membrana celulei fagocitante și hematie. Invaginația zonei de contact duce la formarea unei vacuole intracelulare, în care este încorporată hematia. În fazele următoare se produce liza hematiei, care apare apoi ca o incluzie; vacuola se separă apoi în altele mai mici, care se pierd în corpul citoplasmei cu micile particule ale incluziei. Studiile electronice au arătat că se ajunge la formarea de lizozomi și fagozomi diferiți după natura fragmentului încorporat. În aceste organite formate ad-hoc, prin enzime hidrolazice, se produce digestia după încorporarea intracelulară a fragmentelor [64, 130, 210].

Morfogeneza celorlalte două fenomene este asemănătoare: membrana celulară în contact cu particulele de încorporat emite un cil care, prin invaginație, formează o vacuolă în care va fi încorporată particula. Fenomenul este posibil însă, ca și în cazul fagocitozei, și fără formarea de cili, prin simpla invaginație a membranei, după o fază de contact cu particula (fig. 20). Vezicula invaginată se separă în vacuole care se pot înmulți, umplînd uneori citoplasma celulei. Studiile asupra permeabilității membranei celulare prin încorporare de izotopi radioactivi au arătat posibilitatea trecerii de la particule foarte fine, cu diametrul de 0,3 mμ, pînă la molecule foarte mari, cu diametrul de 4 mμ, după mărimea porilor care permit o anumită permeabilitate. Pinocitoza este fenomenul prin care celulele încorporează particule mari, care nu pot pătrunde prin aceste membrane.

Fenomenul de rofeocitoză poate avea și efecte inverse în biologia celulară: eliminarea unor particule submicroscopice, poate ca produs de secreție al celulei. După dimensiunea particulelor, mergînd descendent, tipurile de fagocitoză se pot clasa astfel: *macrofagie*, ca fenomen de fagocitoză a celulelor; *microcitoză*, fagocitoza bacteriilor; *atrocitoză* sau *cromopexie*, ca fenomen de încorporare a materiilor colorante și a altor coloizi; *pinocitoza* și *rofeocitoza* sînt fenomenele de încorporare a particulelor mici, ca moleculele de proteină.

În S.R.E. există celule adaptate să exercite una sau mai multe din aceste funcții. Astfel limfocitele sînt capabile numai de rofeocitoză;

Scanned with OKEN Scanner

celulele endoteliale din ficat, ca şi monocitele şi histiocitele în general, pot fi micro- şi macrofage, după cum pot încorpora şi particule mici antigenice, ca γ-globulinele, prin fenomenul de rofeocitoză [64, 214]. O altă caracteristică este aceea că unele s-au specializat în a putea încorpora şi stoca cantităţi foarte mari de substanţe coloide, mult mai repede decît

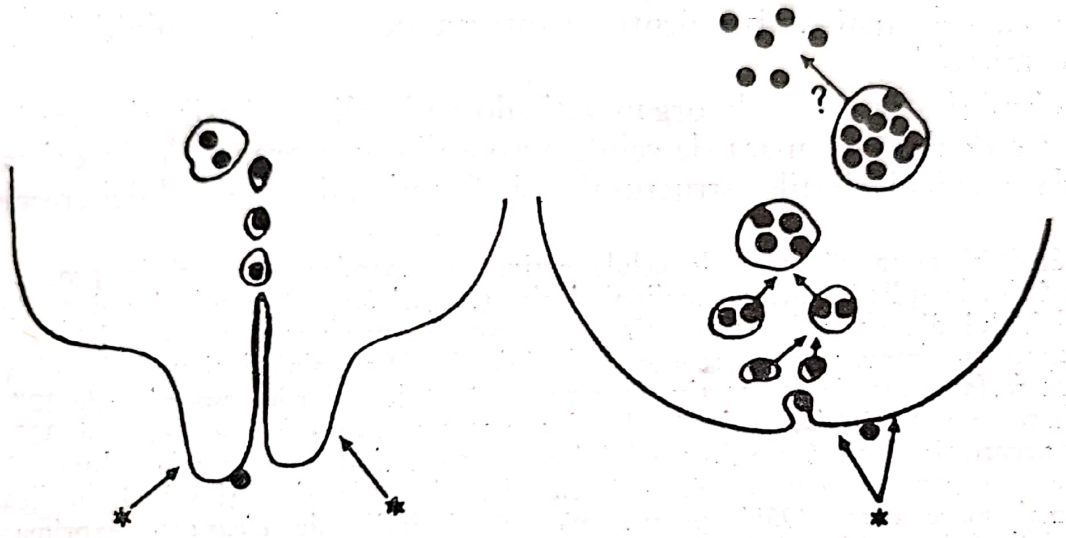

Fig. 20. — Schema reprezentării celor 2 tipuri de pinocitoză (după Muir [202]).

alte celule. Din acest punct de vedere, fagocitoza apare ca un fenomen dinamic, care variază în funcţie de mai mulţi factori.

Studii de urmărire a particulelor coloidale marcate radioactiv (antigene proteinice denaturate sau antigene microbiene) au stabilit legile după care S.R.E., prin încorporarea acestor substanţe complexe din sînge, ajunge să le metabolizeze şi să le digere. *Capacitatea de a curăţa o anumită substanţă din sîngele circulant de către S.R.E. în unitatea de timp constituie funcţia de c l e a r a n c e a acestuia.* Se ştie că prin această funcţie s-a putut determina fluxul unor organe ca cel hepatic [19, 41, 48, 83], prin urmărirea vitezei de înjumătăţire a concentraţiei acelei substanţe în sînge. *Clearance*-ul substanţelor marcate cu C^{14}, P^{32}, Cr^{51}, I^{131} a făcut posibile studii de cinetică a fagocitozei, determinîndu-se viteza de *clearance* în circulaţie şi, concomitent, capacitatea de încorporare pentru fiecare organ şi celulă reticulo-endotelială. Unele studii [17, 38, 40, 83, 130, 205, 246] au pus la punct tehnicile de lucru şi au stabilit cîţiva parametri matematici de apreciere a capacităţii de fagocitoză a S.R.E. S-a dovedit că aceasta este în funcţie de specia de animal, de natura şi de dimensiunile particulei urmărite, de concentraţia particulelor injectate, de viteza fluxului sanguin general şi, în fiecare organ, de stabilitatea coloidului folosit, care se poate menţine într-o stare mai mult sau mai puţin stabilă

de suspensie difuzibilă. Este, de asemenea, în funcţie de calea de administrare şi de capacitatea intrinsecă a celulei respective. Din acest punct de vedere se discută poziţia şi forma celulei care trebuie să fie aptă pentru contact cît mai larg cu sîngele care vehiculează particulele. Astfel, celulele Kupffer, prin poziţiile lor în sinusoidele bogat irigate de sînge, prin suprafaţa întinsă cu prelungiri de-a lungul peretelui sinusoidal, apar ca cele mai active pentru captarea de particule coloidale şi antigene microbiene.

Urmărită la nivel de organ reticulo-endotelial, distribuţia particulelor captate depinde de masa de celule active din acel organ, de fluxul sanguin şi de particularităţile structurale şi funcţionale ale celulei respective.

Snell [246] arată că masa de celule active se repartizează astfel în procentaje: în ficat 60%, în splină 5%, în ganglioni şi alte ţesuturi 35%. Studiul vitezei de dispariţie a coloidului din sînge [83] a evidenţiat că aceasta se produce după o curbă logaritmică în raport cu timpul care se scurge de la injecţie. Determinînd timpul de înjumătăţire pentru fosfatul cromic radioactiv, Dobson arată că la valorile respective de 30″ şi 14″, ca timp de înjumătăţire, valorile de *clearance* sînt respectiv de 140% şi 300% faţă de concentraţia iniţială a substanţei injectate. Urmărind concentraţia substanţei radioactive în organe se constată că 98% este depozitată în ficat şi splină, în ficat fiind cea mai mare parte (95% pentru şoarece). Valorile de *clearance* exprimate prin timpul de înjumătăţire variază însă foarte mult, în funcţie de specie: 30″ la şoarece, 45″ la şobolani, 40″ la iepure, 35″ la găină, 1,5′ la cîine, 2,5′ la om.

În afară de factorii enumeraţi mai sus, diferenţele sînt şi în funcţie de raportul dintre greutatea ficatului şi greutatea totală, care la şoarece este de 6%, pe cînd la om, de 2—2,05%.

Valorile de *clearance,* ca expresie a capacităţii de fagocitoză a S.R.E., depind deci în primul rînd de masa celulară activă; se înţelege în ce măsură pot fi afectate de alterările patologice ale celulelor reticulo-endoteliale. La animalul normal aceste valori sînt în funcţie de cantitatea de masă celulară activă, aşa cum s-a arătat mai sus. După Dobson, o oarecare activitate există şi în măduva osoasă, precum şi în plămîn şi ganglionii limfatici. La acelaşi animal valorile diferă în funcţie de particularităţile fizice ale particulelor şi în special de dimensiunea lor. De aceea unele date variază de la un autor la altul, unii lucrînd cu zaharat de oxid de fier [41], alţii cu fosfat de crom [83, 205, 246]. Valorile matematice stabilite sînt valabile pentru capacitatea funcţională a celulelor de a fagocita o anumită substanţă, dar nu *apreciază real celelalte funcţii ale S.R.E.* S-a văzut, de altfel, că fagocitoza este o funcţie specifică, mai ales pentru celulele endoteliale din ficat, aşa încît evaluările sale nu explorează capacitatea reactivă şi imună a S.R.E. din celelalte organe ca măduva osoasă, sistemul limfatic, splina. De aceea, metodele matematice folosite pînă acum sînt interesante ca metode biologice noi, însă nu au devenit uzuale în explorarea capacităţii funcţionale a S.R.E.

Scanned with OKEN Scanner

la om. Ele exprimă însă parametrii funcţionali care participă în fenomenul de fagocitoză şi de coloidopexie.

În relaţia $K=(log.\ C_1 - log.\ C_2)t$ este exprimată valoarea vitezei de *clearance* care apare ca o funcţie logaritmică dependentă de timp [16]. C_1 şi C_2 sînt concentraţiile substanţei în momentul injecţiei şi în momentul examinării, după o durată de timp t. O altă ecuaţie determină un indice fagocitar corectat (α), în funcţie de K şi de raportul greutăţii corporale faţă de suma greutăţii ficatului şi splinei:

$$\alpha = \sqrt[3]{K \times \frac{greutatea\ corpului}{greutatea\ ficatului + greutatea\ splinei}}$$

Metodele matematice aplicate în medicina experimentală s-au dovedit valoroase pentru determinarea capacităţii reactive fagocitare în infecţiile experimentale [40, 44, 45]. Cel puţin în perioada de început, în multe infecţii indicele fagocitar apare considerabil crescut faţă de animalul normal; în infecţii virulente, indicele fagocitar scade prin efectul chimiotactic negativ al toxinelor virulente. Factorii care cresc puterea fagocitară măresc rezistenţa la infecţii: lipopolizaharidele bacteriene, zimozanul, vaccinurile, în general, prin imunizare activă. S-a văzut însă că deşi indicele fagocitar pentru bacterii este mărit, în infecţii virulente bacteriile nu sînt omorîte, ci cresc numeric, înmulţindu-se în fagocite [148]. Prin aplicarea acestor metode la studiul fagocitozei germenilor şi al toxinelor bacteriene s-au obţinut unele date noi care arată comportamentul diferit al organismului, comparativ cu fagocitoza particulelor inerte. Suspensiile de stafilococ auriu şi *Esch. coli,* omorîte prin căldură şi marcate cu P^{32}, injectate la diferite specii de animale, evidenţiază o scădere a curbei radioactive sanguine după o funcţie exponenţială de timp, ca şi cele urmărite cu C^{14}. După ecuaţiile cunoscute, K (indicele fagocitar) este pentru stafilococ 0,14, iar pentru coli 0,016, ceea ce indică o capacitate de *clearance* mult mai redusă pentru acesta din urmă. Germenii apar fagocitaţi în S.R.E. din ficat şi splină şi numai în cantitate mică (sub 5%) din plămîn şi rinichi.

Studiul factorilor biologici umorali ai rezistenţei, opsoninele şi complementul au evidenţiat acţiunea net favorizantă a acestora asupra indicelui fagocitar al bacteriilor. Astfel la şoarece cu un titru aglutinant natural anti-coli de 1/4—1/8, $K=0{,}013$; la iepure, cu titrul aglutinant de 1/30—1/60, $K=0{,}300$; la cobai, cu titrul aglutinant de 1/16—1/32, valorile lui K sînt intermediare. Doza injectată nu are o importanţă prea mare în viteza de *clearance;* peste un maximum însă viteza de *clearance* scade ca şi pentru particulele coloidale. Dacă însă titrul aglutinant este suficient de mare în serul animalului, pot să fie fagocitate doze foarte mari de bacterii; astfel la şoarece sau iepure pentru coli se fagocitează un număr de bacterii egal cu $5 \times 10^9/100$ g greutate.

Scanned with OKEN Scanner

Dacă se injectează germeni concomitent cu particule coloidale, există un fenomen de competiţie care variază în funcţie de cantitatea şi succesiunea injecţiilor. Astfel valorile lui K pentru *Esch. coli* scad dacă se injectează şi suspensie de carbon coloidal. Raportul K_1/K_2, determinat pentru aceeaşi bacterie injectată singură (K_1) şi apoi după injecţie de carbon coloidal (K_2), arată intensitatea interferenţei şi competiţiei particulelor coloidale cu germenii. Relaţia poate să fie folosită pentru a explica gradul de blocaj al S.R.E. prin particulele inerte care interferează fagocitoza, ca fenomen de apărare antibacteriană.

Acţiunea complementului asupra vitezei de clearance a fost dovedită prin experienţe foarte convingătoare, folosindu-se seruri cu titru alexic înalt şi scăzut. De asemenea, folosindu-se animale imunizate în prealabil, s-a urmărit acţiunea serurilor imune cu şi fără complement; efectul complementului asupra creşterii vitezei de *clearance* apare evident. El se exercită prin creşterea fenomenului de opsonizare a germenilor de către anticorpi. Folosindu-se seruri anticomplementare s-au obţinut blocări ale fagocitozei, ceea ce dovedeşte acţiunea sigură a complementului [17, 264]. Lucrări mai recente au evidenţiat o acţiune specifică discriminatorie a opsoninelor specifice pentru anumite bacterii sau antigene de altă natură. S-a determinat natura euglobulinică a opsoninelor care pot migra ca γ-globulină, pentru unele particule, sau β-globuline, pentru *clearance*-ul de bacterii. Toate aceste fapte arată că fagocitoza bacteriană este un proces complex în care intervin factori imuni, anticorpii naturali sau dobîndiţi, precum şi complementul. Acţiunea acestora modifică starea fizică a particulelor şi înlesneşte fenomenele de contact prin care începe fagocitarea lor. Aceasta se întîmplă fie în organele cu celule fagocitante fixe, fie în cele cu celule mobile sau circulante — leucocitele şi histiocitele sanguine (monocitele).

În patologia S.R.E., aprecierea constantelor care exprimă intensitatea fagocitozei, ca fenomen de rezistenţă, trebuie să fie raportată atît la fagocitul celular, cît şi la factorii umorali care facilitează acţiunea sa. Studiul combinat al fagocitozei şi al funcţiei de apărare imună este poate metoda cea mai completă de explorare a capacităţii imune a S.R.E.

Un efect particular asupra fagocitozei se obţine prin injectare dublă, la interval de cîteva ore (12—18 ore), a unei anumite cantităţi de endotoxină. Se ştie că efectul endotoxinei după 6—10 zile este imunizant şi creşte foarte mult valoarea lui K, o dată cu creşterea titrului aglutinant antitoxic; astfel de la $K=0{,}015$, cu titru aglutinant 1/4—1/8, se ajunge la $K=0{,}037—0{,}110$, cu titru aglutinant de 1/64. Important este că creşterile lui K sînt nespecifice pentru orice germen după imunizarea cu o singură toxină specifică [17, 46]. Dar injectarea unei toxine de coli sau de stafilococ în doză obişnuit imunizantă şi repetarea injectării aceleiaşi toxine sau a alteia la cîteva ore pe cale intravenoasă determină un

Scanned with OKEN Scanner

fenomen toxic în genere mortal, *cunoscut sub numele de fenomenul Sanarelli-Schwartzman*. De asemenea, injectarea unei substanţe coloidale, ca torotrast sau zaharat de oxid de Fe, înaintea endotoxinei, este urmată de acelaşi fenomen general mortal. Coloizii au aici un efect blocant asupra S.R.E., scăzînd brusc capacitatea de *clearance* a celulelor; efectul acestora în sîngele circulant, consecinţă a incapacităţii celulelor reticulo-endoteliale de a le capta rapid, determină fenomenele generale care caracterizează fenomenul Schwartzman generalizat. Injectarea ulterioară, la cîteva ore după injectarea de endotoxină, a unei substanţe coloidale, ca aur coloidal radioactiv, determină o scădere apreciabilă a *clearance*-ului acestuia. Histologic, se constată absenţa aproape totală a particulelor fagocitate în organele de elecţie (ficat şi splină) şi prezenţa lor în capilarele sanguine comune, glomeruli renali şi capilarele pulmonare. S-a insistat asupra acestor efecte şi asupra importanţei lor în patologia infecţioasă, unde infecţiile repetate pot produce fenomene generale grave de tip Schwartzman [254, 255]. S-a atribuit un rol special depozitelor de fibrinogen din capilarele obstruate, din corticala renală în special. Endotoxina ar modifica stabilitatea fibrinogenului, care precipită sub formă de material fibrinoid în capilare. Efectul major apare după a doua injecţie, cînd endotoxina nu mai este captată din circulaţie de către celulele reticulo-endoteliale blocate. Depozitele de fibrinogen, constatate înainte şi după administrarea celei de-a doua doze de endotoxină, pledează în acest sens. De asemenea, injectarea prealabilă de heparină previne, prin efectul său anticoagulant, precipitarea fibrinogenului în capilare şi fenomenul Schwartzman generalizat. Deşi foarte interesante pentru biologia generală a S.R.E., rezultatele cercetărilor experimentale ale lui Thomas nu au avut o aplicare practică extinsă în patologia umană.

FORME SPECIALE DE FAGOCITOZĂ

Fagocitoza ca hematoclazie: acţiunea de liză şi de *clearance* a elementelor sanguine. S-a dovedit de mult că liza celulelor sanguine şi în special a hematiilor este produsă de celulele splenice; descrierea fenomenului de eritrofagocitoză s-a făcut însă mult mai tîrziu prin microcinematografie [31, 229]. Fenomenul de hemoliză studiat după 1900 s-a dovedit a fi complex şi diferit în stare patologică şi în stare normală. Eritroclazia — fenomenul de distrugere şi fagocitare a stromei hematice, în special — este şi acum discutabilă ca mecanism şi ca loc de producere în S.R.E. Aceeaşi discuţie comportă şi citoliza leucocitelor şi a trombocitelor. Studiile făcute, mai ales asupra hematiilor, prin metode de *clearance* pe hematii marcate cu Cr^{51} au arătat că există o funcţie de *clearance* a

Scanned with OKEN Scanner

S.R.E. asupra hematiilor normale şi patologice din sîngele circulant, cu captarea lor prin fagocitoză. Se pare însă că atît viteza de *clearance* cît şi locul de eritrofagocitoză ar diferi în stările normale comparativ cu cele patologice. Majoritatea autorilor moderni consideră că fenomenul fiziologic nu se poate lămuri decît folosind şi datele de citologie patologică [194].

Se ştie că hemoliza normală, dar mai ales cea patologică, are un mecanism intravascular prin lezarea hematiei de către factorii hemolitici circulanţi şi un mecanism extravascular, intracelular. Din punctul de vedere al eritroclaziei, fenomenul se produce însă intracelular, chiar şi pentru elementele hemolizate intravascular. În hemoliza acută intravasculară se produce o curăţire a sîngelui de excesul de hemoglobină prin rinichi (hemoglobinurie) şi o curăţire de stromele eritrocitare prin S.R.E. În mică măsură, eritroclazia se poate produce şi în sîngele periferic de către histiocitele circulante; cea mai mare parte a hematiilor, aşa cum arată studiile de *clearance* cu Cr^{51}, sînt lezate în splină şi în ficat. Rolul splinei pare a fi mai mult de depozit, prin structura sa circulatorie specială şi prin posibilităţile de modificare a hematiilor, datorită factorilor hemolitici, ca izolecitina; eritrofagia celulară splenică este însă mai redusă. Astfel urmărirea duratei de viaţă prin metoda Ashby şi viteza de *clearance*, la animalele splenectomizate sau la omul normal cu splenectomie după accident, nu au arătat o modificare în comportamentul hematiilor. Numărul lor rămîne normal, iar durata de viaţă şi dispariţia din sînge se fac de asemenea ca în mod normal [194]. Ficatul pare să aibă rolul cel mai important în eritroclazie; există dovezi că un grad de eritrofagie se produce şi în măduva osoasă. Leucocitele şi trombocitele, care au viaţă mult mai scurtă, îşi au locul de citofagie în special în splină. Se atribuie însă un rol deosebit şi capilarelor pulmonare. Aceste constatări sînt făcute însă mai mult în stările patologice de leuco- şi trombocitopenie, fie după şoc anafilactic, fie după injectare de ser antileucocitar sau antitrombocitar. Ambele tipuri de celule apar aglutinate şi aglomerate în capilarele pulmonare, fără a se şti dacă citofagia lor are loc aici. Se ştie însă că leucocitele şi trombocitele cresc şi pot rămîne crescute toată viaţa după splenectomie. Se poate conchide, pe baza acestor constatări, că procesul de hematoclazie are loc în mod normal obligatoriu în splină pentru leucocite şi trombocite, dar nu şi pentru hematii. Ficatul, în primul rînd, pare să rămînă organul predominant şi exclusiv pentru hematoclazie, după splenectomie.

Studiile făcute în condiţii patologice au urmărit hematoclazia elementelor sanguine alterate, în condiţii de sistem reticulo-endotelial normal sau alterat. Prima eventualitate se realizează în anemiile intracorpusculare — ovalocitoza, boala Cooley —, precum şi în stările toxice endo- sau exogene; acestea din urmă pot altera hematia în circulaţia sa intravasculară. Concomitent, s-a urmărit comportamentul hematiilor alte-

Scanned with OKEN Scanner

rate sau conservate mult timp şi injectate la animalul normal. În aceste condiţii, hematiile alterate sînt eliminate din circulaţie nu prin acţiunea fagocitantă crescută a S.R.E., ci prin faptul că ele sînt alterate şi astfel apte de a fi fagocitate într-un număr mai mare. Splina, prin dispozitivul său circulator, poate să favorizeze hemoliza, însă eritroclazia se produce predominant în alte organe şi în special în ficat, ca şi în stare normală. Este evident că intensitatea eritrofagiei şi a depozitării de Fe este foarte mare în acest organ.

În formele de anemie hemolitică autoimună, cu alterarea hematiilor din circulaţie prin autoanticorpi (incomplet studiaţi), s-a constatat că intensitatea fagocitozei creşte prin factorii imuni favorizanţi, ca şi în fagocitoza bacteriană, prin opsonizare [39]. În stări de hemoliză acută prin alterarea unei mase mari de hematii, s-a văzut că eliminarea lor din circulaţie se face ca şi pentru particulele coloidale, după o curbă exponenţială cu viteză rapidă de *clearance*. Capacitatea fagocitantă a celulelor reticulo-endoteliale din ficat şi splină creşte acum foarte mult prin anticorpi.

Condiţiile de alterare a S.R.E. din splină creează tipurile cunoscute în clinică de hiperplazie reactivă sau malignă. Starea de iritaţie hiperplazică a S.R.E. splenic, prin infecţii cronice variate, poate să determine un indice fagocitar hemoclazic crescut, aşa cum a arătat Heilmeyer în tuberculoză. Miescher a reprodus fenomenul prin tuberculoză splenică experimentală la cobai. În aceste cazuri, ca şi în tuberculoza splenică la om, citopenia totală sau numai parţială poate să aibă un dublu mecanism: capacitate crescută intrinsecă a celulelor reticulo-histiocitare din ficat şi splină pentru fagocitoză; creşterea în sînge a factorilor imuni opsonizanţi pentru hematii şi pentru celelalte elemente sanguine. Cercetări efectuate pe culturi *in vitro* de celule din splină cu sindrom de hipersplenism au probat această fagocitoză crescută [81, 82]; concomitent, autorii au observat în cultură apariţia de anticorpi hemolitici. Din schema lui Doan [81, 82] se deduce importanţa factorilor intrinseci celulari şi a factorilor activatori circulanţi, precum şi rolul stazei vasculare splenice care concură pentru o activitate cito-hemoclazică crescută în hipersplenism (fig. 21).

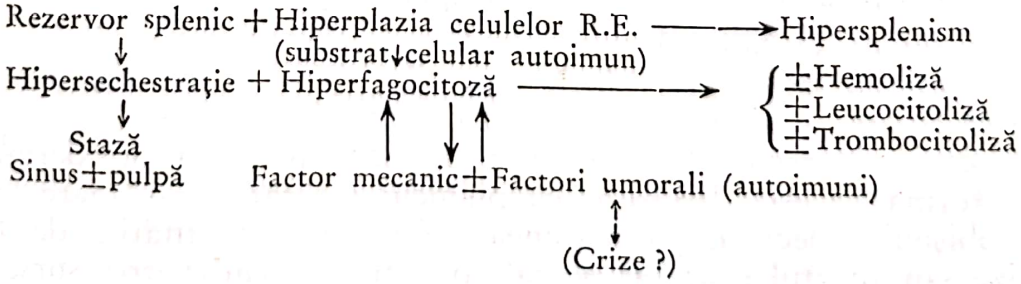

Fig. 21. — Mecanismul hemocitofagiei splenice (după Doan [82], modificat).

Aceiași factori celulari și umorali explică și mecanismul citopeniei pentru seria albă și cea trombocitară. Faptele clinice arată că splenectomia corectează total citopenia de acest tip și mai ales leuco- și trombocitopenia. Aceasta dovedește încă o dată că citoclazia acestora este predominant splenică. Configurația leucocito- și trombocitofagiei în macrofagele histiocitare din sinusurile splenice este demonstrativă în acest sens.

S.R.E. și circulația fierului. Este un exemplu foarte ilustrativ de relație între funcția coloidopexică și unele sisteme metabolice și de transport. Se poate înțelege această relație la nivel celular, fără a intra în detalii asupra biochimiei metabolismului fierului.

Sursa de fier în organism se realizează prin absorbția la nivelul duodenului și stomacului și prin hemoliza fiziologică care eliberează zilnic o cantitate suficientă de fier pentru a echilibra nevoia de eritropoieză la individul adult. Captarea și transportul său se fac prin sistemul feritină-apoferitină și transferină. Depozitarea sa în celule se face prin celălalt compus feric — hemosiderina. Feritina-apoferitina este complexul protidic care primește Fe la nivelul celulelor intestinale și pe care îl eliberează în plasmă, unde circulă cuplat cu o α-globulină — transferina. Se cunoaște capacitatea maximă de saturație plasmatică, pînă la 300 γ %. Transferina transferă acest Fe de sursă digestivă organelor de folosire sau de depozit, unde este captat de celulele reticulo-histiocitare, fixe sau mobile, tot prin intermediul apoferitinei. A doua sursă de Fe, hemoliza hematiilor, eliberează Fe din nucleul tetrapirolic al hemoglobinei de asemenea celulelor reticulo-histiocitare, în organele de hemoliză, unde este captat tot prin sistemul feritină-apoferitină. Este posibil ca în hemoliza de tip extravascular, o parte din Fe să fie astfel captat și transportat, de către transferina din plasmă, către celulele organelor reticulo-histiocitare sau poate monocitelor circulante. Injectarea de Fe coloidal radioactiv [264] a dovedit această circulație. La o doză mare de Fe, crește fierul plasmatic cuplat cu transferină către capacitatea maximă de saturație, începînd să scadă apoi din prima oră. După curbele urmărite de Vanotti se vede că cea mai mare cantitate de fier este dirijată către măduvă, unde reactivitatea atinge maximum după o zi și scade treptat după un scurt platou, în 2—4 zile. O cantitate ceva mai mică apare în ficat și încă mai mică în splină. Curbele de scădere sînt apropiate de cele din măduvă. Fierul plasmatic revine la normal din prima zi, scăderea maximă înregistrîndu-se în primele două ore. Unele cercetări [124, 125, 204] au precizat cîteva date importante la nivel celular. Fierul captat de sistemul feritină-apoferitină este cedat complexului feric de depozit — hemosiderina. Sub această formă Fe este depozitat ca pigment mascat și nu apare la colorațiile obișnuite decît după acțiunea HCl. Cînd cantitățile de Fe din hemoliză sau aportul exagerat pe cale parenterală sau dintr-o sursă endogenă după o hemoragie sînt prea mari, ele depășind capacitatea de fago-

citoză şi stocaj a S.R.E., acest exces se depune în celulele parenchimatoase şi în special în ficat. El apare şi aici depus sub formă de pigment hemosiderinic. În stări patologice acest aport crescut de Fe sau aportul normal care nu se foloseşte (anemii aplastice, sideroacrestice etc.) determină sindromul de hemosideroză.

O caracteristică importantă a circulaţiei Fe la nivelul S.R.E., descoperită mai de mult [133] şi confirmată de Vanotti, arată că Fe este fagocitat după un mecanism reglator diferit de fagocitoza altor particule coloidale sau antigene microbiene. În stări infecţioase Heilmeyer a observat şi apoi s-a dovedit experimental, prin blocaj prealabil cu particule de torotrast, că fierul plasmatic scade. Aceasta înseamnă că, în loc de o competiţie de fagocitare, se produce în aceste condiţii o captare crescută a fierului în organe. Neukomm a dovedit că blocarea S.R.E. cu cerneală de India, colesterină, melanină etc. intensifică această captare. Nu există o explicaţie foarte plauzibilă a acestui fenomen, atît de frecvent întîlnit în clinică. Este posibil ca în aceste stări inflamatorii fierul să fie folosit într-o cantitate mai mare pentru nevoile energetice ale celulelor, întrucît în structura enzimelor mitocondriale — ca citocromul, oxidazele, catalazele — fierul este un component important. Se ştie că mitocondriile conţin cantităţi mari de fier care intră în structura enzimelor sau apare ca hemosiderină; din acest complex este probabil eliberat pentru folosire. Captarea se face în celulele reticulo-histiocitare, dar mai tîrziu şi în celulele parenchimatoase.

Deşi există un mecanism reglator superior al metabolismului fierului, funcţiile S.R.E. în captarea, depozitarea şi eliberarea sa pentru folosire în hemopoieză şi pentru fierul fix constituţional din structurile celulare par să fie cheia acestui metabolism. Astfel se explică cum alterările congenitale sau dobîndite în metabolismul fierului se repercută iniţial asupra S.R.E. sub formă de reticuloze de încărcare. Fiziologic, cele mai multe depozite de fier sînt în organele bogate în S.R.E., splină şi ficat; fier mobilizabil se găseşte apoi în celulele reticulare din măduvă. Prin cercetări de microscopie electronică efectuate în special de Bessis [31, 32, 33] s-a dovedit procesul de circulaţie şi captare a fierului în celulele histiocitare şi reticulare. Prin fenomenul de rofeocitoză, fierul este transferat din celulele reticulare eritroblaştilor cu care sînt în contact. Coroane de eritroblaşti dispuse în jurul celulelor reticulare se pot întîlni în măduva osoasă, mai ales în stări patologice. Ele sînt foarte frecvente şi constituie o caracteristică morfologică în eritroblastoza adultului şi în osteomieloreticuloză.

Fagocitoza şi relaţia sa cu circulaţia şi depozitarea colesterolului. Activitatea de depozitare a S.R.E. pentru lipide şi în special pentru colesterol a fost susţinută de mulţi autori (Eppinger, Leitter), dar este încă neclar dacă aceasta este numai o captare pasivă sau reprezintă un metabolism activ. S-a crezut că macrofagele din piele (Schönheimer), din

Scanned with OKEN Scanner

cavitatea peritoneală (Kimmelstiel), din sinusul ganglionar limfatic ar fi capabile să esterifice colesterolul sau să hidrolizeze colesterolul esterificat [74]. Cercetări efectuate după 1955 prin metode de *clearance* cu colesterol marcat (4-C ^{14}), urmărit concomitent cu încărcarea altor coloizi, au precizat mai ales rolul celulelor Kupffer în curăţirea sîngelui de microchili de grăsime şi acţiunea lor de transport, precum şi relaţiile funcţionale cu celulele hepatice parenchimatoase [57, 79, 80]. Importanţa actuală a activităţii S.R.E. în metabolismul şi transportul lipidelor plasmatice a fost legată de explicaţia mecanismului patogenic din reticulozele de tezaurizare lipidică, precum şi de încărcarea sistemului histiocitar sub forma xantoamelor în stările de hipercolesterolemie, iar mai recent, de mecanismul de producere a leziunilor de ateroscleroză.

Capacitatea lipofagică ca funcţie fagocitară a fost studiată dinamic după metodele de *clearance* [15, 206]. S-a precizat că lipidele ingerate din intestin trec în limfatice şi ajung în canalul toracic, parcurgînd astfel bariera limfatică digestivă, şi trec apoi în circulaţia generală. Trecerea prin ficat are ca efect *clearance*-ul lipidelor de către celulele hepatice parenchimatoase şi de către celulele Kupffer, pentru a se menţine constantele lipidice normale după ingestie. Studiile de histochimie efectuate după administrarea concomitentă de torotrast şi colesterol au urmărit înmagazinarea colesterolului în celulele Kupffer şi în celulele parenchimatoase. Experimentînd pe celule Kupffer izolate, Beyers a arătat depozitarea bogată a colesterolului în aceste celule. Injectarea la cîine de microchili de trigliceride în suspensie, conţinînd palmitat cu C ^{14}, a evidenţiat că celulele reticulo-endoteliale exercită fagocitoza după o curbă de *clearance* care scade exponenţial, pînă la dispariţia a 90% din cantitatea injectată [128], dar cu cît cantitatea de microchili injectată este mai mare, cu atît viteza de *clearance* scade. Dacă se injectează microchili de lipide cu dimensiuni variate, cele cu dimensiuni mai mari au un *clearance* mai rapid, pe cînd cele cu dimensiuni mici, mai lent. Dacă se injectează lipide după injectarea prealabilă de particule coloidale de natură şi dimensiuni variate, viteza de *clearance* a lipidelor scade de asemenea, putîndu-se obţine o hipercolesterolemie, cu toate efectele ei de ateroscleroză difuză [163]. Dinamica scăderii lipemiei de încărcare se comportă deci ca dinamica fagocitozei şi *clearance*-ul oricărei substanţe coloidale.

Urmărind rolul celulelor Kupffer în curăţirea plasmei de colesterol în stări de lipemie provocată, Di Luzio a excitat activitatea fagocitară prin zimozan, accentuînd astfel eliminarea colesterolului în bilă. Din tabelul II, reprodus după o lucrare a sa [80], se constată că, la o încărcare cu colesterol a dietei, capacitatea de excreţie a celulelor este diferită; scade excreţia biliară, creşte colesterolul în ficat şi în sînge; hiperlipemia permanentă duce la leziuni de ateroscleroză la animalul de experienţă. La lotul de animale tratate cu zimozan, celulele Kupffer în hiperplazie

Scanned with OKEN Scanner

Tabelul II

Schema eliminării colesterolului în exces prin celulele Kupffer şi facilitarea sa sub influenţa zimosanului, prevenind geneza aterosclerozei (după Di Luzzio [80])

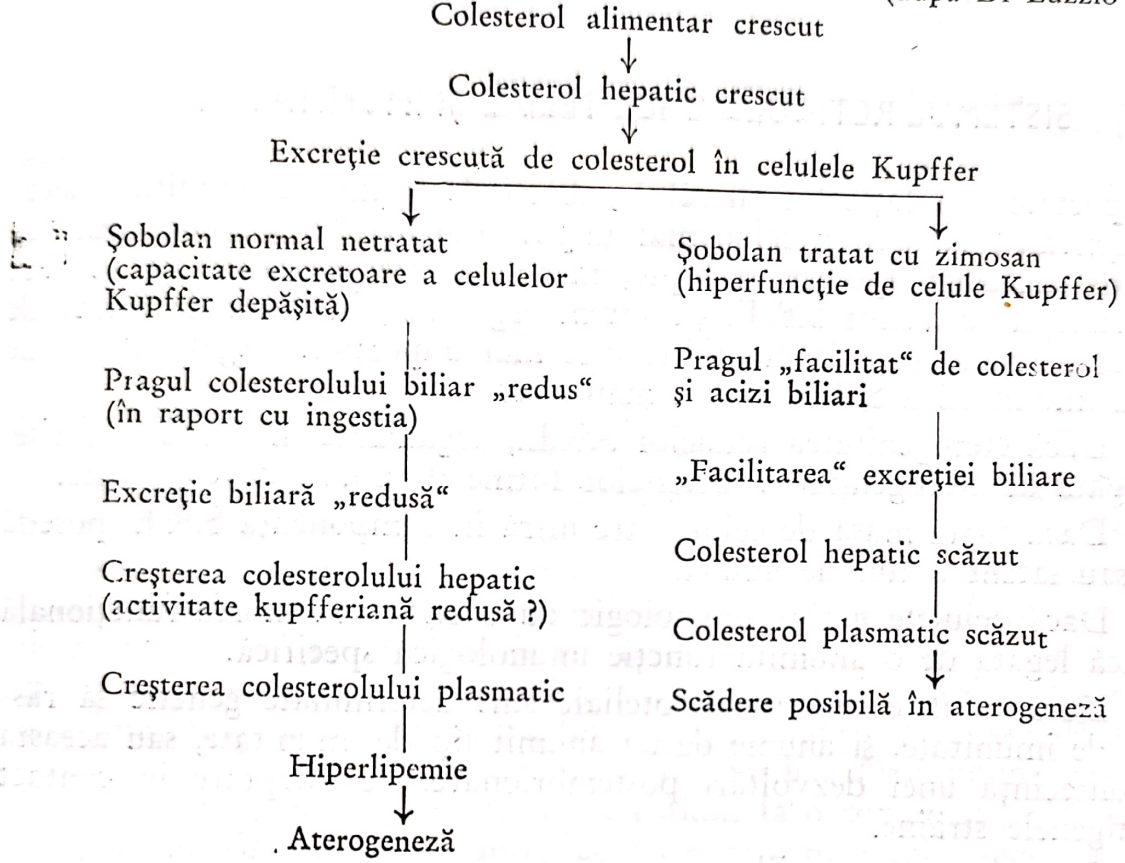

şi hiperfuncţie determină o excreţie biliară crescută, scăzînd colesterolul plasmatic şi prevenind astfel ateroscleroza.

Di Luzio afirmă însă că cea mai mare cantitate din lipidele injectate trec în celulele hepatice parenchimatoase. Studii de microscopie electronică [102] au arătat de altfel că structura membranelor de trecere (în sinusoidul hepatic şi celula hepatică) permite trecerea particulelor lipidice mici, pe cînd în celulele Kupffer ar trece numai particulele mari. Această traversare este însă în funcţie şi de alţi factori, printre care un rol important îl au factorul clarificator al plasmei, substanţele heparinice etc. Deşi în experienţele din ultimul timp se insistă asupra funcţiei celulelor Kupffer, în special, neglijîndu-se rolul splinei şi al plămînului ca organe reticulo-endoteliale, este probabil că intervin şi alte ţesuturi. Acţiune de *clearance* poate să aibă şi ţesutul adipos, ca componentă a S.R.E. [63, 269]. Fagocitoză de microchili s-a găsit şi în unele fibroblaste, celule care ar metaboliza lipidele în procesele de hiperplazie [21].

Se pare deci că prin activitatea sa fagocitară, S.R.E. are un rol important în transportul lipidelor, iar tulburările sale pot explica o serie

de aspecte patologice în cadrul dislipidemiilor și al reticulozelor; asupra capacității sale metabolice, în afară de o presupusă funcție de esterificare și hidroliză a colesterolului, nu există date sigure.

SISTEMUL RETICULO-ENDOTELIAL ȘI IMUNITATEA

Raportate la relația lor cu celula, diferitele forme de imunitate necesită explicarea funcțiilor celor mai importante ale S.R.E. Din multitudinea de cercetări, ipoteze și fapte, merită să fie analizate cîteva care arată funcțiile celulelor S.R.E. ca sistem organizat, în variatele forme de imunitate. Problemele de imunitate cele mai importante legate direct de funcția imunitară a S.R.E. sînt următoarele:

— Dacă eterogenitatea celulelor S.R.E., organizate în organe diferite, este legată de eterogenitatea diferitelor forme de imunitate cunoscute.

— Dacă toată masa de celule care intră în componența S.R.E. posedă activ sau latent o funcție imună.

— Dacă celulele active imunologic au o structură morfo-funcțională specifică legată de o anumită funcție imunologică specifică.

— Dacă celulele reticulo-endoteliale sînt determinate genetic să răspundă de imunitate, și anume de un anumit tip de imunitate, sau aceasta este consecința unei dezvoltări postembrionare, de adaptare în contact cu antigenele străine.

— Imunitatea și reacțiile antigrefă.

*

Histogeneza și morfologia celulelor S.R.E. au arătat eterogenitatea lor și relația histogenetică cu funcțiile studiate: diferențiere, hemopoieză, fagocitoză. Rămîn o serie întreagă de fapte care trebuie explicate în relația diferitelor celule cu procesele imune. În dezvoltarea ontogenetică specializarea celulelor în cadrul fiecărui organ se face conform legilor de embriogeneză, cu diferențierea fiecărui organ.

Se consideră că întreaga masă de celule reticulo-endoteliale răspîndite în toate organele, difuz sau concentrat, posedă, într-un grad sau altul, o anumită capacitate imună. Considerînd și fagocitoza ca o primă etapă în cadrul lanțurilor de reacții imune, s-a arătat măsura în care diferitele celule pot să intervină în acest fenomen. În sens foarte larg se poate admite deci că marea majoritate a celulelor reticulo-endoteliale participă la fenomenele de apărare imună. Trecînd însă la analiza fenomenului de imunitate în înțeles special, relația lor cu masa eterogenă de celule reticulo-endoteliale este mai puțin clară.

Scanned with OKEN Scanner

Imunitatea ca fenomen general de reacție a organismului, față de structuri antigenice străine care pătrund în organism, se împarte în două forme mari: imunitatea imediată și imunitatea întîrziată [143, 164].

Imunitatea de tip imediat se caracterizează prin reacția antigen-anticorp și este condiționată, în primul rînd, de lanțul de fenomene care duc la formarea de anticorpi. Prezența anticorpilor circulanți în sînge și umori este detectată prin reacțiile imune cunoscute — de precipitare în medii lichide sau în gel, de fixare a complementului, hemaglutinare, imunelectroforeză, imunfluorescență etc. Ea determină fenomenele de șoc anafilactic și o serie întreagă de alte fenomene acute, locale sau generale.

Imunitatea de tip tardiv se manifestă prin reacții celulare infiltrative, în care infiltrația se produce prin migrația celulelor la locul de pătrundere sau de eliberare în organism a antigenului. Tipul de imunitate întîrziată introdus în biologia reacțiilor imune [219, 273] este reprezentat de reacția la tuberculină. Cercetări numeroase au căutat să lămurească natura acestei imunități și, în parte, au dus la concluzia că se bazează tot pe existența unui factor anticorp din structura celulei limfoide.

S-au desemnat prin *imunologic competente* celulele mezenchimale capabile de a determina în organism imunitatea de tip imediat, prin geneză de anticorpi, sau imunitatea de tip tardiv, prin intervenția lor directă în captarea și anihilarea antigenului care determină reacția. Părerile sînt unanime în considerarea limfocitului drept celula mezenchimală specializată pentru funcția de imunitate de tip tardiv. Deși imunitatea de tip imediat este de mult cercetată, nu s-a ajuns la o concluzie unitară asupra relației funcționale cu o anumită linie mezenchimală specială. Foarte multe lucrări recente par să precizeze că geneza anticorpilor circulanți aparține plasmocitelor mature [99]. O serie de cercetări [92, 93, 94, 131, 132] au dovedit capacitatea de imunogeneză anticorpică a limfocitelor, și anume a limfocitelor tinere, active. S-a demonstrat apariția de material pironofil (ARN) în citoplasma limfocitului, care își mărește volumul și devine generator de γ-globuline anticorpice. Cercetări cu izotopi radioactivi au arătat prezența de γ-globuline anticorpice în celulele de trecere de la limfocit la plasmocit [208, 209, 222, 223]. Este posibil ca contradicțiile să aibă la bază interpretarea diferită a celor două tipuri celulare. Urmărirea transformărilor celulare în perioada de imunizare activă la animal, precum și în culturi de țesuturi cu celule de la animale imunizate a evidențiat trecerea gradată, directă sau prin mitoze, de la celulele cu aspect limfocitar la celulele plasmocitare. În mecanismul proceselor de diferențiere s-a arătat filiația presupusă astăzi între celulele mezenchimale-„matcă", limfocit, histiocit, plasmocit.

Se poate conchide că „rezerva imună pasivă" de celule imunologic competente o constituie imensa masă de celule limfoide din circulație, din organele limfoide sau alte țesuturi. În stimularea antigenică, în func-

Scanned with OKEN Scanner

ție de doză, de specia animală, de tipul de antigen, de calea de administrare [185, 186, 238], această rezervă răspunde printr-o reacție imună primară de tip imediat, cu formare de anticorpi, sau de tip tardiv. În primul tip, limfocitele sărace în ARN se transformă într-o celulă bazofilă activă, bogată în material pironofil și apoi în plasmocitul generator de anticorpi. Atîta timp cît sursa de antigene este activă, continuă transformarea în plasmocite, care abundă în organele limfoide și în întreg mezenchimul și continuă formarea de anticorpi care ating o concentrație maximă în sînge. După această primă fază reactivă, plasmocitele dispar din organism printr-un mecanism puțin cunoscut. Rămîne însă rezerva de limfocite care poartă amprenta informației genetice prin stimularea antigenică primară. Teoria ciclului sistemului limfoid [167, 168, 169, 284] caută să explice cum această informație, devenită activă în limfocitele spre transformare plasmocitară, este transmisă altor sușe de limfocite și celule mezenchimale, care o păstrează în stare latentă. Aceasta este starea de „memorie imunologică" ce rămîne permanentă toată viața în masa de celule limfocitare. În viața postembrionară, în limfocitele inactive la naștere și poate omogene, apar treptat linii care, după o fază activă, trec în faza latentă purtătoare de această memorie imunologică. Un nou stimul antigenic specific va trezi foarte repede capacitatea de imunogeneză anticorpică: celulele limfoide capătă din nou caractere morfologice secretorii, apar anticorpi, după care urmează din nou starea latentă.

În cel de-al doilea tip de răspuns imun, o infecție, în genere cronică (tuberculoza), trezește un răspuns în care reacția activă de imobilizare a antigenului este limfocitul ca atare. Acest lucru a fost dovedit îndeajuns în bolile autoimune, ca în tiroidita Hashimoto, unde limfocitele active antitiroidiene invadează *in vivo* și în culturi de țesuturi celulele tiroidiene și precipitatele de tireoglobulină [166, 218, 233, 234, 235]. În patologia infecțioasă s-a dovedit însă că răspunsul imun tardiv este mai ales un tip de răspuns alergic și eficiența sa activă de apărare antiinfecțioasă apare mai dubioasă. Astfel în bruceloză, în P.C.E. de origine infecțioasă streptococică același germen trezește un răspuns imun imediat cu anticorpi circulanți, care dispare cu timpul, și un răspuns imun de tip tardiv, care însoțește evoluția bolii și poate o condiționează. De aceea această formă reactivă celulară, tardiv imună, poate constitui o patologie reticulară. Este însă bine precizat faptul că reacția imună antigrefă, față de țesuturi homologe sau heterologe, se face prin limfocite în cadrul reacțiilor imune de tip tardiv. Indiferent de natura sa ca formă de imunitate, răspunsul imun tardiv este dat de masa de celule limfocitare imunologic competente care se adaugă, ca linie diferențiată, la întreaga masă de limfocite inactive sau purtătoare de memorie imunologică pentru răspunsul imun imediat (fig. 22).

Scanned with OKEN Scanner

Recent, s-a dovedit eterogenitatea masei de limfocite în orice moment al evoluției individului. Prin culturi de țesuturi făcute cu limfocite din sîngele periferic și din canalul toracic s-a constatat capacitatea imună complexă a acestora, unele evoluînd spre plasmocite, altele spre histioide, iar altele spre hemopoieză [138, 142, 162, 171]. Numeroase cercetări în culturi *in vitro* [13, 96, 97, 98] arată geneza anticorpilor în limfocite.

Dacă această diferențiere specializată a celulelor imunologic competente în cadrul masei de limfocite pare dovedită, problema specializării lor pentru a răspunde la tipurile variate de antigene este încă în suspensie. Este necesar să se dovedească dacă eterogenității formelor fizice și imunochimice de imunoglobuline le corespunde o anumită linie celulară imunologic competentă și dacă, pentru fiecare tip de anticorpi, cu specificitate biologică, există o anumită linie celulară, așa cum a susținut Burnet în teoria sa asupra selecției clonale a imunității dobîndite [54, 55].

Pornind de la eterogenitatea suportului material al anticorpilor — γ-globulinele — s-a pus problema dacă pentru fiecare tip de γ-globulină anticorp sau neanticorp există o linie celulară specială.

În privința genezei anticorpilor legată de sinteza γ-globulinelor, lucrări clasice și actuale au demonstrat existența unei relații strînse [91, 137, 258]. Cercetări pe fracțiuni infrastructurale — microzomi purtători de ARN-globuline — recoltate din organele limfoide de la animalele imunizate au dovedit activitatea imunospecifică a fracțiunilor γ-globulinice izolate.

După terminologia introdusă în citoimunogeneză de către Burnet s-a dat numele de clonuri (traducerea termenului englez *clones*) acelor linii celulare care răspund activ la o anumită excitație antigenică. Alți autori [100, 101, 110, 211] concep geneza globulinelor omogene sau eterogene legate de una sau mai multe clonuri de celule imunologic competente. Nomenclatura a intrat în patologia proteinelor din grupul γ-globulinelor sub numele de gammopatii mono- sau policlonale. Pînă în prezent nu există nici un argument sigur pentru a se putea face o legătură între geneza anumitor globuline anticorpice de o anumită structură fizică și un anumit clon de celule imunologic competente. Structura eterogenă a globulinelor este mult prea complicată pentru a spera că se poate găsi o localizare specifică pentru fiecare fracțiune în anumite linii celulare. Recent, Stoica [247] a arătat complexitatea fiecărei globuline și relația sa cu starea de imunoglobulină anticorpică biologic activă.

O serie întreagă de date structurale noi, prin analiza fracțiunilor de separare după hidroliză și digestie, arată caractere biochimice și biofizice speciale, determinate de așezarea lanțurilor polipeptidice grele (H)* și a celor ușoare (L)* din fragmentele care migrează la electroforeză rapid (F)*

* H=*heavy:* greu; *L=light:* ușor; *F=fast:* rapid.

și din cele care migrează încet (S) *. În patologia S.R.E. se pare că se pot diferenția, metaplazic, clonuri celulare care să secrete globuline patologice de o structură sau alta. Fiziologic, nu s-au putut diferenția relații între anumite tipuri de celule limfo-plasmocitare și geneza celor trei globuline imune importante β_2A (γ_1A)-globulină și β_2M (γ_1M)-macroglobulină și γ_2. Din tabelul de relații publicate de Tomasi [258], după nomenclatura internațională stabilită recent, se poate vedea complexitatea formelor de globuline cunoscute în prezent.

Tabelul III

Nomenclatura imunoglobulinelor umane
(după Tomasi [258])

Termeni actuali	Termeni nou-propuși
7Sγ, γ_2, γSS	γG sau IgG
γ1A', B_2A	γA sau IgA
19Sγ, γ1M, B_2M	γM sau IgM
Proteine tip I sau B	K
Proteine tip II sau A	L
Lanțuri tip I sau B L	k
Lanțuri tip II sau A L	λ
Lanțuri grele 7Sγ	γ
Lanțuri grele γ1A	α
Lanțuri grele γ1M	μ

Celelalte chestiuni ridicate mai sus pot să fie tratate în comun. Din masa celulelor mezenchimale nu s-au constatat încă funcții active de imunogeneză, decît pentru limfocite și plasmocite. Sînt însă destui autori care atribuie posibilități de transformare în aceste celule, atît pentru celula reticulară, cît și pentru histiocit. Există dovezi sigure că celula Kupffer și alte macrofage pot deveni celule imunologic active ca plasmocitul. S-a arătat însă că aceste transformări *in vivo* pot să fie numai aparente; macrofagele ar putea să transmită numai un mesaj nou globulinogenetic celulelor limfoide și celulelor mezenchimale blastice, care ar deveni astfel celule imunologic competente. Există argumente și într-un sens și în altul, avînd în vedere capacitatea mare de transformare a celulelor reticulo-endoteliale în cadrul ipotezei „modulației" a lui Weiss și Rebuck. Transformarea limfocitului în macrofage a fost bine dovedită, arătîndu-se capacitatea sa de a forma celule epitelioide și gigante.

* *S=slow:* lent.

Scanned with OKEN Scanner

Asupra structurii şi infrastructurii speciale a celulelor imunologic competente există numeroase cercetări. S-au urmărit etapele de transformare a limfocitului după imunizare [34, 214, 253] într-o celulă activă secretoare de γ-globuline — plasmocitul. Geneza anticorpilor este un proces de globulinogeneză, astăzi cunoscîndu-se modificările structurale şi infrastructurale ale acestui proces. Nu se ştie încă cum este încorporat antigenul de către celula imunologic competentă — limfocitul; de asemenea, nu este precizat modul de secreţie a globulinei anticorpice de către plasmocit. Fenomenul microscopic de pinocitoză sau de rofeocitoză, susţinut de Bessis, nu este unanim acceptat.

Nu există date morfologice privitoare la structura specifică a limfocitului purtător de memorie imunologică de tip imediat în stare latentă sau de tip tardiv. Limfocitul posedă o structură simplă însă capabilă de evoluţie, avînd un aparat mitocondrial, un aparat ergastoplasmic şi un centru celular [2, 119, 120, 121]. Nu se poate face însă nici o deosebire între structura limfocitelor inactive şi aceea a limfocitelor imunologic competente pentru imunitatea de tip imediat sau tardiv. Fenomene active de transformare indică trecerea spre plasmocit şi ieşirea din starea latentă. Asupra acestor transformări există unele ipoteze privitoare la existenţa de celule limfocitare „neimunologic competente", care ar putea totuşi prolifera în anumite condiţii pentru a menţine o anumită masă de celule într-un organ limfoid. În reacţiile proliferative postiradiere pot apărea de altfel şi reacţii plasmocitare întinse care nu se ştie dacă au sau nu o competenţă imună, apariţia lor fiind uneori foarte rapidă [25, 118]. Se poate vorbi de un echilibru homeostatic celular cu o anumită reglare, dar nu totdeauna în raport cu adaptarea la un răspuns imun. Aceasta este mai probabil să se întîmple în proliferările patologice în cadrul răspunsului imun şi mai ales în cele maligne.

În privinţa naturii procesului de transformare a celulelor mezenchimale inactive în celule active, din punctul de vedere al unei determinări genetice în perioada dezvoltării embrionare sau din punctul de vedere al unei adaptări funcţionale şi histogenetice în viaţa postembrionară, nu există decît ipoteze. Teoria lui Meddawar şi Burnet asupra toleranţei imune înnăscute şi dobîndite poate pleda pentru o diferenţiere în viaţa intrauterină. În această perioadă celulele mezenchimale în transformare vin în contact cu propriile antigene ale ţesuturilor în creştere şi diferenţiere. Se formează structurile specifice, dintre care cele mai cunoscute sînt antigenele de grup A, B, Rh, M, N etc. Faţă de aceste antigene celulele mezenchimale, ele înseşi în dezvoltare, nu reacţionează şi nu vor reacţiona nici în viaţa postembrionară. *Aceasta este toleranţa imunologică naturală cu capacitate înnăscută de recunoaştere a „propriului" de „nepropriu" (self şi non-self).* Dacă în cursul dezvoltării embrionare sau imediat după naştere se introduc în organism antigene străine, atîta timp

Scanned with OKEN Scanner

cît acestea sînt prezente, organismul le va tolera. Aceasta este toleranța imunologică cîștigată.

La întrebarea dacă pentru fiecare antigen cu care organismul va veni în contact există un anumit „clon" celular diferențiat potențial în organism, Burnet răspunde afirmativ. El susține că această diferențiere se face „la întîmplare" în cursul dezvoltării embriogenetice. La naștere unele clonuri de celule, „selecționate" să răspundă pentru antigenele proprii, vor rămîne atrofiate sau numai inactive; celelalte vor fi pregătite pentru o selecție genetică „la întîmplare" să reacționeze cu toate antigenele posibile pe care le vor întîlni. Teoria lui Burnet, în forma sa adaptativă „instructivistă" în relație cu antigenul sau în forma sa genetic deterministă „selectare la întîmplare", are meritul de a deschide noi căi de cercetare, dar nu a fost încă confirmată.

La întrebările principale enunțate la început asupra relațiilor dintre imunogeneză și citogeneza diferențiată se poate conclude: celulele mezenchimale răspunzătoare de imunitate sub forma imediată sau tardivă sînt celulele imunologic competente, limfocitele și plasmocitele. Ele pot avea ca surse alte celule mezenchimale nediferențiate (celule reticulare, celule mezenchimale primitive) sau diferențiate (histiocite macrofage).

Celulele mezenchimale nediferențiate generatoare de celule imunologic competente pot fi considerate ca „imunoblaste" capabile să se transforme în „imunocite active" [27, 72]. Structuri specifice drept suport pentru imunogeneză există numai pentru celulele active secretoare de imunoglobuline — plasmocitele. În masa de celule limfoide există celule indiferente, unele poate legate de toleranța imunologică înnăscută, și celule purtătoare de memorie imunologică. Printr-un excitant antigenic unele se pot transforma în plasmocite globulino-secretoare, altele în limfocite active care determină fenomenele de sensibilizare tardivă. Corelația directă cu excitația antigenică este puțin cunoscută, macrofagul fiind un intermediar sau putîndu-se transforma în imunoblast și apoi în imunocit. Schema propusă de Berman este sugestivă în acest sens (fig. 22).

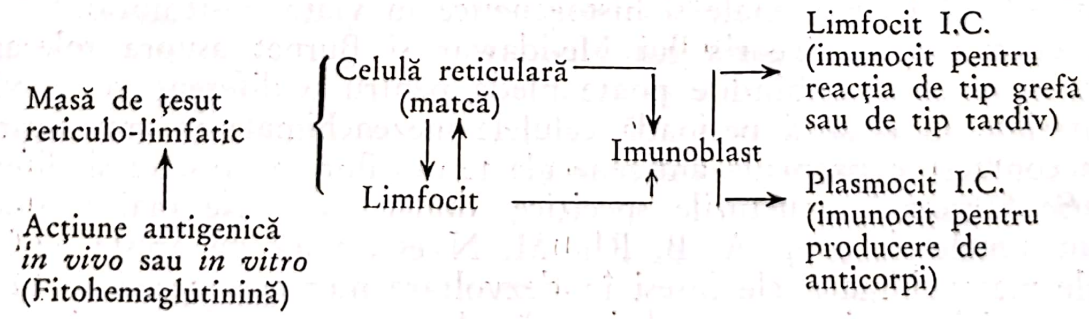

Fig. 22. — Țesutul reticulo-limfatic ca rezervă de celule imunologic competente (schemă după Berman [27], modificată).

Reacţiile S.R.E. faţă de celulele străine de altă specie (heterologe) sau faţă de cele ale aceleiaşi specii, însă de un fenotip diferit (homologe), sînt considerate tot ca reacţii de imunitate. Mult timp s-a discutat asupra lor, cercetîndu-se mai întîi natura antigenului din grefa respectivă faţă de care reacţionează. *Aceste reacţii sînt legate de problemele de histocompatibilitate şi constau în fenomenele de toleranţă faţă de grefă, de reacţia gazdei faţă de grefă şi de reacţia grefei faţă de gazdă.* Compatibilitatea faţă de grupele sanguine în cadrul izogrupelor constituie un model simplu de histocompatibilitate. Un individ de grup ABO este tolerant faţă de hematiile tuturor indivizilor pentru că el nu posedă anticorpi naturali, izoaglutininele α sau β. Acesta este un model de toleranţă imună înnăscută.

După principiul lui Brent şi colab.[52] s-au realizat foarte multe modele experimentale de toleranţă imună dobîndită, faţă de diverse antigene celulare izo şi hetero. Principiul metodelor constă în injectarea în organismul în dezvoltare, cu celule mezenchimale încă tinere — embrion şi nou-născut în primele zile — de antigene celulare sau proteinice, faţă de care se urmăreşte a se obţine toleranţa. Burnet consideră că celulele mezenchimale nedezvoltate complet — în contact permanent cu antigenele străine, ca şi cele în contact cu antigenele proprii — capătă proprietatea de a le recunoaşte şi nu mai reacţionează faţă de ele. *La naştere se consideră că S.R.E. este dezvoltat; cu toată zestrea sa de celule imunologic competente*, capacitatea de recunoaştere a „propriului" *(self)* de „nepropriu" *(non-self)* este foarte dezvoltată, aşa încît nu se mai poate obţine o toleranţă imunologică faţă de nici un antigen de orice natură. S-a arătat că, o dată cu primele alimente ingerate (heteroantigene), se dezvoltă aparatul citoimunologic activ din sistemul limfatic al tubului digestiv şi apar primele imunoglobuline proprii active, o dată cu apariţia primelor plasmocite în ţesutul limfatic regional. Contraproba s-a făcut prin experienţe în condiţii de creştere a animalelor în camere fără germeni *(germ-free)*[116, 256]. Aparatul limfocitar apare dezvoltat, capacitatea de recunoaştere a *non-self*-ului există, însă absenţa antigenelor străine nu a incitat formarea de plasmocite şi apariţia imunoglobulinelor. Capacitatea reactivă a organismului este completă la naştere şi se cunoaşte, de la o specie la alta, durata postnatală în care se mai poate obţine încă o toleranţă imună faţă de anumite antigene. Aceasta nu mai este posibilă cînd apar primele diferenţieri de imunocite sub incitaţia oricăror factori antigenici străini.

Reacţia antigrefă este considerată ca o reacţie imună, în primul rînd pentru că se însoţeşte de o reacţie citologică foarte importantă în aparatul limfo-reticular[36, 37, 173, 174, 175, 182, 183, 184, 242, 243]. Se discută însă

Scanned with OKEN Scanner

foarte mult asupra tipului de reacţie: reacţie imediată, cu anticorpi, sau reacţie tardivă, cu limfocite. Lucrări de fină analiză au precizat natura antigenului tisular care incită reacţia antigrefă; de asemenea, s-a ajuns la concluzia că reacţia imună este de tip celular, reticulo-limfoplasmocitar în primul rînd. La Simpozionul de reacţie antigrefă de măduvă osoasă de la Paris (1964), majoritatea comunicărilor [173] au dovedit că reacţia antigrefă este o reacţie imună mixtă, la care participă atît anticorpii circulanţi, cît şi reacţia limfo-histiocitară. Nu se ştie însă dacă fenomenul de eliminare a grefei, cu distrugerea sa după scurt interval, se datoreşte acţiunii anticorpilor sau acţiunii directe a celulelor. Se crede că ultima modalitate este cea mai activă. Foarte recent însă, Ling şi colab. [166] nu au reuşit să obţină în culturi de ţesuturi leziuni citotoxice ale celulelor tiroidiene prin limfocite de la animalele imunizate antitiroidian. Tipul de reacţie imună celulară se dovedeşte mai ales în reacţia grefonului faţă de gazdă. Aplazia ţesutului limfatic în sindromul secundar care apare după grefele de măduvă, urmînd unei perioade iniţiale bune, se datoreşte reacţiei celulare mezenchimale din grefon faţă de antigenele celulare ale gazdei.

Un aspect special al problemei de toleranţă şi reacţie faţă de grefă îl constituie complexul de reacţii care intervin în ecloziunea şi difuziunea celulelor maligne în organism. În ultimul timp, cercetări foarte numeroase tind să dovedească existenţa unei reacţii imune în boala canceroasă sub toate formele sale [53, 113, 122, 123, 127, 129, 149, 152, 153, 154, 155, 203, 220, 278, 279]. La Simpozionul din 1961, publicat în *Cancer Research*, rapoartele lui Witebsky [277], Rapport [221], Coombs [69], Southam [245] şi ale altora, precum şi în lucrarea lui Gorer [117], există un material complet asupra acestei probleme. Problema este discutată atît din punctul de vedere al reacţiilor antigrefă, cît şi din acela al deviaţiei capacităţii de recunoaştere a *self*-ului de *non-self* în cadrul reacţiilor de autoimunitate care apar în boala canceroasă. Se pare că în toate aceste stări reacţia imună a sistemului reticulo-endotelial este de tip mixt. Ea se manifestă atît prin reacţii umorale cu anticorpi, cu formare de plasmocite, cît şi prin reacţii de tip tardiv, cu mobilizare de limfocite active. Într-o primă fază a evoluţiei unei boli canceroase, localizate sau generalizate, apar, în toate organele S.R.E., infiltraţii limfo-plasmocitare şi fenomene considerate ca paraneoplazice; acestea constau în primul rînd în apariţia de globuline patologice, care pot sau nu să aibă funcţii anticorpice sau autoanticorpice [24, 280]. În acest domeniu ne găsim însă deja în patologia S.R.E., cînd reacţiile imune antigrefă canceroasă pot da naştere la manifestări de reticuloză reactivă de tip celular şi de tip umoral; acestea se pot pune în evidenţă prin investigaţii speciale.

Scanned with OKEN Scanner

S.R.E. ŞI CIRCULAŢIA PROTEINELOR

Funcţiile imunologice ale S.R.E. au fost bine studiate ca funcţii speciale de fagocitoză, coloidopexie, geneză de anticorpi, geneză de globuline. Există date mai puţin sigure asupra circulaţiei globulinelor şi a proteinelor în general dintr-un compartiment în altul: a) trecerea proteinelor din compartimentul vascular în cel interstiţial şi celular; b) trecerea din interstiţiu şi celule, prin intermediul limfocitelor, din nou în circulaţia sanguină.

Un alt aspect mai important, bine studiat, îl constituie trecerea proteinelor din circulaţie şi funcţia de *clearance* a S.R.E. Al doilea aspect este mecanismul eliberării globulinelor din celule şi reacţia acestei eliberări, cu formarea componentelor proteice ale plasmei.

Trecerea proteinelor din circulaţia sanguină în ţesuturi a fost cercetată, în ultimul timp, prin metodele de studiu al unei substanţe macromoleculare, în cadrul funcţiei generale de coloidopexie. Introducerea proteinelor marcate cu S^{32}, precum şi folosirea albastrului Evans au arătat că dinamica de *clearance* plasmatic este mai complexă. Aceasta se datoreşte vitezei de captare condiţionată de mai mulţi factori, între care este posibil să intervină metabolismul intracelular al proteinelor fagocitate.

În curbele de *clearance* stabilite mai de mult se poate observa că mişcarea unei proteine marcate se face cu o viteză variată, în mai multe faze. Imediat după injecţie, scăderea concentraţiei se face rapid, cu o viteză neexponenţială; urmează apoi o perioadă de scădere mai lentă, exponenţială, care rămîne constantă timp de 2 ore. Se stabileşte apoi un echilibru între viteza de scădere din sînge şi viteza de revenire în sînge a proteinei prin limfatice. Ultima viteză exponenţială, mai redusă, reflectă intervenţia fenomenelor metabolice de fragmentare a moleculei în celulă.

Se cunosc factorii care pot creşte sau scădea viteza de *clearance* a proteinelor. Astfel, proteinele denaturate sînt mai rapid captate decît cele naturale [18]. Blocarea cu alte substanţe coloidale întîrzie captarea proteinelor [145]. Torotrastul, la animalele anesteziate cu Na-pentobarbital, scade viteza de extracţie a albastrului Evans de la 0,23% la 0,1%/min. Modificări asemănătoare se produc şi asupra vitezei de captare a globinei marcate (S^{32}) [263]. Determinările făcute la animale crescute în condiţii de absenţă totală de germeni *(germ-free)*, la care S.R.E. are o capacitate imună de apărare redusă, au arătat că viteza de captare a proteinelor este mai mare decît la animalele normale [116]. S-ar părea că această capacitate crescută de captare ar fi mai puţin influenţată de funcţiile generale de apărare imună şi poate mai ales de funcţiile metabolice. Nu se ştie de ce la aceste animale viteza de metabolism proteic pare mai crescută.

Asupra mecanismului special de trecere a proteinelor din plasmă în ţesuturi sînt formulate unele ipoteze. Se presupune existenţa unui sistem

Scanned with OKEN Scanner

de transfer special, o „fereastră" în peretele vascular [145, 146, 285, 286]. Fagocitele histiocitare din jurul capilarelor ar trimite prelungiri prin porii dintre endoteliile capilare, existînd, ca o primă fază, posibilităţi de captare prin aceste prelungiri direct din endotelii. Procesul intim de captare este, probabil, de pinocitoză [201, 202].

Mecanismul de descărcare a globulinelor secretate de către celule cu funcţie globulino-formatoare a dat naştere multor discuţii. În primele sale lucrări asupra embriogenezei componentelor sanguine, Maximov arată că modificările celulare şi intercelulare ale sistemului mezenchimal primitiv determină atît diferenţierea celulelor hemato-formatoare şi reticulo-histiocitare, cît şi formarea gelului plasmatic. Fenomenele de fragmentare şi gelificare a citoplasmei celulelor mezenchimale pentru a produce diverse componente sanguine şi tisulare au fost interpretate în multe feluri. Ranvier (1890) a descris pentru prima dată fragmentarea celulelor mezenchimale metacromatice din mezenterul de broască sub numele de clasmacitoză (*klasma* = fragment). La începutul secolului nostru, Dominici consideră că plachetele sanguine sînt fragmente de citoplasmă limfocitară eliberate prin clasmacitoză. Wright (1910) precizează că plachetele provin prin clasmacitoză, însă nu din limfocite, ci din megakariocite. Downey (1913) şi Weidenreich (1912) descriu existenţa de corpi hialini care apar în organele limfatice, probabil prin fragmentarea celulelor limfo-reticulare. Considerate mult timp ca artefacte, Master şi Hudock [181] reiau studiul lor şi le interpretează ca o modalitate de eliberare a secreţiilor de proteine şi anticorpi. Lucrările sistematizate după 1940 localizează formarea globulinelor anticorpice şi eliberarea lor prin fragmentare în limfocite [84, 85, 86, 87, 131, 132] sau în plasmocite [93, 203]. Lucrările lui White şi Dougherty [276] asupra limfocitolizei prin cortizon arată formarea şi eliberarea în ţesuturi, în circulaţie sau *in vitro*, în medii de cultură, a fragmentelor citoplasmice. În ultimii 10 ani, cercetări de microscopie electronică au arătat că fenomenul de clasmacitoză este o modalitate sigură de secreţie a globulinelor normale sau patologice din plasmocite [253].

Shields [240], trecînd în revistă cercetările de pînă la acea dată, susţine generarea componentelor plasmei în viaţa embrionară, cît şi extraembrionară, prin fenomenul de clasmacitoză a limfocitelor şi plasmocitelor. Structura de gel a componentelor citoplasmice, după fragmentare şi liză, se transformă prin disoluţie în plasmă şi limfă. Indiferent de perioada de dezvoltare, sistemul mezenchimal asigură regenerarea tuturor componentelor sanguine, celule şi plasmă, în condiţii fiziologice. Reticulul gelatinos din jurul celulelor din organele hemo-limfopoietice este sursa principală a genezei „solului plasmatic". În pulpa splenică se observă, în condiţii speciale de hiperglobulinogeneză, eliberarea de fragmente de protoplasmă de către celule, fragmente care trec în sinusuri [274]. Aceşti corpi hialini, conţinînd structuri celulare (proteine, lipoproteine, mucopolizaha-

Scanned with OKEN Scanner

ride etc.) eliberează şi apă, care este legată prin forţa coloidosmotică de macromoleculă. Microscopia electronică a arătat că eliberarea conţinutului corpilor hialini şi în special al corpilor Russel este precedată de lărgirea sacilor ergastoplasmici, de formarea, subţierea şi ruperea lor [253].

În patologia reactivă şi malignă a S.R.E. există foarte multe aspecte morfologice care arată posibilitatea eliberării conţinutului citoplasmei celulelor limfoide şi plasmatice sub formă de fragmente. În mielom, în macroglobulinemia Waldenström fenomenul este cunoscut şi se pot întîlni fragmente citoplasmice chiar în circulaţia sanguină, apărînd pe frotiuri. Nu se ştie însă care sînt factorii care condiţionează şi determină această fragmentare. De asemenea, cu toate argumentele autorilor de mai sus, este încă greu să se afirme că secreţia fiziologică a proteinelor plasmatice şi chiar a γ-globulinelor anticorpice s-ar face numai prin fenomene de clasmacitoză.

MECANISME REGLATOARE ALE FUNCŢIEI SISTEMULUI RETICULO—ENDOTELIAL

Funcţiile variate ale unui sistem foarte complex, instabil şi răspîndit în întreg organismul, au fost studiate în general izolat, pe organe şi în special pe anumite tipuri celulare. Preocupări pentru corelaţia funcţională a diferitelor sale compartimente au existat încă de mult [43]. Nu s-au făcut însă cercetări sistematice pentru punerea în evidenţă a unui mecanism superior de coordonare şi reglare a funcţiilor variate ale acestui sistem, în cadrul homeostaziei celulare şi umorale a organismului. Există cercetări referitoare la influenţa sistemului nervos central sau vegetativ şi a sistemului endocrin asupra hemopoiezei.

Benetato şi colab. [20], prin tehnica capului izolat, au arătat influenţa sistemului nervos central asupra dinamicii fagocitozei. Înaintea sa, Danielopolu [73] a dovedit influenţa sistemului nervos vegetativ şi a factorilor farmacodinamici care îi modifică starea asupra fenomenelor de anafilaxie (parafilaxie).

Raportîndu-se la fenomenele de diferenţiere şi citogeneză în culturi de ţesuturi, Chèvremont insistă asupra rolului colinei, care *in vivo* este secretată prin intermediul parasimpaticului; autorul nu leagă însă influenţa parasimpaticului de un sistem reglator superior.

Printre problemele actuale cele mai discutate ale reglării S.R.E. se înscrie acţiunea hormonilor steroizi şi a timusului asupra reglării limfopoiezei şi în special asupra stării de imunitate.

Acţiunea hormonilor corticoizi a constituit obiectul unor importante cercetări [26, 276]; s-au adus contribuţii valoroase asupra metabolismului steroizilor în S.R.E. şi a influenţei lor în procesele de diferenţiere şi

proliferare. S-a constatat că hormonii corticoizi exercită o influenţă directă asupra sistemului limfatic şi, în primul rînd, asupra limfocitelor mature. Prin efectul lor limfokariorexic specific, limfocitul apare ca celula-„ţintă" a acestor hormoni. După 10—12′ de la injectare de cortizol marcat (—4—C^{14}), 4—5% din cantitatea injectată apare în aparatul limfatic; cea mai mare concentraţie este în timus, apoi în splină. Acţiunea hormonului se exercită însă în întreg ţesutul limfatic, în plăcile Peyer, în infiltratele limfocitare din ţesuturi, precum şi asupra limfocitelor circulante. Dintre hormonii corticosteroizi cel mai activ este cortizolul, după care urmează cortizonul şi apoi, în ordine descrescîndă, corticosteronul şi 11-dehidrocorticosteronul. Acţiunea farmacodinamică de liză celulară se face prin cortizol. Cortizonul este activ, în măsura în care este transformat, printr-un proces enzimatic de reducere în cortizol; prin această reducere funcţia cetonică a cortizonului se transformă în funcţia oxidrilică a cortizolului (fig. 23).

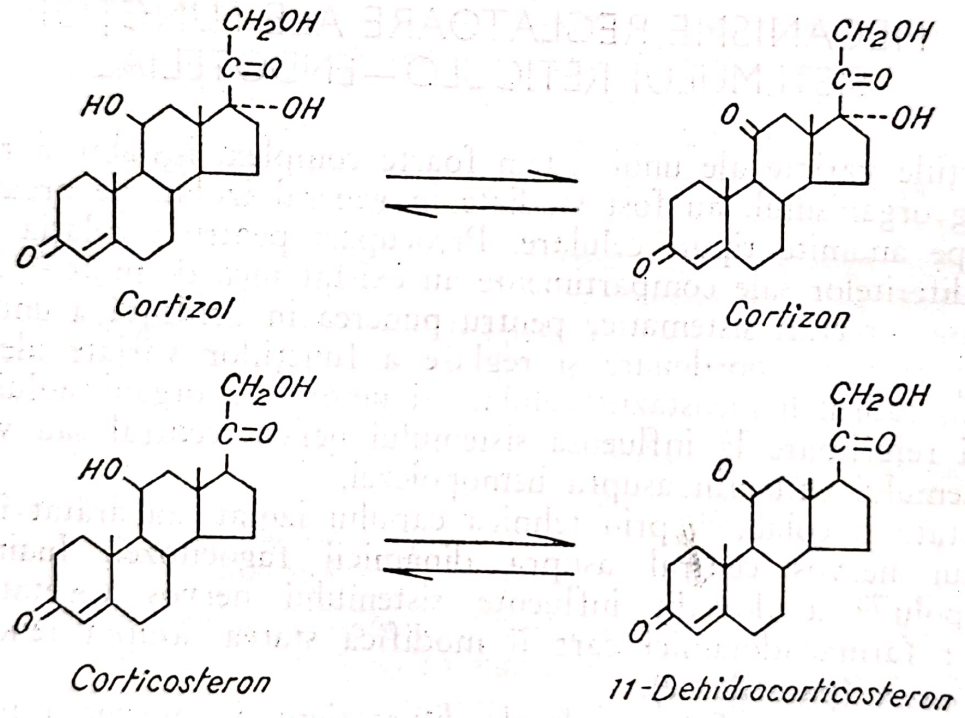

Fig. 23. — Acţiunea oxidoreducătoare a sistemelor enzimatice din limfocit asupra hormonilor cortizonici (după Dougherty [87]).

Studiul global al acţiunii cortizolului asupra sistemului limfoganglionar a arătat că masa de ţesut diminuă pentru o anumită perioadă, după care se reface rapid. Diminuarea ţesutului se datoreşte lizei limfocitelor mici mature şi inhibiţiei mitozelor, prin inhibiţia sintezei de ADN. Refacerea rapidă a sistemului limfatic se datoreşte persistenţei celulelor tinere mezenchimale din aparatul limfatic respectiv şi a limfocitelor

tinere (mari și în parte medii) care rezistă chiar la doze mari de cortizon. Dougherty, cinematografiind modificările limfocitului, a observat fragmentarea și ruperea citoplasmei în bucăți, concomitent cu picnoza nucleului. Celulele mari limfoide din ganglionii limfatici, cît și cele din sîngele periferic predomină după citoliza limfocitelor mici. Ele pot reface rapid rezerva de limfocite, cortizolul avînd asupra lor o acțiune de grăbire a diferențierii și maturației. Se crede că unele variații diurne și nocturne în procentajul limfocitelor mari și mici este în funcție de ritmul de secreție a hormonilor corticoizi activi pe sistemul limfatic. S-au observat modificările morfologice de maturație a celulelor mari reticulare care își diminuă talia și iau forme rotunjite de limfocite mici atît în ganglioni, cît și în splină.

Studiul transformării cortizolului în cortizon, ca efect al fenomenelor enzimatice de oxidoreducere din structura limfocitului, a arătat că aceasta este în raport cu funcția sistemului enzimatic reversibil de oxidoreducere (11-β-OH-dehidrogenaza). Capacitatea celulei de a dirija într-un sens sau altul reversibilitatea cortizol-cortizon prin acțiunea sistemului enzimatic face posibilă orientarea celulei limfatice spre liza sa (limfocitul mic) sau spre maturația sa (celula reticulară și limfocitul mare). Reversibilitatea sistemului este influențată de cuantumul biologic al coenzimelor oxidoreductoare, și anume DPN, TPN și DPNH și TPNH [123, 144]. *Hormonul tiroidian*, tiroxina, comportîndu-se ca o asemenea coenzimă, potențează acțiunea cortizolului direct și prin creșterea conversiunii cortizonului în cortizol. În felul acesta se explică acțiunea cunoscută a hormonului tiroidian asupra hiperplaziei țesutului limfatic. Se poate presupune, din aceste date, că maturația și diferențierea, precum și capacitatea proliferativă a componentei limforeticulare a S.R.E. sînt funcții reglate molecular, prin acțiunea factorilor umorali asupra sistemului propriu enzimatic de oxidoreducere. Viteza de transformare a limfocitelor ar fi în funcție de concentrația și disponibilitatea coenzimelor care intervin în sistemele de oxidoreducere, așa cum este tiroxina; starea de inactivitate celulară s-ar menține prin oxidarea cortizolului; transformările de diferențiere ar fi determinate de reducerea cortizonului în cortizol. Nu se cunosc însă căile de reglare superioare și mecanismele speciale de *feed back* care să regleze adaptarea acestei transformări. Mecanismul de *feed back* presupus de Cronkite [70, 71] că ar interveni în reglarea proliferării după efectul limfokariorexic al iradierilor poate să intervină într-un fel și în reglarea fiziologică. Importanța mecanismului de acțiune a schimbului reversibil cortizon-cortizol, în funcție de tipul celular, poate să explice o serie de aspecte întîlnite în terapia cu cortizon, și anume sensibilitatea și rezistența care apar variabile în cursul unui tratament.

Scanned with OKEN Scanner

Efectul corticoizilor asupra fenomenelor de reacţie imună a fost mult studiat în ultimii ani. Sînt cunoscute efectele inhibitoare în anumite situaţii asupra secreţiei de anticorpi şi în general asupra genezei globulinelor. Se cunosc de asemenea efectele asupra coloidopexiei şi fagocitozei. Colina şi Vitamina B_{12} ar preveni acţiunea inhibitoare a cortizonului şi ACTH asupra fenomenelor de imunitate [134].

Timusul a fost considerat de mult timp ca organ limfatic în perioada de creştere, apoi ca organ cu unele funcţii endocrine. Prin cercetările din ultimii 10 ani, timusul este considerat ca organul cel mai important în funcţiile generale de diferenţiere şi proliferare a S.R.E. şi ale organelor limfatice în special. Plecîndu-se de la unele particularităţi clinice şi biologice ale tumorilor timice, cu manifestări de anemie aplastică şi de boală autoimună ca *myasthenia gravis*, s-au reluat cercetările experimentale pe scară largă asupra funcţiilor fiziologice ale timusului [11, 187, 189, 190, 191, 195, 198]. Cunoştinţele actuale sînt în continuă evoluţie, aşa încît, deşi există unele fapte pozitive, concluziile trebuie trase cu multă prudenţă.

Studiile de infrastructură asupra celulelor timice limfoide, a celulelor epiteliale şi reticulare, precum şi asupra vascularizaţiei şi capilarizării medulare şi corticale au dovedit funcţia de barieră a structurilor vasculare. Această barieră vasculară explică faptul că în timus nu pătrund antigenele din circulaţie şi de aceea nu ar exista un răspuns imun în timus. S-a dovedit însă că această barieră nu este absolută şi că antigenele pot pătrunde şi prin aceasta, putînd să apară plasmocite în structura celulară a timusului. Relaţia fiziologică cu limfopoieza a fost stabilită pe baza experimentelor de timectomie şi de grefă la animalele tinere, care au dus la următoarele concluzii:

Timectomia diminuă limfocitoza, scăzînd limfocitele circulante şi pe cele din organele limfoide; concomitent, scade capacitatea de reacţie imună, animalul timectomizat fiind incapabil să mai reacţioneze faţă de antigenele străine, prin formarea de anticorpi şi prin apariţia de plasmocite. Grefele de timus au arătat posibilitatea refacerii limfocitozei şi reapariţiei capacităţii imune reactive, celulare şi umorale. Experienţele fiind efectuate la animale tinere au fost interpretate în sensul că limfocitele timice (timocitele), proliferînd în grefa de timus, trec în circulaţie şi reglează ţesuturile limfoide. Interpretarea aceasta este simplistă şi a fost respinsă chiar de către autori mai vechi în primele discuţii asupra limfocitopoiezei [42]. Urmărindu-se evoluţia grefelor, s-a văzut că limfocitele timice dispar într-adevăr; organul grefat îşi menţine celularitatea prin invazia limfocitelor primitorului care şi-a refăcut limfopoieza. Ceea ce persistă din timusul grefat este reţeaua reticulo-epitelială. Acest fapt a fost dovedit prin grefa de ţesut timic în camera de microdifuziune, prin

Scanned with OKEN Scanner

care s-au reuşit să se refacă limfocitopoieza şi competenţa imună la animalul timectomizat, ca şi prin grefa totală de timus.

Experienţele acestea au dus la presupunerea, apoi la izolarea unui factor stimulator al limfopoiezei secretat de timus. În culturile *in vitro* de ţesut timic s-a pus în evidenţă secreţia acestui factor [190, 191, 192]; el se găseşte normal şi în plasmă şi dispare după timectomie, reapărînd după grefa de timus. Este crescut la animalele cu stimularea limfocitozei, ca în leucozele limfatice. Factorul a fost denumit de unii autori L.S.F. (*Lymphocytic stimulator factor* = factorul stimulator al limfopoiezei), iar de alţii [196, 197] C.I.F. (*the competence inducing factor* = factorul inductor de competenţă, în sens de competenţă imunologică). S-a arătat apoi că timusul, prin această capacitate de inducţie a imunităţii [181], reglează şi reacţiile celulare antigrefă, precum şi reacţiile imune anticarcinogenetice. Astfel suşa de şoareci C57BL, normal rezistentă la virusul oncogenic de polioma, devine sensibilă dacă se face timectomia după naştere; de asemenea, animalul nu elimină grefa alogenică de ţesut normal sau de ţesut neoplazic. Interesul acestui fapt a dus la *atribuirea unui rol important ţesutului timic în reacţiile antioncogenice.* S.R.E., prin limfocitele imunologic competente, recunoaşte apariţia în organism a unor celule cu structură antigenică străină, aşa cum se consideră că se întîmplă cu celulele normale după transformare malignă. Capacitatea de a recunoaşte o structură celulară antigenică străină, funcţie generală a S.R.E., pare să fie determinată deci tot de funcţiile aparatului reticuloepitelial al timusului.

Unele constatări strecoară însă îndoieli asupra funcţiei timusului ca organ reglator al imunităţii. Foarte recent, Azar şi colab. [12], urmărind reacţia imună celulară, cu apariţie de plasmocite, şi cea umorală, cu apariţie de anticorpi γ-globulinici specifici la animalele stimulate cu antigenele bacteriene după timectomie, aduc unele observaţii noi. Ei nu remarcă o agammaglobulinemie totală şi nici măcar o hipogammaglobulinemie marcată. Pe curbe imuno-electroforetice găsesc unele scăderi ale aşa-ziselor γ-globuline imune, care sînt însă puţin cunoscute la şobolanul normal ca animal de experienţă. În reacţiile celulare, după stimularea antigenică, autorii găsesc de asemenea şi plasmocite.

Din toate aceste fapte se pot trage următoarele concluzii rezumative asupra funcţiei reglatoare a timusului:

1. Prin structura sa mixtă, epitelială, reticulară şi limfatică, timusul este un organ limfatic, în perioada de dezvoltare, şi un organ stimulator al limfopoiezei şi imunităţii, pentru toate vîrstele.

2. Limfocitele timusului — timocitele — au capacitate imună completă, trec în circulaţie şi se pot diferenţia ca imunocite, în funcţie de antigenul stimulator.

3. Timusul generează celule imunologic competente, însă nu prin stimulare antigenică dinafară, ci ca o funcţie a sa proprie, legată de histogeneza celulelor reticulo-epiteliale.

4. Timusul secretă un factor stimulator al limfocitelor, dar este în acelaşi timp un organ inductor al capacităţii imune pentru ţesuturile reticulo-endoteliale; aceasta s-ar putea exercita tot prin factorul stimulator al limfopoiezei.

5. Factorul stimulator asigură capacitatea proliferativă şi de diferenţiere a sistemului reticulo-endotelial spre limfopoieză şi induce transformarea noilor celule în celule imunologic competente sub acţiunea specifică a antigenului.

6. Factorul stimulator induce de asemenea capacitatea reactivă imună faţă de celulele homo- şi heterografelor, determinînd selectarea liniilor celulare care asigură procesele de histocompatibilitate. Capacitatea reactivă a S.R.E. faţă de deviaţia malignă este de asemenea indusă tot prin factorul stimulator timic.

7. Contradicţiile evidenţiate de unele cercetări care au dovedit că unele specii animale îşi păstrează capacitatea imună şi după timectomie s-ar explica prin faptul că la aceste animale există un ţesut timic aberant; se presupune, de asemenea, existenţa unor anumite locuri din ţesutul limfoid unde este posibilă inducţia de celule imunologic competente fără intervenţia timusului. La iepuri, acest sediu ar putea să fie apendicele [5].

BIBLIOGRAFIE

1. ACKERMAN, G. A. — În: The lymphocyte and lymphocytic tissue, ed. de Rebuck, J. W., Ed. P. H. Hoeber Inc., New York, 1960, p. 28.
2. ACKERMAN, G. A. — *Ann. N. Y. Acad. Sci.*, 1964, vol. 113, p. 537.
3. ACKERMAN, G. A., KNOUFF, R. A., HOSTER, H. A. — *J. nat. Cancer Inst.*, 1951, vol. 12, p. 465.
4. ANFINSEN, CH. B. — În: The molecular basis of evolution, Ed. John Miley, New York, 1960.
5. ARCHER, O. — *Nature (Lond.)*, 1963, vol. 200, p. 337.
6. ARVY, L. — *C. R. Acad. Sci. (Paris)*, 1958, vol. 246, p. 1 933.
7. ASBOE-HANSEN, G. — *Bull. Hist. Appl.*, 1950, vol. 27, p. 5.
8. ASCHOFF, L. — *Ergebn. inn. Med.*, 1924, vol. 26, p. 1.
9. ASCHOFF, L., KIYONO, K. — *Folia haemat. (Frankfurt)*, 1913, vol. 15, p. 383.
10. ASTALDI, G., RONDANELLI, E. G., BERNARDELLI, E. — *Haematologica*, 1954, vol. 38, p. 967.
11. AUERBACH, A. — *J. nat. Cancer Inst.*, 1963, vol. 11, p. 23.
12. AZAR, H. A., WILLIAMS, JULIA, KIYOSHI, TAKATSUKI — În: The Thymus, ed. de Deffendi, V. şi Metcalf, Donald, The Wistar Institute Press, Philadelphia, 1964, p. 75.
13. BARTFELD, H. — *Lancet*, 1964, vol. 2, p. 767.
14. BASSERGA, A. — În: Tratatto italiano di medicina interna, vol. III, ed. de P. Introzzi şi Abruzzini, Ed. Roma, Roma, 1961, p. 2 015.

Scanned with OKEN Scanner

232. RONDANELLI, E. G., STROSSELI, E., GORINI, P. — *Z. Zellforsch.*, 1958, vol. 48, p. 391.
233. ROSE, N. R., BROWN, R. C. — *Fed. Proc.*, 1962, vol. 21, p. 44.
234. ROSE, N. R., KITE, J. H., DOEBBLER, T. K. — Mechanism of cell and tissue damage produced by immune reactions, ed. de Grabar, P. şi Miescher, P., Bâle, Schwabe, 1962, p. 161.
235. ROSE, N. R., WITEBSKY, E. — *J. Immunol.*, 1955, vol. 75, p. 282.
236. SABRAZÈS, J., LAFON, C. — *C. R. Soc. Biol. (Paris)*, 1907, vol. 63, p. 715.
237. SACCHETTI, C. — *Haematologica*, 1951, vol. 35, p. 13.
238. SALVIN, S. B., SMITH, R. F. — *J. Immunol.*, 1960, vol. 84, p. 449.
239. SEKI, M. — *Z. Zellforsch.*, 1935, vol. 23, p. 314.
240. SHIELDS, J. W. — *Blood*, 1961, vol. 17, p. 235.
241. SIERACKI, J. C., REBUCK, J. W. — The lymphocyte and lymphocytic tissue, ed. de Rebuck, J. W., Hoeber, P. B., New York, 1960, p. 71.
242. SIMONSEN, M. — *Symp. Immunol. Pathol.*, 1961, p. 233.
243. SIMONSEN, M., JENSEN, E. — Biological problems of grafting, Ed. Blackwall, Oxford, 1954, p. 214.
244. SINKOVICS, J. G. — *Tex. Rep. Biol. Med.*, 1965, vol. 23, p. 94.
245. SOUTHAM, C. M. — *Cancer Res.*, 1961, vol. 21, p. 1 302.
246. SNELL, J. F. — *Ann. N. Y. Acad. Sci.*, 1960, vol. 88, p. 56.
247. STOICA, GH. — *Med. interna (Buc.)*, 1964, vol. 16, p. 1 417.
248. SUNDBERG, R. D. — *J. lab. Clin. Med.*, 1947, vol. 32, p. 777.
249. SUNDBERG, R. D. — *Ann. N. Y. Acad. Sci.*, 1955, vol. 59, p. 671.
250. SUNDBERG, R. D. — în: The lymphocyte and lymphocytic tissue, ed. de Rebuck, J. W., Ed. Hoeber-Harper, New York, 1960, p. 1.
251. SWARZ, M. N., TRAUTNER, T., KORNBERG, A. — *J. biol. Chem.*, 1962, vol. 237, p. 1 962.
252. TAKEUCHI, T. — *J. Histochem. Cytochem.*, 1958, vol. 6, p. 208 .
253. THIERY, J. P. — *Rev. franç. Étud. clin. biol.*, 1959, vol. 4, p. 601.
254. THOMAS, L. — Physiopathology of the R.E.S., A Symposium ed. de Halpern B. N., Ed. Masson Et Cie, Paris, 1957, p. 227.
255. THOMAS, L. — *Ann. Rev. Physiol.*, 1954, vol. 16, p. 467.
256. THORBECKE, G. J — *Ann. N. Y. Acad. Sci.*, 1959, vol. 78, p. 237.
257. THORBECKE, G. J. — *J. exp. Med.*, 1960, vol. 112, p. 278.
258. TOMASI, T. B. Jr. — *Blood*, 1965, vol. 25, p. 382.
259. TORRE, L. M. LEIKEN, L. S. — *Amer. J. clin. Path.*, 1959, vol. 32, p. 335.
260. TROWELL, O. A. — *Int. Rev. Cytol.*, 1958, vol. 7, p. 235.
261. TROWELL, O. A. — *Ann. N. Y. Acad. Sci.*, 1958, vol. 73, p. 105.
262. TSCHASCHIN, S. — *Folia haemat. (Lpz.)*, 1913, vol. 17, p. 317.
263. ULRICH, F. — citat de Hyman Ch., *Ann. N. Y. Acad. Sci.*, 1960, vol. 88, p. 232.
264. VAN den BERGHE, L. — *Sang.*, 1947, vol. 18, p. 304.
265. VANNOTTI, A. — Physiopathology of the R.E.S., A Symposium, ed. de Halpern, B. N., Ed. Masson et Cie, Paris, 1957, p. 173.
266. VAUGHAM, R. B. — *Brit. J. exp. Pathol.*, 1965, vol. 46, p. 71.
267. VELICAN, C. — *Stud. Cercet. Med. intern.*, 1965, vol. 6, p. 1 231.
268. VELICAN, C., VELICAN, D. — *Folia Histochem. Cytochem.*, 1963, vol. 1, p. 433.
269. VELLIOS, F. J. B., SHUMACHER, H. — *Amer. J. Path.*, 1958, vol. 34, p. 1 149.
270. VIERLING, A. — *Z. Anat. Entwickl.-Gesch.*, 1926, vol. 81, p. 448.
271. VOLKMAN, A., GOWANS, L. J. — *Brit. J. exp. Path.*, 1965, vol. 46, p. 50.
272. WACHSTEIN, M. — *Ann. N. Y. Acad. Sci.*, 1965, vol. 59, p. 1 052.
273. WAKSMAN, B. N. — *J. Allergy*, 1960, vol. 31, p. 469.
274. WEISS, L. — *Ann. N. Y. Acad. Sci.*, 1958, vol. 73, p. 131.

Scanned with OKEN Scanner

PARTEA
a II-a

PATOLOGIE CLINICĂ

Scanned with OKEN Scanner

CAPITOLUL

4

CRITERII DE CLASIFICARE A BOLILOR SISTEMULUI RETICULO-ENDOTELIAL

Lucrările lui Aschoff asupra histofiziologiei S.R.E. au impus o orientare nouă în patologia clinică a acestui sistem mezenchimal. Afecţiuni ca boala Hodgkin, mielomul Kahler, sarcomul Ewing, sarcomul Kundrat fuseseră descrise ca boli independente şi abia apoi au fost incluse în cadrul patologiei S.R.E. Primele clasificări, bazate pe structura celulară a sistemului, apar în jurul anului 1930. Criteriile de orientare în acea perioadă erau fie clinice, în funcţie de localizare şi extindere, fie morfologice, în funcţie de tipul celular afectat. Încă foarte de vreme, clasificările au avut în vedere distincţia dintre *formele maligne,* ca proliferări sarcomatoase, şi *formele benigne,* ca proliferări reactive inflamatorii, infecţioase, alergice sau legate de tulburările metabolice de tezaurizare a anumitor substanţe. Clasificările cuprindeau cu precădere formele tumorale, distincte de leucoze.

Astfel, clasificarea lui Epstein (1925) apare destul de cuprinzătoare şi de clară, distingînd natura fiecărei grupe:

1. Histiomonocitozele de încărcare
2. Histiomonocitozele inflamatorii proliferative
3. Histiomonocitozele hiperplastice
4. Histiomonocitozele displazice.

Clasificarea lui Ühlinger (1930) are cam aceeaşi orientare; prin termenul de reticuloze autorul desemnează reticulozele cu încărcare lipidică, reticulozele infecţioase reactive, reticulozele hiperplazice pure şi reticulozele displazice.

Între anii 1930 şi 1940, patologia S.R.E. este considerată ca patologia unui sistem unitar, cu o capacitate funcţională variată care poate genera sindroame patologice complexe şi forme de trecere. Între 1940 şi 1955, perioada cea mai bogată din punctul de vedere al cercetărilor de patologie, se precizează sindroamele mari cu caractere distincte morfologice, clinice şi umorale [138].

Scanned with OKEN Scanner

În perioada de după 1955 se adîncesc cunoştinţele de structură şi fiziologie celulară prin metode de microscopie electronică, histochimie şi analize imunochimice ale proteinelor plasmatice patologice.

Studiile asupra proteinogenezei patologice, expresie a patologiei S.R.E., au precizat relaţiile dintre tulburările de morfogeneză şi cele de proteinogeneză [124, 152] şi au făcut posibile clasificările raportate la tipul de tulburare a proteinogenezei. S-au creat termeni noi, ca cel de gamopatii mono- şi policlonale [114, 115]; recent, Franklin [68] şi Osserman [115], considerînd numai alterarea structurii lanţurilor polipeptidice a globulinelor, creează entităţi nosologice noi ca boala „lanţurilor uşoare" şi boala „lanţurilor grele".

Înmulţirea mijloacelor de explorare, cu creşterea posibilităţilor de precizare a condiţiilor etiopatogenice, a dus la clasificări noi, care nu totdeauna au uşurat orientarea clinicianului.

Chiar în cele mai recente clasificări — punctul de vedere variind de la o clasificare la alta — se observă în unele grupe predominanţa criteriului morfologic, în altele, a celui etiopatogenic etc. Astfel în clasificarea lui Basserga [6], care apare destul de completă şi a fost împrumutată de Pitaluga în Spania, de Jaffe în America, există asemenea neconsecvenţe. Ea cuprinde 4 grupe de hiperplazii: 1) secundare; 2) sistemice primitive; 3) reticulare în sens restrîns; 4) de acumulare.

Dintre clasificările clasice menţionăm pe aceea a lui Rüttner [137, 138], bazată pe criterii clinico-morfologice de localizare şi extensie, pe cea a lui Marshall [105], în forme hiperplazice şi neoplazice, a lui Cazal [31], cu referire mai mult la formele sanguine, a lui Israeli [86] — folosită mai mult de anglo-saxoni şi bazată pe criterii clinice; de asemenea, pe cea a lui Dreyfuss [51], după criterii hematologice, a lui Gall şi Mallory [69], a lui Roulet [132].

Dintre clasificările actuale, multe se bazează pe criterii clinice şi morfologice, cele mai multe avînd la bază concepţia cuprinzătoare asupra S.R.E. şi a relaţiilor sale cu hemopoieza. Amintim clasificarea lui Alexeev, care include între reticuloze şi leucozele; clasificarea lui Custer [37] o considerăm exagerat de largă, întrucît include între bolile maligne ale S.R.E., alături de formele bine determinate, ca boala Hodgkin, limforeticulosarcomul, şi afecţiunile mieloproliferative ca leucoza mieloică, eritromieloza, trombocitemia leucemică. Clasificarea lui Rebuck este destul de judicioasă, formele patologice fiind legate de tipul celular degenerat în cadrul S.R.E., conceput unitar şi dinamic. În clasificarea sa, Dameshek [40] distinge afecţiunile mieloproliferative de cele limfoproliferative, unde sînt incluse reticulozele maligne clasice, alături de afecţiunile ţesutului limfatic şi plasmocitar.

*

Urmărind în decurs de mai mulţi ani un mare număr de cazuri în Institutul de medicină internă al Academiei Republicii Socialiste România, am căutat să elaborăm o clasificare cît mai simplă, ţinînd însă seama de parametrii biologici principali, care definesc fiecare formă. Avînd în vedere concepţia dinamică a structurii S.R.E. (fig. 3), considerăm criteriile morfologice de clasificare de o importanţă deosebită, dar cu o anumită limită. Evoluţia cazurilor noastre, cu schimbarea tabloului clinic şi biologic, ca răspuns la anumite tratamente, ne-a făcut să ne revizuim unele interpretări; unele cazuri care păreau că aparţin unui anumit grup au fost trecute într-un alt grup. Materialul nostru cuprinde evoluţia completă a 720 de cazuri de reticuloze maligne de toate tipurile, între care

Scanned with OKEN Scanner

sînt incluse şi un număr de 293 de leucoze. Între acestea există forme clinice cu simptome şi evoluţie bine conturate şi care răspund la anumite tratamente. Astfel sînt cazurile de boală Hodgkin, limfosarcom, reticulosarcom, mielom plasmocitar etc.

Problema care ne-a preocupat în special a fost aceea de a diferenţia, în cadrul reticulozelor, formele maligne de cele hiperplazice reactive. Acesta este primul criteriu al oricărei clasificări care ajută pe clinician să-şi poată lua răspunderea clasării unui caz într-o grupă malignă sau într-una reactivă benignă. Al doilea criteriu constă în raportarea fiecărei forme de boală sau sindrom la un anumit tip celular; avînd în vedere posibilitatea de trecere a unor tipuri celulare într-altele, al treilea criteriu a fost acela al precizării formelor de trecere între diversele grupe celulare pentru afecţiuni de aceeaşi natură: reticulo-limfosarcom, forme de reticuloză histiomonocitară etc. Conform unei anumite ipoteze patogenice de transformare a reticulozelor reactive în reticuloze maligne, am introdus grupa formelor de trecere între acestea. Aşa sînt reticulo-plasmocitozele reactive, care pot trece în reticulo-plasmocitoze maligne.

Tabelul IV

Clasarea cazurilor de reticuloze maligne din statistica Institutului de medicină internă pînă la data de 1.IX.1965

Boala	Numărul de cazuri
Leucoze acute	135
Limfadenoze cronice	158
Reticuloze maligne	48
Plasmocitoame	28
Boală Hodgkin	260
Limforeticulosarcoame	108
Limfom giganto-folicular	7
Boală Waldenström	6
Total	720

Din punctul de vedere al relaţiilor cu leucemiile, cu sau fără descărcare periferică de celule specifice, şi din punctul de vedere al localizării şi extensiei, am precizat aceste posibilităţi la fiecare grupă. Criteriile strict umorale legate de un anumit tip de alterare a proteinogenezei sau imunogenezei nu credem că pot constitui elemente de clasificare; acestea pot fi asemănătoare pentru grupe diferite sau, dimpotrivă, pot fi diferite pentru aceeaşi grupă. Excepţie fac plasmocitoamele care se pot clasa după tulburarea de globulinogeneză.

În capitolul de etiopatogenie şi de fiziopatologie vom prezenta mai pe larg criteriile sistematizării noastre. Nu avem însă intenţia de a propune o clasificare nouă, ci numai de a face o sistematizare a grupelor de reticuloze întîlnite de noi şi a arăta legătura dintre ele. Această legătură explică conturarea clinică şi biologică, caracteristica fiecăreia, precum şi unitatea lor. Sistemul de încadrare se bazează pe despărţirea în trei grupe mari, caracterizate prin proliferarea celulară a tipului de celule interesat.

Scanned with OKEN Scanner

Tabelul V

Schema generală a clasificării reticulozelor în funcţie de mecanismul de îmbolnăvire şi de răspunsul proliferativ predominant al tipului celular

A. *Reticuloze prin proliferare reactivă de origine inflamatoare infecto-alergică*

Subgrupa de reticuloze reactive	Etiopatogenia sigură sau bănuită	Forma etiopatogenică	Reacţia în sîngele periferic
1. Reticuloze secundare infecţiilor cu agenţi cunoscuţi	a) Infecţii virotice (acute)	Mononucleoză infecţioasă	Specifică
		Limfocitoză acută	Specifică
		Reacţii în virozele eruptive	Reacţia limfocitară variabilă
		În parotidita epidemică	
		Hepatită acută virală	
Sistem celular predominant: celule reticulo-limfatice şi histiocitare cu forme de trecere: limfocite-histiocite-monocite-plasmocite	b) Infecţii microbiene şi parazitare (cronice sau subacute)	În endocardita lentă	Reacţia reticulo-limfo-monocitară variabilă
		În bruceloză	
		În tuberculoza limforeticulară	
		În lues	
		În malarie	
		În leismanioze	
		În histoplasmoze	
		În toxoplasmoze	
2. Reticuloze secundare stărilor imune sau autoimune de cauză cunoscută sau necunoscută	a) Infecţii cronice latente	Cu stafilococ	
		Cu streptococ	
		Cu B.K.	
		Cu brucelă	
		Granulom alergic eozinofil	
		Sechele de endocardită	
	b) Stări alergice cu alergene variabile	Chimicale	
		Medicamente	
		Polenuri	
		Ricin etc.	
	c) Boli autoimune Colagenoze	L.E.D.	
		P.C.E.	
		Periarterită nodoasă	
		Granulom Wegener	
		Sindrom Felty sau sindrom Chauffard	
		Sindrom Waldenström secundar	

Scanned with OKEN Scanner

B. *Reticuloze proliferative, metaplazice şi anaplazice maligne*

Celule de origine metaplaziată	Forme de reticuloză	Reacţia în sîngele periferic
1. Celulă reticulo-blastică-„matcă"	a) Reticulo-sarcom	În genere absentă
	b) Reticulo-blastosarcom	Reacţie cu celule reticulare sarcomatoase
	c) Endoteliosarcom	Reacţie cu celule reticulare sarcomatoase
	d) Mieloblastosarcom (tumoare Ewing)	Reacţie cu celule reticulare sarcomatoase
	e) Reticuloză malignă histiomonocitară (boala Abt-Letterer-Siwe)	Descărcare leucemică cu: monocite, histiocite, celule reticulare nediferenţiate
2. Limfocit şi limfoblast	a) Limfoblastom Brill-Symmers	În genere absentă
	b) Limfosarcom cu: celule mici celule medii celule mari	În genere absentă
	c) Limfadenoză aleucemică	Cu perioade leucemice şi aleucemice
3. Plasmocit	Plasmocitom { localizat / difuz	Forme de leucoză cu plasmocite

C. *Reticuloze de încărcare*

Modificări celulare specifice	Forme de reticuloză	Reacţia în sîngele periferic
1. Celule reticulo-endoteliale cu încărcare de cerebrozide	Boală Gaucher	Normală
2. Celule reticulo-endoteliale cu încărcare de fosfatide	Boală Nieman-Pick	Citopenie prin hipersplenism sau prin aplazie medulară
3. Celule reticulo-endoteliale cu încărcare de colesterol	Boală Christian-Schüler	Idem; uneori, eozinofilie

D. *Reticuloze — forme de trecere între grupele A şi B*

Leziune specifică	Forme de reticuloză	Reacţia în sîngele periferic
1. Reacţie inflamatoare alergică + celule Paltauf-Sternberg	Boală Hodgkin	Leucocitoză variabilă Limfopenie Eozinofilie
2. Granulom sarcoid + celule gigante	Sarcoidoză Besnier-Boeck-Schaumann	Necaracteristic
3. Hiperplazie de foliculi limfatici	Sindrom Bryll-Symmers	Necaracteristic
4. Infiltrate cu caractere metaplazice limfoplasmocitare	Sindrom Waldenström	În genere descărcare moderată limfoplasmocitară
5. Infiltraţie mononucleară cu predominanţă plasmocitară	Plasmocitoze reactive	Variaţie puţin caracteristică, uneori descărcări limfoplasmocitare
6. Metaplazie mastocitară cu încărcare de substanţe heparinoide	Mastocitoză difuză	Uneori descărcări sub formă de leucoză cu mastocite

Scanned with OKEN Scanner

Distincţia fiecărei grupe este determinată de cele trei mari mecanisme care se întîlnesc în general în patologie: 1) mecanisme patogenice inflamator-alergice; 2) mecanisme patogenice de malignizare; 3) mecanisme patogenice prin tulburări metabolice cu tezaurizare celulară. Aceste mecanisme pot produce leziuni diferite în organismul uman sau animal, ca şi în culturi de ţesuturi. Răspunsul specific comun din partea S.R.E. faţă de unul din aceste trei mecanisme, în sensul de a genera o formă sau alta de reticuloză, este proliferarea celulară. Factorii etiologici bănuiţi că ar determina un mecanism sau altul vor fi discutaţi în capitolele următoare.

Materialul nostru cazuistic a fost clasat în cadrul formelor maligne. În celelalte grupe, determinate tot pe baza observaţiilor proprii, nu am inclus o cazuistică pe bază statistică, urmînd a face exemplificări pentru formele principale din aceste grupe.

Terminologia de reticuloză folosită în sistematizarea noastră o considerăm ca cea mai potrivită. Termenul nu acoperă conţinutul patogenic al fiecărei forme, într-o grupă predominînd forme de inflamaţie, în celelalte două procesele degenerative maligne sau dismetabolice. Poate că termenul de reticulopatii ar fi mai corespunzător, dar cel de reticuloze este mai cunoscut şi de mai largă circulaţie; am renunţat de asemenea şi la cel de retotelioze, folosit numai de un autor german. Folosirea termenului de reticuloză, la care se adaugă un adjectiv exprimînd mecanismul care determină proliferarea şi delimitează o grupă, o considerăm ca cea mai adecvată, atît pentru nevoile clinice practice, cît şi pentru orientările în cercetare.

Scanned with OKEN Scanner

CAPITOLUL

5

ETIOLOGIA ŞI PATOGENIA RETICULOZELOR

Formele de reticuloză din grupa A sînt determinate de factori etiologici în genere cunoscuţi: infecţii microbiene, virale, stări imuno-alergice prin antigene variate etc. Grupa C nu ridică o problemă de etiologie generală, mecanismul său patogenic fiind legat de o dereglare specială în metabolismul lipidic, conexată cu unele dereglări metabolice ale celulelor histiocitare şi reticulare; aceste dereglări cresc capacitatea de înmagazinare ireversibilă a lipidelor din circulaţie.

Problema cea mai actuală o constituie etiologia şi patogenia reticulozelor maligne. Experienţa noastră ne-a arătat importanţa modului de acţiune a anumitor factori etiologici infecţioşi sau alergo-imuni care condiţionează apariţia unor forme de graniţă între reticulozele reactive şi cele maligne. Sub impulsul permanent proliferativ asupra celulelor, printr-un factor alergic cunoscut, se poate produce o transformare treptată sau rapidă într-o proliferare malignă. Ipoteza noastră, bazată pe un bogat material clinic şi morfologic, urmărit mai mulţi ani, a fost expusă în cîteva lucrări anterioare [12, 14, 71, 99]. Cercetări experimentale întreprinse în ultimii 5 ani confirmă ipotezele noastre formulate pe baza observaţiilor clinice, morfologice şi umorale [58, 77].

Întrucît faptele adunate pînă în prezent privitoare la etiopatogenie nu permit o separare a factorilor etiologici de modul lor de acţiune, vom trata concomitent etiologia şi patogenia.

ETIOPATOGENIA RETICULOZELOR MALIGNE

Date de histopatogeneză. Transformarea celulelor reticulo-endoteliale normale în celule sarcomatoase maligne este o problemă generală de oncogeneză. Prin specificul său histogenetic, patogenia malignă a

Scanned with OKEN Scanner

S.R.E. are însă cîteva caractere particulare legate de dinamismul său celular, cu o capacitate continuă de transformare. S-au arătat caracterele structurale şi infrastructurale ale fiecărei grupe de celule şi legătura histogenetică ce le uneşte în cadrul proceselor de diferenţiere şi modulaţie. Interrelaţia dintre diversele grupe în cadrul fiecărui organ este determinată de un proces permanent de diviziune şi diferenţiere controlată. Patologia reactivă cu proliferări oricît de intense rămîne încă în cadrul diviziunii şi diferenţierii controlate. Patologia malignă este o patologie a diviziunii şi diferenţierii, care scapă sistemului homeostatic de control. Se poate conchide că patologia malignă a S.R.E. este o patologie a diferenţierii. Amintim că vorbim de diferenţiere în sensul pe care l-am stabilit în partea I, unde ea apare ca un fenomen dirijat de nevoile de adaptare şi care este permanent reversibil. *Incapacitatea de diferenţiere, ca necesitate de adaptare fiziologică, şi incapacitatea de „dediferenţiere" sînt fenomenele patologice care caracterizează transformarea într-o formă anumită de reticuloză malignă.* Celula nediferenţiată reticulară sau celula diferenţiată pînă la limfocit sau plasmocit, afectate de procesul malign, continuă să se multiplice necontrolat, încetînd să se mai diferenţieze în alte forme celulare, după cum încetează să se moduleze în forma din care a provenit.

Studiile de histogeneză, care au căutat să surprindă unele transformări caracteristice nu dau prea multe indicaţii [156]. Se cunosc caracterele morfologice considerate specific maligne pentru fiecare tip de reticuloză: ruperea echilibrului dintre citoplasmă şi nucleu, forme monstruoase ale nucleului, înmulţirea nucleolilor, creşterea volumului lor, apariţia de nuclei giganţi etc. Modificările histochimice studiate de numeroşi autori [1, 41, 108] nu arată particularităţi deosebite, deşi se ştie că fondul transformărilor de malignitate îl constituie alterarea structurală la nivel molecular. Mecanismul alterării moleculare nu imprimă alterări particulare de infrastructură.

Există creşteri în numărul şi volumul mitocondriilor şi al aparatului ergastoplasmic; toate aceste observaţii vorbesc de o activitate celulară legată de bogăţia de ADN şi ARN pusă în evidenţă prin microscopia optică şi cu fluorescenţă. Metoda de coloraţie cu acridin-oranj arată o mare bogăţie de acizi ribonucleici în nucleoli şi citoplasmă. Acestea nu sînt însă modificări caracteristice proceselor maligne, dovedind numai o stare de hiperfuncţie celulară. Studiile lui Bessis şi Policard asupra infrastructurii celulelor sanguine şi reticulare, începute din 1956, conchid asupra dificultăţilor de diferenţiere observate comparativ cu celulele normale în diferite stadii funcţionale. Descrierea făcută de Bessis [9] pentru limfocitele în transformare spre plasmocite secretorii de imunoglobuline (1961) se deosebeşte greu de cea făcută de acelaşi autor, precum şi de aceea a lui Policard [121] şi a lui Thiery [146] pentru celulele maligne.

Scanned with OKEN Scanner

Pot exista unele dificultăţi de distincţie pentru celulele considerate nediferenţiate faţă de celulele diferenţiate ca limfocite şi mieloblaşti, însă nu pentru stabilirea unor caractere maligne [9]. Modificările de infrastructură găsite în plasmocitul malign, cu mare dezvoltare a aparatului ergastoplasmic şi cu vacuole cu conţinut secretor, sînt de asemenea de natură mai mult cantitativă [121, 122, 123]. *Se poate spune însă că, uneori, modificarea malignă constă în accentuarea monstruoasă a unei funcţii ca aceea de proteinogeneză.* Fenomenul este valabil şi pentru alte celule reticulare sau limfatice care în deviaţia malignă ajung la produceri mari de globuline patologice; el poate să fie comparabil cu cel întîlnit la neoplaziile celulelor glandelor endocrine, unde tulburarea funcţională importantă este hipersecreţia unui anumit hormon. Din acest punct de vedere, unii autori înţeleg procesul de malignizare pentru celulele diferenţiate ale S.R.E. asemănător cu un proces de „simplificare" [9, 93] a funcţiilor sale, specific diferenţierii respective; sînt inhibate anumite funcţii care dirijează viaţa normală a celulei, după locul şi starea sa funcţională, şi sînt exagerate disarmonic altele.

Caracteristica patogenică de infrastructură, cea mai mult urmărită în prezent, constă în prezenţa de particule intracitoplasmatice considerate ca particule virale. Observate pentru prima dată de Dmochowski [44, 45, 46, 47, 48], apoi de Dalton [38], de Braunsteiner [21], aceste incluziuni au dat naştere la multe discuţii asupra naturii lor, deoarece s-au identificat ca particule virale în leucozele şi reticulozele animalelor [66, 76]. În studiul său foarte detaliat, Bessis [9] descrie particule în hemosarcoamele de la om, inclusiv în celula gigantă din boala Hodgkin. Ele apar ca incluziuni rotunde sau ovalare, cu dimensiuni între 1 şi 10 μ, se colorează bazofil la microscopul optic şi pot împinge nucleul. La microscopul electronic ele au structură omogenă sau eterogenă şi niciodată nu au apărut ca formaţiuni bine organizate, cu conţinut de particule virale evidente, cum s-a observat în leucoza experimentală. După Bessis, în celula Sternberg se pot remarca unele incluziuni cu totul asemănătoare celor găsite la animale. Cele care apar în plasmocitom pot să aibă o relaţie cu vacuolele de proteină secretată, cărora Paraskevas [106] şi Waldenström [152] le dau o anumită semnificaţie. Alterările cromozomiale considerate pînă acum caracteristice numai în unele hemopatii leucemice şi în special în leucoza mieloică cronică prin cromozul Ph nu s-au găsit şi în reticuloze. Nu se ştie de altfel dacă modificările cromozomiale sînt cauza sau consecinţa celorlalte alterări structurale şi biochimice din celula malignă leucemică.

Modificările de histogeneză structurală nu pot explica un anumit mecanism patogenic determinat de un anumit agent etiologic specific. Extinderea cercetărilor asupra identificării incluziunilor citoplasmatice ca

Scanned with OKEN Scanner

formaţiuni virale, cu rol etiologic precis, se explică tocmai prin această sărăcie de date pentru formularea unei anumite etiologii sau patogenii.

În momentul de faţă argumente pentru o anumită ipoteză în etiopatogenia reticulozelor maligne trebuie furnizate tot pe baza anumitor observaţii clinice, verificate însă prin cercetări experimentale care să dovedească reproducerea reticulozelor la animale. Este bine precizată boala experimentală la animal, însă reprodusă cu material patologic tot de la animalul cu îmbolnăvire spontană sau experimentală. Este însă puţin cunoscută şi cu rezultate incerte reproducerea bolii cu material patologic de la om. Reticuloza malignă a omului are de altfel unele caracteristici de evoluţie, precum şi unele condiţii de apariţie care rămîn specifice şi puţin comparabile cu boala experimentală.

Factori etiopatogenici generali. De-a lungul anilor, observaţia clinică statistică arată în toată lumea o frecvenţă crescută a cazurilor de reticuloză malignă, alături de o frecvenţă crescută a cazurilor atipice şi a formelor de trecere. Se pare, de asemenea, că există un număr mai mare de acutizări şi de cazuri cu evoluţie rapidă extensivă. Caracterul acutizant ia uneori aspecte leucemice cu descărcarea în periferie de celule sarcomatoase monstruoase, care indică o evoluţie rapidă şi gravă. Din acest punct de vedere, termenii de hematosarcom [106] sau hemosarcom, propuşi pentru aceste reticuloze maligne, pot să fie justificaţi. În ultimii 10—15 ani s-au prezentat numeroase cazuri [82, 136, 137]. În S.U.A., în 1949, mortalitatea prin limforeticuloze maligne era de 4 la 100 000 de locuitori; între 1920 şi 1950 mortalitatea prin boala Hodgkin a crescut de la 0,7 la 1,7 la 100 000 de locuitori [149, 150]. Numărul mare de cazuri studiat de noi în Institutul de medicină internă în perioada 1950—1965, nefiind urmărit cu date statistice sistematice, nu poate să exprime o creştere reală în ţara noastră în ultimii ani; aceasta cu atît mai mult, cu cît în institutul nostru se internează de preferinţă un număr mare de cazuri de reticuloze. Ceea ce observăm însă în statistica noastră este apariţia formelor de graniţă, greu încadrabile în formele clasice.

Indicii statistice de o oarecare importanţă patogenică au arătat frecvenţa crescută la vîrsta tînără şi medie, între 30 şi 50 de ani, şi o predominanţă destul de mare la copii şi adolescenţi. Există forme caracteristice copilului, ca reticuloza de tip Leterer-Siwe şi leucoza acută limfatică. În repartiţia pe sexe, aproape toate statisticile dovedesc frecvenţa mai mare la bărbaţi. Statistica pentru boala Hodgkin din monografia redactată de N. Gh. Lupu şi colab. [97] arată această frecvenţă, în raport cu vîrsta şi sexul.

Condiţiile biologice de repartizare pe vîrstă şi sex la om nu se cunosc. Cercetările experimentale recente ale lui Rudali şi colab. [134, 135], întreprinse pe suşe pure de şoareci, au arătat influenţa hormonilor sexuali asupra incidenţei hemoreticulozelor la animale. Unele observaţii mai vechi

Scanned with OKEN Scanner

arată însă că frecvența este mai mare la sexul feminin (63,3%) față de cel masculin (38%). Pe linia de șoareci F, Kirschbaum găsește incidență egală la ambele sexe. Din datele culese de Rudali se poate afirma că la anumite linii de șoareci, cu incidență spontană de peste 50%, leucoza apare ca hormonodependentă, așa cum apar unele cancere la om. Provocîndu-se leucoze prin iradiere la sușe spontan rezistente, se constată că incidența este hormonodependentă, fiind mai frecventă la sexul feminin. La femelele castrate incidența scade, iar la masculii tratați concomitent cu estrogeni crește evident, și anume de la 5,7 la 75%. Pe de altă parte, hormonii androgeni scad incidența crescută la femele. Datele experimentale conchid deci asupra influenței favorizante a hormonilor estrogeni și a influenței nefavorizante a hormonilor androgeni. Pentru alte tipuri de reticuloză hormonii estrogeni conferă însă o rezistență; astfel, plasmocitoza malignă provocată la anumite sușe de șoareci apare după castrarea femelelor [60, 61, 125].

Dintre hormonii corticoizi, s-a constatat o acțiune inhibantă a cortizonului asupra leucozei limfatice spontane, precum și o acțiune hipoplaziantă asupra sistemului limfatic și limfoamelor în general. Hormonii hipofizari nu au fost studiați suficient; se pare că ar exista o creștere a incidenței la unele sușe rezistente, după tratamentul combinat cu hormoni hipofizari și ovarieni sau cu hormoni hipofizari și ACTH.

Concluziile asupra acțiunii favorizante a hormonilor estrogeni se pot interpreta însă într-un sens mai larg. S-ar putea ca acești hormoni să influențeze într-un anumit mod constelația endocrină la anumite animale, iar modificarea acesteia să favorizeze incidența crescută. Concluziile trebuie să fie cu atît mai prudente, cu cît cercetările asupra influenței hormonilor pe leucozele constituite spontane sau grefate nu au dovedit nimic semnificativ, în afară de acțiunea trecătoare a cortizonului. În orice caz, dacă leucoza limfatică la unele sușe de șoareci apare hormonodependentă, nu există nici un indiciu că hemoreticulopatiile maligne la om ar putea să aibă o hormonodependență, cu toată incidența în general mai crescută la bărbați și la anumite vîrste. Nu există argumente de patogenie în acest sens care să poată orienta o anumită profilaxie sau terapie.

Factori etiologici determinanți. Dintre factorii etiologici direct incriminați, binecunoscută este acțiunea cancerigenă a iradiațiilor și a unor infecții, în special virotice.

Acțiunea cancerigenă a radiațiilor. În ultimii ani, un impresionant material experimental și clinic demonstrează acțiunea cancerigenă a radiațiilor asupra țesutului reticulo-limfo-hemopoietic. Există date statistice din domeniul bolilor profesionale la cei care lucrează în medii iradiate; există apoi ancheta făcută pe scară mondială asupra acțiunii leucemizante a iradiațiilor după exploziile de la Nagasaki și

Scanned with OKEN Scanner

Hiroshima. Se cunosc forme variate de hemoreticulopatii după aplicări prelungite de radiații terapeutice de toate felurile.

Asupra acțiunii mutante a radiațiilor discuțiile nu au tranșat însă vechea problemă a locului lor de acțiune în celulă. Prin efectul direct asupra nucleului cu fragmentări de cromozomi, cu aglomerări și picnoze ale maselor de cromatină, se susține că, interferînd anumite structuri ale acizilor nucleici, acțiunea ar fi asemănătoare cu aceea a substanțelor de tip alkilant. Există însă și date de morfologie și biochimie care arată leziuni pe organitele citoplasmei și în special pe mitocondrii. Modificarea relației dintre citoplasmă și nucleu, atît de importantă în fenomenele de diviziune și diferențiere în celulele S.R.E. și hemopoietice, este un fenomen care apare după iradiere și care pare să fie cel mai important în schimbarea biologiei celulare.

Se consideră că transformările profunde pe această cale sînt de tip mutațional. O mutație schimbă complet structura genetică a celulei respective, astfel încît sistemul normal de informație cu releurile nucleu-citoplasmă, ADN-ARN-proteine este alterat într-una din componentele sale. Fiziologia celulară, cu totul adaptativă în cadrul S.R.E., este fundamental schimbată și celula ia caracterele fixe ale celulei sarcomatoase. Se produce, cum s-a arătat mai sus, o suspendare ireversibilă a funcțiilor de diviziune controlată și de diferențiere, păstrîndu-se unele funcții simplificate care se pot hipertrofia, producînd tulburările cunoscute din reticuloze. În general, mutația somatică, consecință a iradierilor, se produce mai tîrziu, în perioada de refacere a sistemelor celulare sensibile — limfocitul, granulocitul, monocitul, celula hemocitoblastică. Afectarea sistemului de informație genetică se pare că se petrece la un nivel din filiația celulelor, adică în celula reticulară sau în limfoblast, mieloblast. După liza unor mase mari de celule, refacerea care se produce normal, cu un mare număr de mitoze, dă naștere la generații de celule tinere cu caractere hiperplaziante, aproape invadante.

Cercetări întreprinse și în laboratoarele Institutului de medicină internă [13] au arătat că în unele organe limfatice regenerarea se face cu celule mari, cu caracter de tinerețe și foarte adesea cu caractere de malignizare de tip sarcomatos sau leucemic (fig. 24). *Se presupune că printre aceste celule în hiperplazie există și celule mutante maligne.* Dacă procesul mutant nu cuprinde un număr prea mare de celule, prin acțiunea anticanceroasă a celulelor imunologic competente, celulele maligne pot fi lichidate. Această perioadă poate să fie însă mult timp latentă, pînă ce linia celulară malignă — clonul mutant — se impune. Sub influența lui Burnet s-a vorbit de o dezvoltare și predominanță a acestui clon, pe baza unei selecții între diverse linii celulare. În condițiile de postiradiere, la anumiți indivizi, și probabil sub influența altor cauze favorizante de mediu, clonul malign apare mai favorizat, se multiplică și înăbușă cele-

Scanned with OKEN Scanner

lalte clonuri de celule normale. Este posibil ca favorizarea să fie legată însă de intensitatea, redusă la un moment dat, a reacţiilor imune; scăderea lor s-ar datora tocmai afectării directe a S.R.E. prin iradiere, care scade capacitatea imună a organismului.

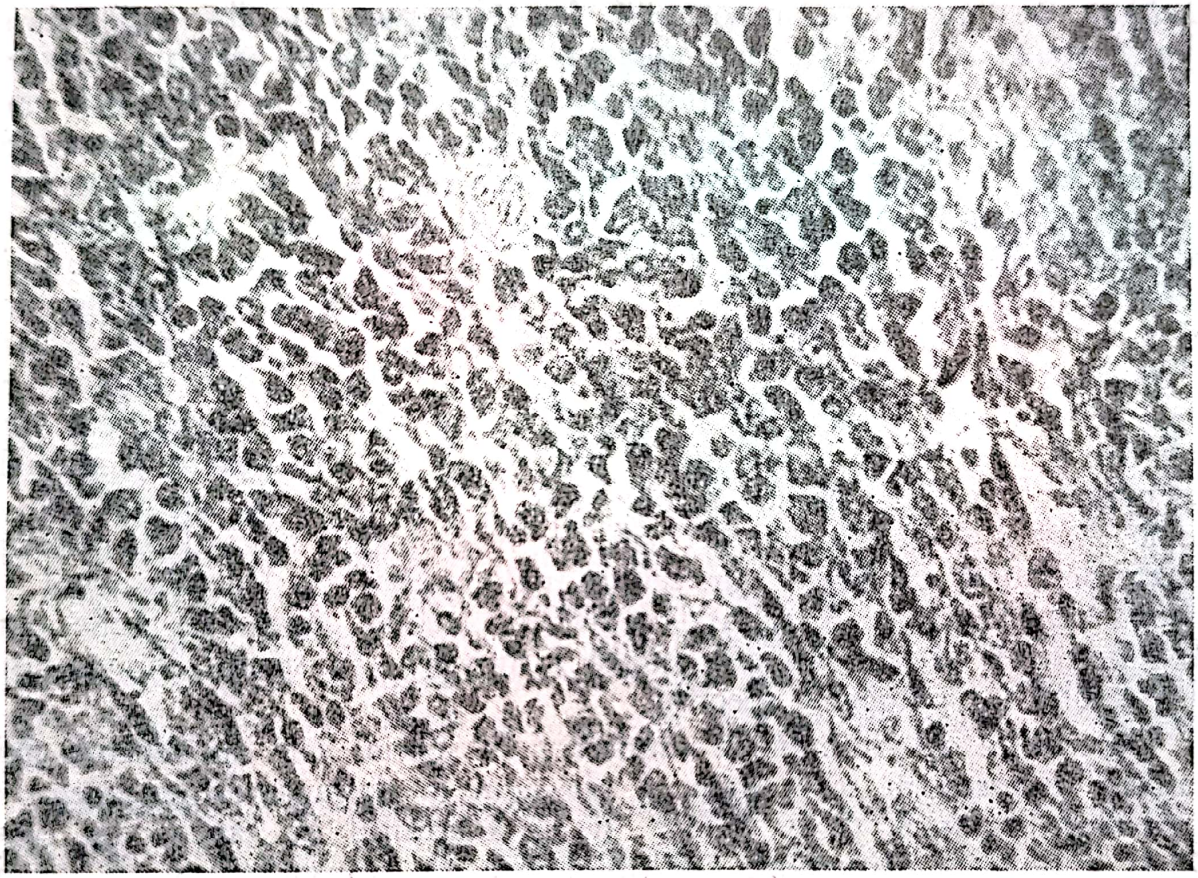

Fig. 24. — Ganglion de şoarece iradiat. În perioada de refacere structura ganglionară este modificată în sensul unei hiperplazii reticulo-limfocitare de tip sarcomatos (coloraţie hemalaun-eozină, × 200).

În observaţii pe un număr mare de cazuri de iradiere profesională sau terapeutică am remarcat că ecloziunea reticulară proliferativă malignă apare după o perioadă de hipoplazie medulară. Într-un caz internat de mai multe ori pentru hipoplazie medulară accentuată, a apărut, la ultima internare, o transformare în leucoză acută nediferenţiată, foarte malignă. Secţiunile în măduvă, splină şi ganglion au arătat că din celulele reticulare sau celulele tinere nediferenţiate, destul de rare, apăreau infiltrate extensive, însă izolate, de celule blastice maligne. Acest caz aduce un argument demonstrativ de histogeneză prin mutaţie malignă a clonului restant de celule nediferenţiate. În alte cazuri, perioada de latenţă, uneori de zeci de ani, se poate explica printr-o succesiune de transformări în anumite celule; aceste transformări pot să fie consecinţa unei suite de

Scanned with OKEN Scanner

mutații care la un moment dat creează susa malignă care se dezvoltă rapid. Fenomenul acesta de latență între perioada de iradiere și perioada manifestă de extensie malignă poate să aibă, așadar, explicații multiple, dintre care distingem acțiunea iradiantă mutantă în cele mai multe faze și jocul reacțiilor imune care pot inhiba mult timp extensia liniei celulare maligne. În prezent, o importanță deosebită pare să aibă însă relația dintre modificările aduse de iradiere și cele aduse prin anumite virusuri.

Teoria virotică. Etiologia reticulozelor și a leucozelor are acum aspecte noi, legate direct de modificarea proceselor normale de diferențiere, modificare ce determină transformarea malignă. Cunoștințele actuale în biologia virusurilor și în special în fenomenele de coabitare cu celulele-gazdă explică unele dintre aceste procese legate de patogenia hemoreticulozelor maligne. Nu există suficiente argumente epidemiologice, imunologice, structurale și infrastructurale pentru etiologia virotică a reticulozelor și hemoblastozelor la om. Acest lucru a fost discutat pe larg în capitolul de etiologie a bolii Hodgkin din monografia redactată sub conducerea lui N. Gh. Lupu [97]. Încercările de transmitere la animale de material acelular uman, făcute și la noi în țară de către Cajal și colab. [29, 30] și C. T. Nicolau și colab. [111, 112] — primii lucrînd pe material uman de boală Hodgkin, iar ceilalți pe material de leucoză acută — merită tot interesul. Rezultatele autorilor trebuie legate de noile date descoperite în ultimii doi ani asupra răspîndirii virusurilor în organism și a rolului lor patogenic specific.

Cercetările de virologie la animale și în special cele din leucoza animalelor au precizat rolul sigur al virusului în declanșarea leucozelor și tumorilor limfatice. Gross [74, 75, 76], de la Institutul de cancer din New York, a dovedit caracterele epidemiologice, de transmitere și de localizare, precum și cele morfologice ale virusului care determină leucoza limfatică și limfosarcoamele maligne la șoarece și șobolan. Prin treceri repetate de la un animal la altul, autorul a obținut virusuri „fixe" cu caractere patogenice stabile; ele reproduc reticuloze cu celule nediferențiate, mieloame, leucoză limfatică, reticulosarcoame sau chiar boala Hodgkin [63]. Virusul pare să fie același pentru toate formele, avînd caractere asemănătoare de infrastructură. El constă într-o particulă sferică de 100 mμ, cu 1—2 membrane externe, cu sau fără un nucleoid central, care are o anumită densitate electronică [48, 74, 76]. Într-o vacuolă din citoplasma celulelor leucemice se pot găsi mai multe particule.

Din aceste cercetări trebuie reținute cîteva fapte importante: 1) virusul se găsește în celule leucemice și tumorale, dar și în aproape toate organele ca rinichi, miocard, creier etc., în celule parenchimatoase, cît și interstițial; 2) virusul se transmite de la mamă la făt în perioada embrionară la șușele de animale sensibile, iar în anumite condiții și postembrionar, prin lapte; 3) nu se poate transmite în aceeași generație de la un animal

Scanned with OKEN Scanner

la altul decît într-o mică incidenţă şi numai la puii din aceiaşi părinţi şi crescuţi în aceeaşi cuşcă; 4) nu se transmite sub nici o formă la altă specie şi în nici un caz la om; 5) caracterele imunologice sînt variabile şi inconstante, întrucît este foarte puţin imunizant şi produce cu greu seruri specifice imune.

Etiologia virotică s-a mai putut demonstra apoi la cîini şi pisici [91]. La om, în afară de relatările morfologice amintite, s-a demonstrat etiologia virotică a tumorilor limfatice ale unor copii africani, aşa-zisele limfoame Burkitt [25, 62]. Boala se poate transmite la maimuţă, care face o leucemie virotică cu particule virale caracteristice.

Pentru toate formele de virus leucemic la animale s-a dovedit particularitatea importantă de a rămîne latent foarte mult timp; el se găseşte în această perioadă latentă în celulele animalului, fără a produce însă leziuni. În anumite condiţii, uneori după o perioadă foarte lungă, se multiplică rapid şi produce reticuloza sau leucemia. Recent, Rudali [135] a reprodus leucemia la suşe de animale tinere prin implantarea de organe purtătoare de virusuri leucemice în stare latentă de la animale vîrstnice aparent sănătoase. Autorul insistă asupra diferitelor posibilităţi de reactivare a virusurilor latente. Se cunosc în special efectele iradierilor, care pot constitui una din explicaţiile perioadei de latenţă. Acţiunea iradierii a fost variat interpretată: potenţare prin acţiune pe acizii nucleici; interferarea fenomenelor de imunitate care inhibă dezvoltarea virusului; intervenţia altui virus din afară sau a unei infecţii bacteriene cu ocazia iradierii [94, 102].

Fenomenele de latenţă, care sînt fapte sigur observate în virozele leucemogene la animale, au fost luate în discuţie de mai mult timp şi în leucozele şi în cancerele umane, în special de Zilber [159, 160]. Bazat pe observaţii clinice de evoluţie şi de epidemiologie, precum şi pe cercetări imunologice care arătau schimbarea structurii antigenice a celulelor maligne, autorul concepe existenţa infecţiilor latente care se pot transmite în linie descendentă ca şi în leucozele de la animale. Explicaţia incidenţei variate a fenomenelor de latenţă şi a dificultăţii de a stabili o epidemiologie directă şi sigură este dată acum de cunoştinţele asupra structurii speciale a virusurilor şi de modalitatea lor de coabitare în celulă şi în special de interferenţa cu aparatul genetic al acestora.

Studiile făcute pe virusuri neleucemice, ca virusul gripei şi al pneumoniei la iepure, au arătat că acestea au ca nucleu structural ADN, pe cînd cele leucemice ARN. Două fenomene fundamentale explică relaţia specială dintre virus şi celulă: structura morfologică a virusurilor şi anume *structura virusurilor defective*, descoperită de către Temin [143], Rubin şi Hanafusa [78] la virusul sarcomului Rous, şi *fenomenul de lizogenie*, descoperit la virusul fagic al bacilului coli.

Scanned with OKEN Scanner

S-a remarcat că anumiți fagi litici pentru *Esch. coli* [88, 89] o dată pătrunși în bacterie nu se multiplică și nu influențează aproape de loc viața celulei, aceasta se poate înmulți fără a-și schimba structura enzimatică și o dată cu ea se înmulțește și virusul fagic. Acesta rămîne astfel inactiv, intrînd într-o perioadă de latență care nu se resimte în viața celulei. Intervenția unui factor dinafară, considerat ca factor mutagen — cum sînt razele X sau ultraviolete, factorii chimici speciali — poate să modifice starea de latență și relația dintre virus și celula bacteriană. Virusul devine astfel activ și se poate înmulți pe socoteala celulei care poate să fie lizată, iar virusul eliberat are capacitatea de a infecta alte celule. *Fenomenul acesta de coabitare cu stare de latență și de revenire la viața activă se numește lizogenie. Virusul incapabil de a se divide în celulă este un virus incomplet ca structură și se numește virus defectiv.* El diferă de virusul obișnuit prin faptul că acesta posedă un nucleu central cu structură genetică de ARN și o anvelopă proteică învelită într-o membrană lipidică — capsida virusului. Pentru multiplicare, în celulă este nevoie de întreaga sa structură. Virusul de tip defectiv nu posedă capsida, ci numai nucleul central. În unele condiții, o dată pătruns în celulă, el își poate reconstitui ciclul de înmulțire, completîndu-și structura pe socoteala componentelor celulare. Este situația în care interferează structura antigenică și informația genetică a celulei care se modifică astfel și poate fi lizată prin înmulțirea virusului. De multe ori el rămîne însă în stare latentă în celulă, activîndu-se mai tîrziu prin fenomenul de lizogenie, determinat de factorii mutageni citați mai sus, așa cum se vede în fig. 25.

S-a constatat apoi că factorul mutagen, care transformă virusul defectiv în virus activ, poate să fie chiar un alt virus, așa-zisul virus „secundar" sau „ajutător" [101]. După pătrunderea acestuia în celulă, virusul defectiv latent își poate reface structura și potențialul de replicare. El modifică acum structura celulei și devine infectant. *Este un fenomen de transducție.*

Modelul fenomenului de lizogenie legat de existența fagilor defectivi a fost propus pentru explicația mecanismului carcinogenezei prin virus [85]. Ipoteza aceasta, bazată pe cercetări experimentale de virologie, se poate calca pe ipotezele deduse din observațiile pe bolnavi, la care se cunoaște o perioadă de latență și se bănuie existența unei infecții celulare de lungă coabitare. Celulele animale sau umane se pot infecta cu virusuri de tip defectiv care să rămînă mult timp în stare de latență, putîndu-se transmite o dată cu celulele și răspîndindu-se în organism. Se pot transmite apoi genetic prin embrion, așa cum s-a observat la animale și așa cum crede Zilber că se poate întîmpla și la om. *Mutația malignă nu apare decît atunci cînd un factor mutagen rupe echilibrul și virusul defectiv devine activ.* Se explică pe această cale acțiunea mutagenă a radiațiilor

Scanned with OKEN Scanner

ionizante, ultraviolete, a substanţelor chimice cancerigene, a anumitor hormoni. Un rol declanşator, pe baza perioadei de transducţie, pot să-l aibă apoi alte infecţii virale benigne. Infecţiile microbiene cronice şi reacţiile imune ale S.R.E. pot să joace acelaşi rol (fig. 25).

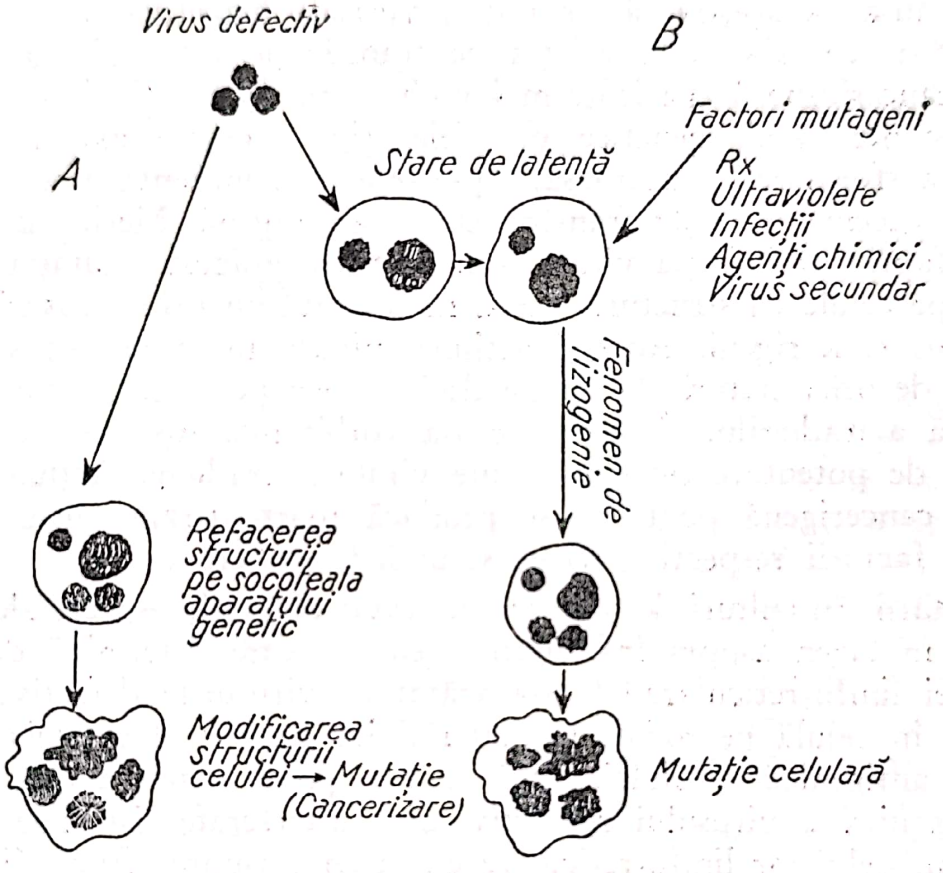

Fig. 25. — Schema mecanismului mutaţiei celulare maligne prin virus defectiv.

A — virusul îşi reface structura pe seama aparatului genetic al celulei, care astfel suferă o mutaţie mai mult sau mai puţin rapidă; *B* — virusul pătrunde în celulă şi rămîne latent pînă cînd un factor dinafară, prin fenomenul de lizogenie, îl face capabil de multiplicare. După această perioadă de latenţă, celula astfel infectată suferă o mutaţie.

Transpunerea acestor date din biologia relaţiilor virusurilor cu celulele bacteriene în relaţiile virusurilor cu celula animală şi, poate, cu cea umană a fost posibilă prin studiul special al virusurilor limfoamelor şi leucozelor limfatice la animale şi în special prin studiul virusului sarcomului Rous. Acesta este o tumoare animală infectantă care s-a văzut că posedă cîteva particularităţi de contagiozitate şi transmitere. Cercetări din ultimii ani [78, 133, 143] au arătat că aceste particularităţi se pot explica prin existenţa unui virus iniţial defectiv, care nu devine activ şi infectant pentru alte celule decît prin acţiunea de „transducţie" a unui alt

virus asociat. S-a văzut apoi că virusul asociat putea să fie și un virus de altă sușă, acționînd ca factor transductor. Analogia cu fenomenul de lizogenie este admisă de mulți autori. Se poate obiecta că fagii defectivi, la care s-a descoperit lizogenia, sînt virusuri cu structură ADN, pe cînd particulele virale care determină leucozele la animale sînt de tip ARN. Se poate însă ca aceștia să fie inițial virusuri defective cu o structură ARN [5]. S-a semnalat apoi relația de transducție între virusuri și substanțele cancerigene. Experiențe mai vechi [56] au arătat că, după aplicarea unei substanțe carcinogenetice pe piele, sînt necesare mai multe luni pentru transformarea canceroasă. Aplicarea concomitentă a unei emulsii virale ca vaccina grăbește transformarea cancerigenă. Merită să fie reținut aici faptul că infecția virală transductoare grăbește mutația carcinogenetică pe celule cu structură inițial modificată nu prin virusuri, ci prin alți factori cancerigeni. Aceeași acțiune inițială mutantă pot să o aibă iradierile de orice natură. Se poate deci explica pe această cale perioada de latență a iradierilor despre care s-a vorbit mai sus. Există o relație reciprocă de potențare între infecțiile virale și iradiere. Acțiunea transductoare cancerigenă poate să se producă foarte tîrziu, prin unul sau altul din factorii respectivi, virus secundar, iradiere etc.

Cercetările în culturi de țesuturi au arătat diversele aspecte ale acțiunii virusului mutagen asupra informației genetice care determină diferențierea celulei limfo-reticulare [139]. S-a arătat că virusurile defective care se înmulțesc în celulă pe socoteala materialului genetic al acesteia schimbă structura antigenică a celulei, după cum se poate schimba însă și structura antigenică a virusului respectiv. Sînt interferate sistemele de diferențiere ale celulelor limfo-reticulare cu răsunet asupra structurii și funcțiilor organitelor din citoplasmă. S-a urmărit și gradul de interferență a diferențierii celulare după capacitatea infectantă a particulelor virale.

Consecința de ordin practic și teoretic a acestor date noi este că prin fenomenul de cancerizare, datorit virusului mutagen, se schimbă structura antigenică a celulei și apar în organism clonuri de celule străine; față de acestea se produce o reacție de apărare de tip antigrefă, care, la rîndul său, va putea influența evoluția procesului malign. Acest fapt deschide perspective luminoase posibilităților de influențare a evoluției maligne.

O altă consecință este posibilitatea explicării datelor clinice statistice care arată modalități variate de inducție a hemoreticulopatiilor maligne, după iradieri sau după acțiunea prelungită a anumitor substanțe chimice cancerigene. Deși ultimele sînt mai puțin incriminate în etiologia reticulozelor și leucozelor, se poate lua în considerație influența arsenicalelor, a aurului și, poate, a fierului coloidal.

Scanned with OKEN Scanner

ETIOLOGIA RETICULOZELOR REACTIVE ŞI A FORMELOR DE TRECERE

Ipotezele asupra capacităţii factorilor mutageni de a produce o tulburare accentuată în viaţa normală a celulelor limfo-reticulare se bazează pe fapte stabilite la bacterii şi la animale, însă ele constituie un punct de plecare important pentru a explica condiţiile de apariţie a anumitor forme de reticuloze. Relaţia factorilor mutageni de tip biologic, ca virusurile şi poate alţi agenţi infecţioşi ca bacteriile, ciupercile etc., cu factorii de altă natură — fizici (iradierile), chimici şi poate umorali — poate aduce o explicaţie suficientă pentru înlănţuirea factorilor etiologici şi secvenţa anumitor tulburări care determină apariţia unor forme de reticuloze maligne la om. Faza de secvenţă a tulburărilor morfologice şi funcţionale nespecifice se interpune între modificările tipice de reacţie proliferativă şi modificările caracteristice de tip malign. În măsura în care aceste manifestări pot constitui profilul clinic şi biologic al anumitor sindroame, apare grupul reticulozelor de trecere, clasate de noi între grupa A reactivă şi grupa B malignă. Din literatura medicală actuală şi în special din cazuistica observată de noi în cadrul celor peste 700 de forme de reticuloze maligne, am observat şi individualizat acele grupe care apar mai frecvent şi care pot constitui forme mai distincte. Astfel sînt sindromul Besnier-Boeck-Schauman, sindromul Waldenström, sindromul Brill-Symmers, anumite tipuri de granulom eozinofil, faza reactivă a unor plasmocitoze etc. Există apoi o serie întreagă de cazuri în care, în cadrul manifestărilor de boală infecţioasă cronică sau de boală alergică prelungită, apar modificări morfologice în S.R.E. din ganglioni, splină şi măduva osoasă, care arată evoluţia formelor de trecere spre malignizare. Noi avem sub observaţie un număr de cazuri în care este greu de precizat dacă este vorba de o reticuloză reactivă sau de o reticuloză malignă. Unele au caractere anatomo-clinice de granulom Hodgkin, altele de plasmocitom malign, altele de limfosarcom. Există cazuri cu descărcări leucemice sau cu aspect de reticuloză histiomonocitară de lungă durată, încă incomplet evoluate pentru a preciza natura lor malignă.

Există forme de boală reumatică la tineri sau la bătrîni, trimise în institutul nostru ca reticuloză malignă, şi care s-au dovedit a fi forme reactive într-o fază cu unele caractere morfologice simulînd malignitatea. Sindromul Brill-Symmers, interpretat de mulţi autori ca boală aparte, l-am întîlnit ca entitate morfologică în reticulozele reactive, după cum l-am întîlnit şi în cazuri care s-au precizat a fi granulom Hodgkin sau limfo-reticulosarcom. Există apoi o bogată cazuistică de reticuloze maligne, bine caracterizate, care au în istoricul lor o lungă perioadă de

Scanned with OKEN Scanner

afectare reactivă a sistemului limfo-ganglionar. *Factorul etiologic a fost în multe cazuri infecţia de focar, în altele, reacţiile alergice repetate la medicamente şi, de cele mai multe ori, infecţia tuberculoasă cronică, cu atingere ganglionară şi splenică.*

O grupă de reacţii reticulare deosebite, cu forme de trecere foarte greu de precizat mult timp, au constituit-o *stările reactive din cadrul unor colagenoze.* În afară de reacţiile întîlnite în P.C.E. sau alte forme de reumatism cronic, se găsesc modificări deosebite în evoluţia sclerodermiei, dermatomiozitei şi a altor colagenoze încă necaracterizate; de asemenea, în lupusul eritematos diseminat şi periarterita nodoasă. De altfel, observaţiile noastre morfologice prin biopsii de ganglioni din stările alergice prelungite ne-au arătat imagini reactive granulomatoase, cu tendinţă de extensie exuberantă, cu numeroase mitoze, imagini foarte greu de distins de boala Hodgkin, limfosarcom etc. (fig. 26).

Într-o fază mai avansată se întîlnesc, pe lîngă semnele clinice, semnele biologice şi morfologice de reticuloză malignă de tip Waldenström, mie-

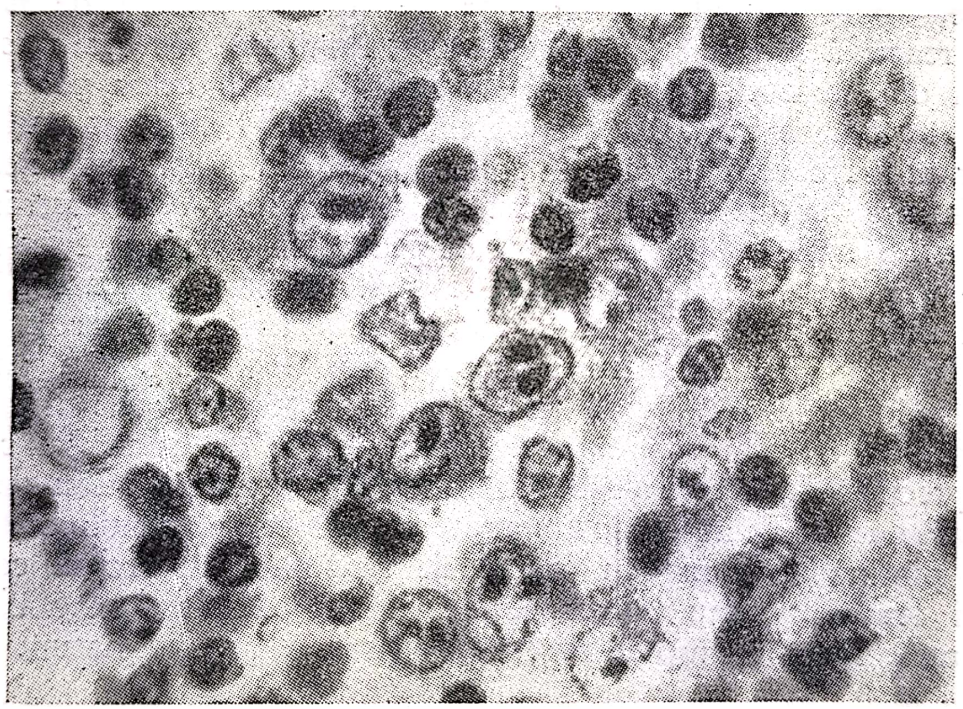

Fig. 26. — Secţiune de ganglion limfatic cu stare hiperergică la streptococ. Se observă o hiperplazie a celulelor reticulare cu aspect granulosarcomatos (coloraţie hemalaun-eozină, × 2 000).

lom (fig. 27), reticuloză malignă. Este foarte greu să se precizeze în aceste cazuri dacă starea reactivă reticulo-plasmocitară este iniţială şi duce la boala autoimună sau dacă este vorba de o transformare malignă reticulară, cu manifestări secundare de boală autoimună, colagenoză,

Scanned with OKEN Scanner

anemie hemolitică etc. Este foarte posibil ca cele două tulburări să se intercondiţioneze şi să se agraveze reciproc în evoluţie.

Probleme de etiologie specială ridică stările reactive ale S.R.E. care se întîlnesc în evoluţia mai lungă a unor carcinoame. Reacţiile limforeticulare faţă de un clon de celule parenchimatoase care degenerează malign sînt reacţii de tip antigrefă. Ele pot fi foarte importante şi pot evolua spre manifestări de reticuloză malignă. Merită să fie semnalate reacţiile pseudoleucemice sau de reticuloză histiomonocitară; de asemenea, reacţiile plasmocitare cu aspect de pseudomielom [3, 10, 104], de boală Waldenström. Asocierile de reticuloză malignă sau de leucoză şi cancere în diverse organe, care se întîlnesc de multe ori, ar putea fi explicate pe această bază. Am citat numeroase cazuri de boală Hodgkin asociată cu carcinoame, prezentate în monografia asupra bolii Hodgkin. De asemenea, am întîlnit un caz de limfadenoză leucemică asociată cu un carcinom bronşic. Toate aceste date constituie observaţii clinice semnificative,

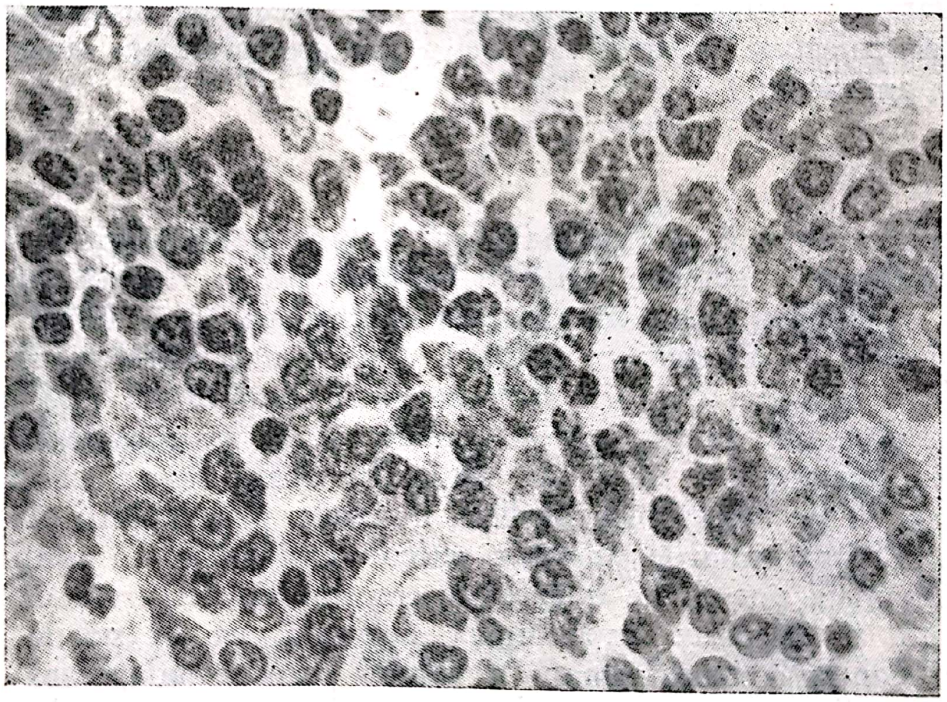

Fig. 27. — Secţiune de ganglion limfatic de la un bolnav cu diagnosticul de poliartrită cronică evolutivă. Se observă o reacţie hiperplazică plasmocitară care mimează un aspect de plasmocitom (coloraţie hemalaun-eozină, × 1 200).

care, pe lîngă importanţa lor diagnostică, reprezintă experimente ale naturii care pot demonstra o anumită ipoteză etiopatogenică. În lucrări anterioare, în Institutul de medicină internă [14, 16] am arătat şi alte aspecte care confirmă concepţia noastră că o reticuloză reactivă se poate

Scanned with OKEN Scanner

transforma într-o reticuloză malignă. Într-un studiu făcut asupra hepatitei autoimune prin imunizare cu antigen Freund, am găsit aspecte reactive în splină, ganglioni și măduvă la iepuri și la cobai care nu se pot distinge de o reticuloză malignă. Aceleași aspecte se pot întîlni și în fazele regenerative după iradiere, unde am observat și transformări plasmocitare. Aceasta ne-a făcut să susținem posibilitatea existenței unor „stări de precancer" în reticulozele maligne. În boala Hodgkin, care este o formă mixtă reactivă și neoplazică, cu forme în care predomină reacția inflamatorie granulomatoasă (paragranulomul) și cu forme strict sarcomatoase, se pot întîlni toate etapele de trecere, dacă se urmărește evoluția modificărilor de-a lungul anilor. Sînt cunoscute desigur forme explozive, acute, de reticuloză malignă. Biologia limfoamelor la animale și relația lor cu virusurile defective și fenomenele de lizogenie au dat explicația acestora.

Foarte recent s-au adus observații experimentale sigure asupra plasmocitoamelor maligne care apar la șoarece prin injectare de agregate chimice, o dată cu antigenele microbiene [115, 125]. Reacțiile observate de noi la animalele injectate cu antigen Freund sînt asemănătoare cu cele găsite de autorii americani.

*

Concepția sintetică și cuprinzătoare asupra posibilităților de transformare malignă a stărilor reactive limforeticulare explică interrelația factorilor cancerigeni care interferează o perioadă mai lungă sau mai scurtă procesele de diferențiere celulară, determinînd astfel transformarea în reticuloze maligne. Factorii etiopatogenici incriminați, mai mult sau mai puțin dovediți direct, pot să concure și să se potențeze reciproc, apărînd ca declanșatori unul sau altul. În unele cazuri condiționarea primă poate să fie făcută prin iradieri, în altele, prin infecții virotice sau microbiene. Transformările celulelor reticulo-endoteliale în continuă modificare dinamică pot să fie interferate treptat. Burnet arată că o infecție repetată, o solicitare imunologică susținută, ca în stările alergice, impune o continuă transformare a celulei care se adaptează printr-o serie de mutații. La un moment dat, una din aceste mutații interferează sistemul genetic și celula devine canceroasă. Datele recente asupra relației dintre biologia celulei și factorii de diferențiere-modulație și cei de mutație malignă interpretează altfel natura transformărilor, însă ipoteza lui Burnet rămîne valabilă. Este posibil ca celulele reticulo-limfatice să fie de mult afectate de un virus latent defectiv, de o iradiere sau prin infecții repetate; la un moment dat, unul din factorii mutaționali face posibilă transformarea malignă proliferativă necontrolată. Măsura în care structura antigenică modificată a celulelor declanșează o reacție

Scanned with OKEN Scanner

imună anticanceroasă și măsura în care aceasta poate să mai întîrzie extensia neoplaziei constituie un fapt încă nedovedit, dar care pare să existe. În schema alăturată am propus un model de transformare malignă a reticulozelor reactive, după o stimulare antigenică îndelungată (fig. 28). Ea se bazează pe numeroase observații clinice și poate să fie confirmată de datele actuale asupra procesului de cancerizare.

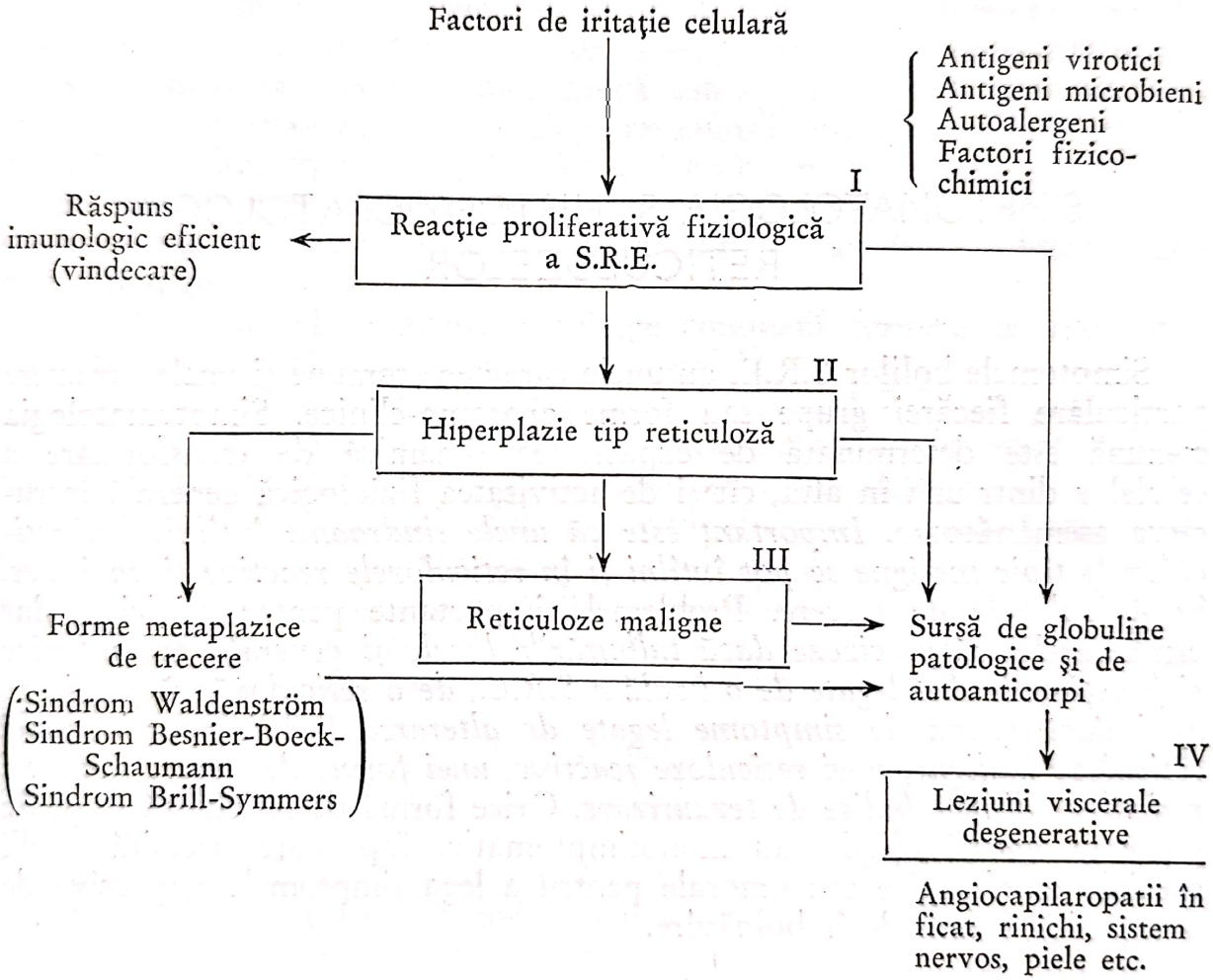

Fig. 28. — Schema transformării posibile a reacțiilor proliferative imune ale S.R.E. în proliferări maligne sub acțiunea prelungită a unor antigene și a altor factori favorizanți.

CAPITOLUL
6

SIMPTOMATOLOGIA ŞI HISTOFIZIOPATOLOGIA RETICULOZELOR

Simptomele bolilor S.R.E. au unele caractere comune şi unele caractere particulare fiecărei grupe sau forme anatomo-clinice. Simptomatologia comună este determinată de capacitatea dinamică de transformare a celulelor dintr-una în alta, cît şi de activitatea fiziologică generală întrucîtva asemănătoare. *Important este că unele sindroame întîlnite în reticulozele tipic maligne se pot întîlni şi în reticulozele reactive şi, mai ales, în reticulozele de trecere.* Problemele importante pentru clinician sînt următoarele: *să precizeze dacă tulburările locale şi generale, morfologice şi funcţionale sînt legate de o boală a S.R.E., de o reticuloză; să precizeze apoi dacă grupa de simptome legate de alterarea S.R.E. aparţine unei reticuloze maligne, unei reticuloze reactive, unei forme de trecere sau unei reticuloze dismetabolice de tezaurizare.* Orice formă de reticuloză se poate prezenta uneori oligo- sau monosimptomatic, fapt care necesită studii speciale morfologice sau umorale pentru a lega simptomele respective de o anumită formă de îmbolnăvire.

SIMPTOMATOLOGIA CLINICĂ GENERALĂ

În orice reticuloză simptomele clinice sînt condiţionate de hiperplazia sistemului celular interesat, care poate cuprinde un teritoriu limitat sau extins. Simptomele determinate de hiperplazia anatomică a sistemului reticular pot să aibă caractere clinice de simptomatologie locală şi regională; secundar, dar uneori pe primul plan, pot exista simptome generale şi funcţionale prin alterarea, în plus sau în minus, a funcţiilor S.R.E. La acestea se adaugă alterările prin deficite funcţionale ale parenchimurilor în care evoluează hiperplazia şi metaplazia reticulo-endotelială.

Scanned with OKEN Scanner

Apar astfel semne de insuficiență medulopoietică, limfopoietică, hepatică, respiratorie etc.

Semnele generale de boală canceroasă se vor preciza prin examene de laborator. Semnele generale de boală infecțioasă de stare imuno-alergică, mai mult sau mai puțin delimitată, pot să fie predominante în formele de reticuloză reactivă.

O problemă deosebită de diagnostic o constituie diferențierea unei reticuloze de leucoză. Teoretic, cele două grupe de afecțiuni sînt de aceeași natură; în clinică este necesar să se precizeze însă dacă este vorba de o limfadenoză cronică subleucemică sau de un limfosarcom; de asemenea, este necesar să se distingă o reticuloză histiomonocitară cu descărcări periodice de celule reticulare mai mult sau mai puțin diferențiate de un reticulosarcom. Diferențierea este și mai necesară pentru formele de reticuloze reactive (ca cele virale), de leucoze sau reticulo-histiomonocitoze maligne.

Luînd ca model de simptomatologie completă formele de reticuloză malignă, simptomele se pot sistematiza astfel:

Simptome clinice legate direct de hiperplazia S.R.E. Se pot reliefa de multe ori foarte simplu, prin hipertrofia organului interesat: adenomegalie generalizată, splenomegalie, hepatomegalie, determinări cutanate cu infiltrate și formațiuni nodulare, hipertrofie amigdaliană. Localizările în organele profunde se pot pune în evidență prin hipertrofia maselor ganglionare din abdomen sau mediastin, decelabile clinic sau radiologic.

Determinările osoase pot evolua mult timp cu o simptomatologie tăcută, punîndu-se în evidență numai prin examene speciale (radiografii, biopsii osoase).

Destul de frecvente sînt determinările cutanate, chiar mai frecvente decît în leucemii, după unii autori fiind chiar caracteristice reticulozelor [43, 53].

Mai delicat de diagnosticat sînt unele determinări rare, în anumite organe, care pot să apară primitiv sau secundar în unele forme care au evoluat tăcut sau numai cu anumite semne generale. Astfel sînt determinările primitiv-hepatice, gastrice (limfomul gastric, limfogranulomul gastric), pleuro-pulmonare (limfogranulomul, granulomul Besnier-Boeck-Schauman, reticulosarcomul pleural), nervoase etc. În aceste cazuri manifestările de organ trebuie interpretate în legătură cu alte tulburări clinice generale care însoțesc afectarea sistemului limforeticular.

Simptome clinice legate de alterarea parenchimurilor prin hiperplazia S.R.E. Structura intricată dintre S.R.E. și parenchimul hepatic sau dintre stroma reticulară și parenchimul hemopoietic din măduva osoasă este cu timpul total dezorganizată prin hiperplazia componentei reticulo-endoteliale. O simptomatologie tipică în aceste localizări apare în formele de reticuloză malignă cu debut primitiv în măduva osoasă [53,

Scanned with OKEN Scanner

[54]. Este posibil, de asemenea, ca debutul să aibă loc în altă regiune, dar boala să se manifeste brutal, prin invazia măduvei. Apar simptome rapid-progresive de aplazie medulară, în genere totală, cu citopenie periferică foarte accentuată.

Localizările hepatice primitive sau secundare se manifestă cu semne de atingere funcțională hepatică: icter, astenie, sindrom hemoragic etc. În genere se asociază un sindrom de compresiune portală.

Localizarea primitiv-splenică poate să se manifeste uneori prin simptome caracteristice sindromului de hipersplenism, cu inhibiție medulară și, treptat, cu semne de insuficiență medulară care poate să evolueze spre aplazie medulară ireversibilă [12].

Simptome clinice legate de tipul de evoluție a reticulozelor maligne sau reactive. Unele simptome sînt generale, determinate de 3 mecanisme: a) alterarea funcțională a S.R.E.; b) alterarea funcțională a parenchimurilor intricate în structura organelor reticulo-endoteliale (ficat, măduvă); c) simptome determinate de natura atingerii hiperplazice, care poate să fie reactivă, de încărcare metabolică sau malignă. Pregătirea, experiența și simțul de orientare al clinicianului trebuie să distingă multiplicitatea acestor simptome și, prin investigațiile specifice, să le lege de adevăratul lor mecanism reactiv sau malign. În genere, toate aceste semne necesită examene complete de laborator.

O serie întreagă de simptome generale țin de alterările funcționale specifice ale S.R.E. și trebuie precizate prin explorări funcționale specifice. Astfel sînt simptomele legate de alterarea hemopoiezei, mielo- și limfopoiezei, simptomele legate de carența anticorpilor și de scăderea γ-globulinelor, precum și de apariția globulinelor patologice.

În prezent avem sub observație cîteva cazuri clinice, în care natura malignă sau reactivă este greu de precizat. Una din bolnave prezenta simptome generale de slăbire, stare febrilă, semne de denutriție prin disproteinemie, spleno- și adenomegalie moderată; biopsia ganglionară pe unele secțiuni arăta o hiperplazie cu unele caractere maligne, așa încît un anatomopatolog cu experiență a pus diagnosticul de reticuloză malignă. Bolnava, care se află în observația noastră de 3 ani, se dovedește a avea o reacție reticulo-limfatică cronică, cu mare disproteinemie în cursul unei poliartrite evolutive.

Într-un alt caz, mai recent, la biopsia ganglionară reacția limforeticulară a luat caractere histologice de limfom giganto-folicular de tip Brill-Symmers; starea febrilă, slăbirea accentuată, alterarea stării generale și hiperplazia sistematizată ganglionară pînă în prezent par să fie determinate de o reticuloză de natură reactivă pe un fond de hipersensibilizare tuberculoasă.

Alteori, simptome generale și locale orientează diagnosticul spre o afecțiune generală de tip imunoreactiv, cum este P.C.E. sau o colagenoză; în aceste cazuri se vor căuta semnele de reticuloză malignă, în care simptomele de mai sus să fie manifestări „paraneoplazice", legate în special de disproteinemia accentuată. Noi am întîlnit cazuri de mielom plasmo-

Scanned with OKEN Scanner

citar interpretat ca o poliartrită sau ca o purpură capilaro-toxicozică. De asemenea, cazuri de limforeticulosarcom luate drept hepatită lupoidă cu hipergammaglobulinemie.

Dificultăţi de diagnostic pe baza semnelor clinice ridică şi reticulozele de altă natură. *Reticulozele de încărcare* pot avea o simptomatologie regională bogată, cu hipertrofie spleno-ganglionară sau hepatică, însă fără nimic caracteristic pentru natura lor de tezaurismoză metabolică. Localizările splenice sau medulare ale acestor reticuloze pot evolua cu o simptomatologie de împrumut, ca în reticulozele maligne. De obicei semnele lor generale sînt atenuate atîta timp cît nu afectează structuri şi funcţii importante ca hemopoieza, proteinogeneza, funcţiile hepatice etc.

SIMPTOMELE BIOLOGICE ALE RETICULOZELOR ŞI MECANISMELE LOR MORFO-FIZIOPATOLOGICE

Simptomele biologice formează caracteristica esenţială a reticulozelor ca afecţiuni sistemice. Ţinînd seama de mecanismele morfo-fiziopatologice şi de metodele de investigaţie, simptomele biologice se pot grupa astfel:

— simptome legate de alterările morfologice ale sîngelui periferic şi ale măduvei osoase;

— simptome datorite modificărilor structurale şi infrastructurale celulare caracteristice fiecărei forme de reticuloză în organele de elecţie (ganglioni, măduvă osoasă, splină, ficat); ele se pun în evidenţă prin investigaţii biopsice şi constituie, pînă în prezent, baza diagnosticului în reticuloze;

— simptome umorale în care predomină cele determinate de alterările globulinogenezei şi ale imunităţii.

Alterările sîngelui periferic şi ale măduvei osoase. Modificările morfologice ale sîngelui periferic în reticuloze se pot clasifica în specifice şi nespecifice. În reticulozele maligne tumorale, ca şi în cele de tezaurizare se întîlnesc mai ales modificări nespecifice; în formele maligne predominant leucemice, ca şi în formele reactive din virozele acute, modificările sînt în genere specifice. Există însă foarte multe cazuri cu descărcări de celule reticulare maligne în sîngele periferic care se întîlnesc şi în reticulozele maligne tumorale [11, 24, 53, 90, 110, 144, 145]. Examenul atent repetat al frotiurilor simple şi al frotiurilor făcute după îmbogăţirea de leucocite arată că descărcările periferice sînt mult mai frecvente, poate chiar constante.

Modificările nespecifice sanguine din reticulozele maligne sînt determinate de reacţia medulopoietică faţă de starea canceroasă, faţă de invazia medulară a reticulozei şi faţă de modificările

Scanned with OKEN Scanner

specifice ale globulinogenezei prin afectarea S.R.E. Starea canceroasă poate să determine forme variate de anemie, precum şi o leucocitoză crescută cu reacţie neutrofilă. În boala Hodgkin, într-o primă fază, mai ales în formele rapid-evolutive, se întîlnesc hiperleucocitoze chiar de tip subleucemic; polinucleoza poate să fie absolută, dar de cele mai multe ori este relativă, prin limfopenia frecventă. Sînt cunoscute acum stările de hiperleucocitoză în orice formă de reticuloză, fiind determinate în genere de mici metastaze medulare ale celulelor reticulare maligne, aşa cum se întîmplă şi în reacţiile medulare faţă de micrometastazele carcinomatoase [17].

Hemocitopenia pe toate seriile sau numai pe anumite serii (leucotrombocitopenie) este destul de frecventă în reticulozele maligne şi uneori în reticulozele de încărcare. Ea este consecinţa hipoplaziilor medulare determinate de metaplazia celulelor S.R.E. care pătrund în parenchimul hemopoietic. În multe cazuri, mai ales în determinările medulare primitive, pancitopenia este primul semn de reticuloză. Puncţia medulară poate să nu arate nimic specific, diagnosticul de metaplazie reticulară malignă precizîndu-se numai prin biopsia osoasă [52, 53].

În reticuloze, celulele reticulare maligne se dezvoltă în reticulul sinciţial prinse în stroma de reticulină care face dificilă mult timp descărcarea lor, cel puţin pentru unele forme. Reticulozele histiomonocitare maligne pot avea faze incipiente sau tardive de leucopenie sau de pancitopenie totală.

Citopenia, parţială sau totală, se poate întîlni în orice formă de reticuloză cu determinare predominantă hipersplenomegalică. Printr-un mecanism puţin cunoscut se produce o inhibiţie de maturaţie, dar mai ales de citodiabeză care scade descărcarea elementelor mature în sîngele periferic. Este importantă posibilitatea evoluţiei spre hipo- şi aplazie medulară, printr-un proces de scleroză, în cazurile de hipersplenism de lungă evoluţie prin reticuloză malignă sau reactivă sau prin limfadenoză cu predominanţă splenică.

Dacă la splenomegalia reactivă sau malignă se adaugă şi un mecanism autoimun, citopenia totală sau parţială se explică şi prin existenţa anticorpilor autoimuni faţă de hematii, leucocite şi trombocite [39, 49, 79, 84]. Studiind un mare număr de splenomegalii cu sindrom de hipersplenism nu am găsit autoanticorpi într-o frecvenţă semnificativă decît în cazurile de anemie autoimună [17]. În boala Hodgkin s-au găsit autoanticorpi faţă de leucocitele circulante şi în special faţă de limfocite [142]. În citopeniile splenomegalice s-a constatat existenţa unui procentaj mai mare de autoanticorpi, însă nu în cadrul reticulozelor maligne [67]. Este posibil ca în reticulozele reactive hipersplenomegalice (L.E., P.C.E.) să existe un mecanism mai frecvent de producere a anticorpilor pancitopenizanţi şi în special antitrombocitari [39].

Scanned with OKEN Scanner

Apariţia autoanticorpilor în reticuloze nu este însă obligatoriu legată de determinările splenice cu sindrom de hipersplenism. Deviaţia funcţională a globulinogenezei determină, printr-un mecanism foarte discutat [26, 28], apariţia de autoanticorpi faţă de celulele sanguine şi poate chiar faţă de celulele hemopoietice din măduva osoasă [70]. Aceşti anticorpi citopenizanţi ar produce o citopenie prin acţiune litică periferică şi centrală.

Merită să fie amintită citopenia şi mai ales leuco- şi trombocitopenia care apar în stările reactive reticulare, în alterări granulomatoase şi sclerogranulomatoase medulare. Rohr a insistat foarte mult asupra acestor „mielite" de natură inflamator-alergică de lungă durată, care evoluează mult timp cu citopenie periferică, greu de diagnosticat. Studiile asupra reticulo-granuloamelor alergice [4, 33, 36, 64, 140, 153, 154] au arătat posibilităţile de evoluţie a sclerozei medulare citopenizante în cadrul diverselor forme de reticuloză reactivă inflamator-alergică. Este foarte posibil ca în aceste condiţii să se instaleze şi un mecanism autoimun citopenizant, care să afecteze şi sistemul medulopoietic cu celule tinere de diferite vîrste [70].

Modificările specifice sanguine. Descărcările de tip leucemic ale reticulozelor nu au o semnificaţie de diagnostic decît dacă apar la început. Apariţia lor mai tardivă a fost interpretată ca un semn de prognostic infaust. Se pare însă că ele indică numai apariţia unei reşute care poate să se remită din nou prin tratament.

În reticulozele histio-monocitare, chiar în formele nediferenţiate, cu celule reticuloblastice primitive, descărcarea este aproape tot atît de frecventă ca în leucoza acută. În aceste reticuloze, la noi în ţară N. Gh. Lupu şi R. Brauner [100] au descris polimorfismul variat al celulelor reticulare primitive din periferie. Cazal [31] remarcă contribuţia românească la descrirea primelor forme de reticulo-endotelioze leucemice. Dreyfus [51] insistă asupra caracterelor morfologice particulare ale celulelor din reticuloze, deosebite de ale celor din leucoze.

O reacţie periferică specifică apare constant în reticulozele reactive virotice, monocitoza infecţioasă Pfeiffer şi limfocitoza acută Smith. Sînt interesante, din punctul de vedere al diagnosticului, descărcările periferice mari cu caracter leucozic din reticulozele reactive cronice; morfologic, ele se apropie de cele din reticulozele histio-monocitare. În formele imuno-alergice poate să apară o hiperleucocitoză cu limfomonocitoză crescută, însoţită sau nu de limfoplasmocitoză [17, 36, 131]. Se poate însă ca descărcarea limfo-histiocitară să însoţească o granulopenie şi o leucopenie. În anumite cazuri alterările generale şi asocierea cu o disglobulinemie plasmatică fac foarte dificilă precizarea unui diagnostic: reticulohistiomonocitoză, leucoză acută etc. În Institutul de medicină internă am întîlnit aceste reacţii în endocardita lentă, în stări variate de alergie,

Scanned with OKEN Scanner

în infecţii cronice pulmonare sau rinofaringiene. Foarte frecvent, în unele cazuri de tuberculoză ganglionară apare leucocitoză cu bogată reacţie histiomonocitară.

În tumorile maligne de orice natură se întîlnesc deseori descărcări reticulo-histiocitare care apar ca reacţii nespecifice; ele pot îmbrăca forma de limforeticuloză de tip Cazal. Reacţii trecătoare de intensitate variată mai pot apărea în hepatita acută şi în cea cronică cu splenomegalie. În sfîrşit, amintim că în unele faze de osteomieloreticuloză pot să existe reacţii histiomonocitare periferice destul de importante.

Date de histopatologie şi histopatogeneză în organele de elecţie. Diagnosticul oricărei forme de reticuloză necesită obligatoriu examenul histopatologic al organului cu maximă concentrare de celule reticuloendoteliale: ganglion limfatic, măduvă osoasă, splină, ficat. În cazurile în care atingerea este simultan multiplă, cea mai judicioasă explorare este în ganglionul limfatic.

Explorarea se poate face prin *biopuncţie* cu extracţie de suc de organ, care se întinde pe lamă ca frotiu. De multe ori, prin aspiraţie se pot obţine fragmente de ţesut care se întind cu grijă prin etalare, după apăsarea uşoară între două lame. Dacă fragmentul este ceva mai mare se poate fixa şi secţiona după includere în parafină. Metoda este aplicabilă şi pentru fragmentele extrase prin puncţie sternală sau iliacă, din măduva osoasă. Extrăgînd un fragment bogat în celule, există şanse să cădem peste cîteva grupuri de celule cu modifiări specifice maligne, iar la secţiune, să apară rapoartele anatomice şi aspectele sinciţiale şi de corelaţie între ţesuturi.

Infiltratele medulare şi granulomatoase din măduva cu leziuni de mielită inflamator-alergică sau cu infiltrate limfo-histioplasmocitare precizează anumite tipuri de reticuloze reactive. În aceste cazuri, frotiul simplu poate da unele detalii de citologie, dar este mai puţin fidel pentru a pune în evidenţă o structură patologică sistematizată, cu infiltraţie polimorfă.

Biopuncţia în organe (splină, ganglioni) poate furniza date precise de diagnostic în cazuri cu metaplazie malignă monomorfă: limfosarcom, reticulosarcom, plasmocitom. Frotiurile de puncţie ganglionară sau splenică pot fi suficiente de multe ori pentru a preciza un diagnostic de limfogranulom Hodgkin: aspect polimorf cu intricare de reacţie leucocitară şi limfocite şi cu reacţie hiperplazică de celule reticulare cu caractere maligne — celulele Paltauf-Sternberg. Există însă mari dificultăţi pentru diagnosticul pe frotiu; chiar pentru reticulozele maligne cu aspecte ceva mai puţin caracteristice şi care pot simula forme variate. Astfel este dificil diagnosticul de reticuloză malignă nediferenţiată tip Cazal, de leucoză acută forma nediferenţiată; destul de dificil este diagnosticul diferenţial pe frotiu între limfadenoza cronică şi limfo-

Scanned with OKEN Scanner

sarcomul cu celule mici sau medii; probleme de diferențiere pot ridica, de asemenea, mielomul de tip limfoplasmocitar [24] și limforeticuloza din boala Waldenström. Pe frotiu nu se poate pune diagnosticul de limfoblastom giganto-folicular sau de granulom Besnier-Boeck-Schauman.

Reticulozele reactive de orice formă pot fi diagnosticate în genere prin frotiuri de puncție, după aspectul reacției hiperplazice benigne. Morfologia celulelor polimorfe cu multe forme de trecere, cu aspecte în genere de reacție hiperplazică normală, este suficientă pentru a preciza natura reactivă a afecțiunii. Dacă uneori predomină un anumit tip celular de reacție plasmocitară, histiomonocitară, limforeticulară, aspectul morfologic al celulelor, semnele reactive de infiltrație sînt, în genere, suficiente pentru a elimina existența unei reticuloze maligne. Studiile de histopatologie și histochimie, făcute în Institutul de medicină internă, precum și monografia „Puncția ganglionară în clinică" de D. Micu și colab. au precizat, cu multe detalii, posibilitățile și limitele diagnosticului hemoreticulopatiilor prin puncție ganglionară.

În cursul evoluției unei reticuloze, în anumite grupe ganglionare puncția poate să cadă pe un țesut puțin modificat sau o zonă de reacție reticulară în jurul unui focar metaplazic malign. De multe ori, în cazul limfogranulomului Hodgkin se constată într-un ganglion o reacție inflamatorie granulomatoasă nespecifică, iar pe alți ganglioni, modificări tipice. Experiența personală ne-a arătat că diagnosticul pe un frotiu de puncție este sigur cînd se găsesc toate semnele de certitudine pentru o afecțiune malignă sau pentru o reticuloză de încărcare cu o morfologie celulară caracteristică. Diagnosticul este incert și prezumtiv în cazul unei reacții polimorfe care sugerează o reticuloză reactivă. Tot atît de nesigur este frotiul în unele forme de reticuloză histio-monocitară, ca și în reacțiile insuficient delimitate de boală Waldenström. În genere, toate formele catalogate ca forme de trecere nu pot fi diagnosticate sigur prin frotiu de biopuncție.

Puncția medulară, cu examenul de frotiu sau de fragmente întinse, are cam aceleași limite. În plus, starea parenchimului hemopoietic poate arăta aspecte hipo- sau hiperplazice, în raport cu variatele forme de reacție a stromei reticulare. În cazuri de metaplazie malignă de tip reticulolimfosarcom, limfadenoză sau reticuloză histiomonocitară, diagnosticul se poate pune cu destulă certitudine. În cazuri incipiente, cînd există numai reacții hipo- sau hiperplastice, nespecifice, în stroma reticulară sau în parenchimul hemopoietic, puncția medulară nu aduce nici un sprijin pentru diagnostic. Modificările reactive pot fi însă folosite ca un sondaj asupra stării reactive generale a S.R.E. Ele pot constitui o indicație asupra stării reactive, mai mult sau mai puțin sistematizată, de natură inflamator-alergică din colagenoze, din boli autoimune, precum și din reticulozele de trecere și în special din sindromul Waldenström.

Scanned with OKEN Scanner

Biopsia chirurgicală din ganglionii limfatici, biopuncţia hepatică cu trocar special, biopsia unor noduli cutanaţi, cît şi biopsia cu trocar din măduva osoasă rămîn metodele de diagnostic morfologic cele mai sigure pentru orice formă de reticuloză. Biopsia oferă material suficient pentru examene complexe, atît de necesare uneori: frotiuri pentru examene citologice, pentru examene de microscopie fluorescentă şi imunofluorescentă, pentru examene histochimice; de asemenea, material pentru fixare în vederea examenelor histologice şi material proaspăt pentru studii speciale în contrast de fază şi pentru culturi de ţesuturi.

În cea mai mare parte din cazurile de reticuloză, diagnosticul anatomopatologic pe secţiune este sigur. În lucrări anterioare [12, 99] am arătat dificultăţile pe care, în unele cazuri, nu le rezolvă un singur examen histopatologic. Astfel există cazuri de boală Hodgkin cu aspect de limfoblastom Brill-Symmers, cazuri cu aspect de reticuloze maligne de tip limfogranulom sau mielom şi care sînt reticuloze reactive de tip limfo-histiocitar sau plasmocitar. Totdeauna rezultatul dubios al unui examen anatomopatologic se va corobora cu datele clinice de evoluţie şi cu alte date biologice.

În unele cazuri de endotelioză reactivă cu exsudaţie pleurală, diagnosticul diferenţial morfologic cu reticulosarcomul pleural este aproape imposibil. Modificările arată aspecte maligne, cu celule gigante pe frotiu şi în secţiune, în cazuri în care, mai tîrziu, se dovedeşte natura benignă şi reactivă a celulelor din exsudatul pleural. Eroarea poate să fie făcută şi într-un sens şi în altul: reticuloză malignă care pe o secţiune arată o reacţie proliferativă secundară, mai mult sau mai puţin polimorfă; reticuloză reactivă cu zone monomorfe sistematizate de tip reticular, limfocitar sau plasmocitar, care să simuleze o reticuloză malignă.

Unii autori au insistat foarte mult asupra modificărilor stromei reticulare şi a aspectului sinciţial pentru unele grupe de reticuloze [24, 53]. Stroma reticulară ar fi specifică pentru reticulozele cu celule producătoare de reticulină, ca reticulosarcomul şi reticuloza histiomonocitară; atît în măduvă, cît şi în ganglioni poate să existe, prin iritaţie secundară, o stromă reticulară accentuată şi în reticulozele ale căror celule nu secretă în mod normal reticulină, ca limfosarcomul şi plasmocitomul. Am observat o bogată stromă reticulară în măduvă şi splină în mieloza hiperplazică megakariocitară — reacţie care apare aici cu totul nespecifică. În reticulozele reactive, în genere cu bogată reacţie histioreticulară, se întîlneşte o bogată reţea de reticulină. S-ar putea crede că reţeaua reticulo-fibrilară este dezordonată, mai întreruptă şi fragmentată în reticulozele maligne. Aceasta depinde însă de anumite forme histopatologice în cadrul reticulosarcomului şi nu constituie un caracter special de malignitate. Experienţa noastră nu ne-a arătat că cercetarea fibrelor de reticulină, prin impregnaţia argentică, poate să constituie o metodă tran-

Scanned with OKEN Scanner

şantă pentru precizarea formelor de reticuloze maligne, separîndu-le de cele reactive sau pentru separarea între ele a anumitor grupe de reticuloze maligne. În formele prelungite, ele pot constitui însă o indicaţie de prognostic, ca în boala Hodgkin şi în osteomieloreticuloza medulară.

Examenele de microscopie electronică au adus unele precizări referitoare la detaliile caracterelor secretoare din mieloame prin prezenţa unei structuri reticulare bogate, a unui aparat Golgi cu vezicule hipertrofiate şi a unor aspecte de clasmacitoză şi de eliminare de material proteic. De asemenea, au pus în evidenţă incluziuni citoplasmatice sau nucleare, unele luate ca particule virale, dar nu au ajutat la precizarea diagnosticului în cazurile dificile. Sînt posibile însă diferenţieri între celulele maligne care la microscopia fotonică par a avea aceeaşi suşă. Astfel, se pot deosebi leucoblastele maligne care apar cu structură mai simplă, de celulele reticulare nediferenţiate, precum şi anumite forme de boală Waldenström de tip limfoid sarcomatos, care la microscopia electronică apar prin structura secretoare de tip plasmocitar.

Examenele anatomopatologice repetate pot aduce detalii preţioase asupra evoluţiei şi prognosticului formelor diagnosticate. În mare parte, indicaţia terapeutică iniţială poate să se bazeze pe cîţiva parametri morfologici de evoluţie [19]. Astfel se pot preciza forme de trecere între reticulozele reactive şi cele maligne, precum şi treceri de la un grad de malignizare la altul. Un granulom Hodgkin poate să treacă într-o formă sarcomatoasă; un limfom cu celule mici, într-o formă cu celule medii sau mari, mai rezistente la tratament; un aspect de boală Brill-Symmers, în limfosarcom sau granulom Hodgkin; un granulom eozinofil alergic, în reticuloză malignă Letterer-Siwe; o reticuloză histiomonocitară cu mers cronic, în leucoblastoză acută sau reticulosarcom.

Sindroame biologice umorale. Formele de hiperplazie reactivă, malignă sau de încărcare, într-un ţesut cu mare întindere, însă cu multe funcţii comune, pot să determine, prin relaţia genetică ce leagă celulele care îl compun, o grupă de simptome legate de alterările componentelor protidice plasmatice.

Imunogeneza, sub diversele sale forme, este una din funcţiile cele mai importante ale S.R.E. Hiperplazia unei anumite linii celulare determină tulburări în funcţia specifică acestei linii; hiperplazia complexă a mai multor linii celulare, cum se întîmplă în reticulozele reactive, în cele de trecere şi în granulomatozele maligne, va produce alterări ale mai multor funcţii legate de procesul general de imunitate. Astfel pot să apară: tulburări în fagocitoză, în geneza sensibilităţii întîrziate sau imediate, în procesele mari de toleranţă înnăscută sau dobîndită etc. Sub influenţa lui Burnet, termenii de patologie mono- sau policlonală au intrat în patologia S.R.E. pentru a exprima afectarea uneia sau mai multor linii celulare din S.R.E. În hiperplaziile maligne axate în marea majoritate

Scanned with OKEN Scanner

pe un singur clon de limfocite, celule reticulare sau plasmocite, tulburările apar mai unitare, pe cînd în asocierile patologice de mai multe clonuri, ca în reticulozele reactive, ele sînt mai complexe.

Din punctul de vedere al tipului de leziune celulară, care constă în hiperplazie, este de aşteptat ca dereglările funcţionale să se manifeste prin tulburări determinate de excesul unora sau mai multor funcţii. În cadrul reticulozelor reactive în care factorul etiologic de întreţinere este o stimulare antigenică, se pot întîlni exagerări de funcţii, cu producere în exces de γ-globuline, în genere de calitate normală; în cadrul reticulozelor maligne mutaţia celulară produce, o dată cu unele alterări infrastructurale la nivel molecular [122, 123, 126], în mare parte necunoscute, alterări funcţionale care fac ca funcţiile respective ale acestor celule să fie în exces, însă grav perturbate şi din punct de vedere calitativ.

Considerînd imunogeneza şi globulinogeneza ca funcţii principale şi comune ale S.R.E., *sindromul umoral important al reticulozelor este acela de alterare a globulinogenezei.* Se mai poate adăuga, ca expresie de alterare funcţională a imunogenezei, alterarea imunităţii celulare de tip întîrziat şi de tip reacţie-antigrefă, ambele legate de funcţiile limfocitului.

Pînă la un punct, sindromul de alterare a proteinogenezei se leagă strîns de alterarea producerii de anticorpi circulanţi. Tulburarea specifică constatată de cînd s-au făcut primele cercetări asupra disproteinemiei în reticuloze este creşterea globulinelor şi mai ales a γ-globulinelor în reticulozele maligne. Studiile lui Wuhrman şi Wunderly [157] au precizat o „constelaţie" de reacţie în cadrul proceselor inflamatorii după tipul de reacţie celulară. În procesele cronice inflamator-alergice există creşteri globale de globuline, cu predominanţa, în funcţie şi de tipul de reacţie mai mult degenerativă sau mai mult proliferativă, a globulinelor α_2 şi γ În perioadele determinărilor prin electroforeză, constatările importante au fost numai de ordin cantitativ, şi anume creşterea acelor fracţiuni legate de reacţiile inflamatorii [83]. Aplicate la reticuloze, s-au stabilit tipurile specifice de alterare în mielomul plasmocitar, şi anume beta- şi gammamielomul şi chiar alfamielomul, dar mai tîrziu s-a identificat mielomul cu proteine Bence-Jones [81,141].

Clasarea globulinelor în mai multe tipuri a ridicat problema relaţiei [103, 116] dintre producerea în exces a unui anumit tip de proteine şi hiperplazia unui anumit tip celular; Wuhrman şi Wunderly [157] găsesc următoarele relaţii: mielomul gammaglobulinic este produs de plasmocite mature; mielomul alfaglobulinic de celule imature, iar cel betaglobulinic, de celule intermediare. În acelaşi an, Albogen şi colab. [2] stabilesc două tipuri celulare de mielom A şi B, primul cu producere de γ şi de β-globuline, iar al doilea, cu proteină Bence-Jones. Chadbourn şi Zinnerman [32] propun altă relaţie între mieloamele cu plasmocite mici şi cele cu plasmocite mari. Prin studii electronice, Guglielmo [43] nu găseşte o relaţie

Scanned with OKEN Scanner

între tipul de modificări infrastructurale și tipul de hipersecreție de globuline. De la descrierea reticulozelor cu macroglobuline de către Waldenström, în 1948, o serie de cercetări s-au întreprins în toată lumea pentru a stabili relații între proteinele normale și așa-zisele proteine patologice din reticulozele maligne și relațiile dintre geneza unei proteine patologice și tipul de reticuloză care o determină.

Pentru lămurirea sindromului de alterare a globulinogenezei din punctul de vedere al problemelor de patogenie clinică, morfopatologie și imunopatologie, trebuie discutate următoarele aspecte:

1. Tulburarea proteinogenezei și în special a globulinogenezei ca alterare umorală comună pentru toate reticulozele sau numai pentru unele.

2. Dacă tulburarea în exces prin hiperproducere de globuline este numai cantitativă sau se produc globuline patologice (paraproteine) și dacă în acest caz sînt produse insuficient globulinele normale.

3. Relația dintre producerea de globuline patologice și tulburările în geneza anticorpilor imuni sau naturali.

4. Relația dintre forma de tulburare în geneza globulinelor și forma de reticuloză, precum și relația cu tipul celular care o determină.

5. Tulburările produse în organism prin prezența globulinelor în exces: sindroame clinice și biologice prin paraproteină.

a) *Relații normale și patologice între histogeneză și globulinogeneză.* Studiile din ultimii 5 ani au precizat natura eterogenă a sistemului γ-globulinic [73, 81, 95] și, după numeroase nomenclaturi propuse, s-a ajuns la un sistem format din 3 fracțiuni principale: γ_1A, γ_1M, γ_2. În migrația electroforetică, primele două sînt cele mai rapide, iar γ_2, cea mai lentă. Deoarece în nomenclatura mai veche (Grabar) primele se confundau cu β, cele 3 fracțiuni erau denumite astfel: β_2A, β_2M și γ.

În tabelul III, după Tomasi, am arătat componentele propuse de Comisia internațională UNESCO, în care inițialele I.G. înseamnă imunoglobuline. Termenul de imunoglobulină se aplică la toate trei grupele, ceea ce înseamnă că toate pot să fie active biologic, cu funcție anticorpică. Se știe însă că în fiecare clasă numai o mică cantitate se comportă ca anticorpi. În afară de caracteristica aceasta biologică comună, cele trei clase au cîteva caractere fizice, care le apropie și le deosebesc. Globulinele γ_1A și γ_2 au o constantă de sedimentare și o greutate moleculară egală, respectiv de 7 S și 160 000; globulinele γ_1M au o constantă de sedimentare de 19 S și o greutate moleculară de 1 000 000, ceea ce dovedește că sînt o macroglobulină. O altă diferență este că macroglobulina 19 S este legată de o mare cantitate de mucopolizaharizi (10%), pe cînd celelalte au o cantitate mai mică (2,5%). Studiile recente asupra structurii chimice și antigenice [6, 63, 65, 68, 92, 124, 128], efectuate cu ajutorul imunoelectroforezei și al altor tehnici de imunodifuzie, după hidroliza moleculelor

Scanned with OKEN Scanner

de γ-globuline, prin digestie peptică şi triptică, au precizat natura lor biochimică şi structura lor antigenică.

Se consideră că orice moleculă de γ-globulină este formată din două grupe de lanţuri polipeptidice legate între ele prin legături bisulfidice —S—S. Pentru fiecare moleculă există două lanţuri polipeptidice „uşoare"

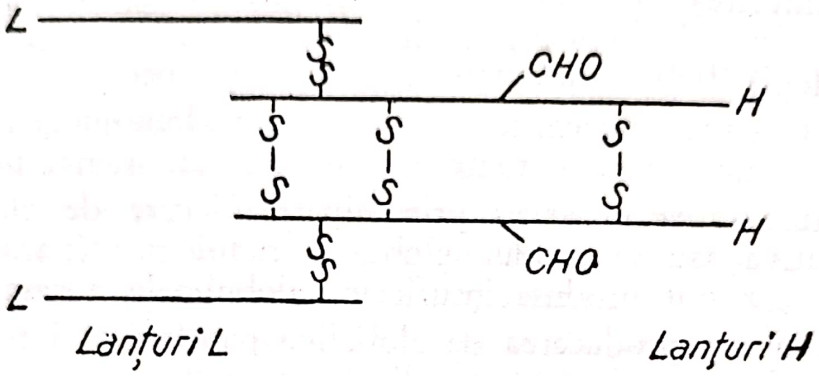

Fig. 29. — Schema legăturilor polipeptidice în structura gammaglobulinelor pentru a forma lanţurile uşoare (L) şi lanţurile grele (H), (după Osserman [115]).

(*L*), cu greutate moleculară în jurul a 22 000, şi alte două lanţuri „grele" (*H*), aşezate după modelul din fig. 29. S-a dovedit că cele două lanţuri *L* sînt comune ca structură biochimică şi antigenică pentru toate cele 3 globuline. Cele două lanţuri *H* sînt însă diferite şi ar forma structura antigenică diferită a fiecărei γ-globuline. În ultimul timp, s-a precizat însă existenţa a două structuri diferite pentru lanţurile *L*, ceea ce face ca în fiecare din cele 3 clase diferite prin lanţurile *H* să existe cîte 2 subclase diferite prin lanţurile *L* [147]. În cadrul sistemului gammaplasmatic apar astfel 6 tipuri şi anume: γ_1AI, γ_1AII, γ_1MI, γ_1MII, γ_2I şi γ_2II [5]. În serul normal de om, în 7 S γ-globuline există 60% globuline cu lanţ *L* de grup I şi 30% globuline cu lanţ *L* de grup II. Cele două determinante antigenice separate pentru *L* I şi *L* II determină molecule separate antigenic de γ-globuline. Raportate la celulele limforeticulare generatoare, se pare că fiecare grup ar fi secretat de către un tip diferit de limfocite din foliculul limfatic; ar exista deci o specificitate de secreţie fiziologică prin clonuri celulare specializate [18]. Pernis şi Chiappino [118] consideră însă că celulele centrilor germinativi ar secreta ambele grupe — I şi II.

Fiecare din cele 3 clase de γ-globuline pot să aibă funcţie anticorpică, inclusiv macroglobulinele (izohemaglutininele, factorul reumatoid), factorul L.E., antitoxinele antidifterice şi antitetanice etc.).

Prin hidroliză, γ-globulinele s-au separat în 2 fragmente mai complexe, unele care migrează mai rapid *F* (*fast* = rapid) şi altele care migrează mai lent *S* (*slow* = lent); structura lor antigenică diferă prin

prezența lanțurilor peptidice *H* și *L* — primul pentru fragmentul *F* și al doilea pentru *S*.

În condiții fiziologice se poate conclude acum că sistemul reticulo-endotelial, prin componentele sale celulare — limfocitul și plasmocitul — secretă 6 tipuri de imunogammaglobuline diferite structural și antigenic.

Studiile făcute asupra secreției de γ-globulină *în condiții patologice și în special în reticulozele maligne*, au arătat alterări grave în producerea lor, în special în mieloame și în macroglobulinemii. Există însă foarte multe forme de reticuloze reactive și de reticuloze maligne, în care apar produceri patologice în exces de γ-globulină.

Mult timp s-a crezut că tulburarea importantă în aceste condiții este numai cantitativă, cu producere în exces de anumite tipuri normale de γ-globuline [128, 152].

În tabelul VI sînt redate, după Tomasi [147], bolile cele mai frecvente ale sistemului R.E., cu anomaliile de proteinogeneză corespunzătoare.

Tabelul VI

Boli ale metabolismului γ-globulinelor și anomaliile lor proteinice

Boli	Anomalie proteinică
Mielom multiplu	Exces de 7S sau γ1A
Macroglobulinemie	Exces de γ1M
Proteinurie Bence-Jones	Exces de lanțuri L
Boala lanțurilor grele	Exces de lanțuri H din 7S
Hipergammaglobulinemii	Exces de γ1A, γ1M în proporții variate
Agammaglobulinemie	Deficit de 7S, γ1A și γ1M
Disgammaglobulinemie	Deficit de 7S, și γ1A cu 19S normal sau deficit de γ1A și γ1M cu 7S normal
β-2A-aglobulinemie la normali	Deficit de γ1A
Telangiectazie ereditară	Deficit de γ1A

Prin posibilitățile recente de analiză structurală s-a constatat că toate aceste γ-globuline sînt alterate din punct de vedere biochimic în lanțurile polipeptidice *L* și din punct de vedere antigenic. De aici s-a precizat că infecțiile secundare din reticuloze, presupuse ca fiind legate de carențe de anticorpi, se datoresc deficienței imunologice a acestor γ-globuline în exces. Așadar, clonurile de celule maligne sau cele angajate în procese reactive patologice produc *de nuovo* globuline patologice, fiind inapte să răspundă unor solicitări antigenice printr-o reacție imună normală.

Recent, clasarea tulburărilor mai importante de globulinogeneză din reticulozele maligne a evidențiat că ele se grupează în anumite forme de mielom și de macroglobulinemii [5, 9] și anume: mielom γ_1A și γ_2; mielom cu proteine Bence-Jones; macroglobulinemie cu proteine γ_1M.

Scanned with OKEN Scanner

În ultimul timp s-a precizat structura proteinei Bence-Jones și relația sa cu celelalte γ-globuline [5, 67, 114, 115]. Ea apare ca un fragment de γ-globulină, și anume fragmentul purtător al lanțului *L*; are o greutate moleculară mică, în jurul a 40 000, și o structură antigenică ca a fragmentului *L* și ca a γ_1A-globulinei. După expresia lui Tomasi, proteina Bence-Jones apare prin incapacitatea unui clon de celule de mielom de a forma o moleculă completă de γ-globulină. Capacitatea formatoare a celulei se oprește la producerea de fragment polipeptidic, fără a face unirea lor într-o moleculă globulinică completă. Este important de reținut că în serul normal s-au găsit urme de lanțuri *L* libere (γ-globulină), care ar fi un corespondent normal al proteinei Bence-Jones; aceasta din urmă apare ca un produs de secreție patologică de γ-globulină incompletă [59]. Prima este un produs de sinteză normală *(by-product);* cea de-a doua apare printr-o sinteză patologică asincronă a celulei neoplazice.

Foarte recent, analizînd structura proteinelor patologice circulante în cîteva cazuri de reticuloze maligne, diferite ca structură morfologică, dar toate cu scăderi mari de γ_2-imunoglobulină, Osserman [115] și Franklin [68] au descoperit o formă specială de disproteinemie. Este o formă de producere incompletă de globulină, formată numai din fragmentul cu lanțuri *H*. Susținînd și o anumită particularitate clinică, autorii au considerat această tulburare ca o reticuloză particulară, pe care au denumit-o „boala lanțurilor grele". Din punctul de vedere al evoluției clinice, cît și histopatologic se pare că este vorba de forme variate de reticuloză (limforeticulosarcom, plasmocitom, boala Waldenström sau reticuloză reactivă) în care celulele sînt incapabile să producă imunogammaglobuline normale. Tulburarea este asemănătoare cu cea din mielomul Bence-Jones, dar este datorită incapacității celulelor de a lega lanțurile *H* și nu *L*. Descoperirea autorilor americani este importantă, însă nu apare specifică pentru o anumită reticuloză, așa cum nici proteina Bence-Jones nu apare numai în mielom și nici macroglobulinemia nu apare numai în boala descrisă de Waldenström. Și unele, și altele din aceste proteine patologice pot apărea în orice reticuloză malignă și chiar în reticulozele reactive, așa cum reiese de altfel și din relatarea celor doi autori americani.

Se pare deci că în reticuloze sindromul de disglobulinemie este caracterizat prin apariția în exces de variate globuline patologice, cu altă structură decît aceea a globulinelor din grupa γ normală. Acestea pot fi în deficit, determinînd mari deficiențe imunologice, cu scăderi de imunoanticorpi naturali sau dobîndiți.

Încercările de a lega aceste tipuri variate de proteine patologice de anumite clonuri speciale de celule, cum au făcut Waldenström și colab. [5, 9, 152], prin studii variate de microscopie optică, histochimie și chiar microscopie electronică, nu au putut stabili o relație precisă. Raportînd aceste variate forme de globuline la grupele mari de reticuloze, nu se poate

Scanned with OKEN Scanner

stabili o relaţie strînsă. Se poate spune însă că apariţia în exces a unei singure forme de globulină patologică este legată de alterarea unei singure linii celulare, ceea ce se întîmplă în special în reticulozele maligne. Apariţia în exces a mai multor tipuri de globuline este determinată de alterarea mai multor linii celulare, aşa cum se întîmplă în reticulozele reactive sau de trecere. După propunerea lui Waldenström [152], dezvoltată de Osserman [115], se poate spune că există gammopatii monoclonale, legate de metaplazia malignă a unei singure linii celulare (reticuloze tip mielom), şi gammopatii policlonale, ca în reticulozele reactive cu hiperplazia mai multor linii celulare care pot produce mai multe tipuri de γ-globulină.

b) *Sindroame clinice şi globulinogeneza patologică din reticuloze.* Deficienţele imunologice în reticuloze şi hemopatiile maligne au fost studiate în ultimii ani, dar nu în toate formele [72]. Cel mai mult a fost studiată imunitatea în boala Hodgkin, apoi în mielom şi în diverse forme de leucoză [14, 97]. S-a cercetat în special capacitatea imună anticorpică prin titrarea anticorpilor, după stimulare antigenică specifică. Mulţi autori au găsit un răspuns imun deficitar. Foarte recent, Libanski [96], cercetînd factorii imunologici naturali (properdină, alexină, izohemaglutinine, activitatea antibacteriană a serului normal), precum şi reacţia imunoanticorpică provocată, nu ajunge la concluzii precise. Cercetările sale, făcute pe un număr relativ mic de cazuri neomogene, au arătat unele scăderi ale factorilor imuni, însă într-un procentaj nesemnificativ statistic. În cercetările din Institutul de medicină internă titrul de alexină nu pare să fie scăzut nici în formele avansate, rezistente la tratament.

Ceea ce apare constant scăzută în multe reticuloze maligne, dar în special în boala Hodgkin, este reacţia imună de tip întîrziat şi în special reacţia la tuberculină. Scăderea mare a limfocitelor din această boală explică deficienţa imună de tip tardiv, specific legată de limfocite. În cazuri de boală Hodgkin, urmărite în ultimul timp în Institutul de medicină internă, am găsit mari deficienţe de apărare cu infecţii repetate, la care limfopenia şi scăderea γ-globulinelor arătau reducerea capacităţii imune de tip imediat şi tardiv. Deficienţe asemănătoare au fost găsite însă şi în faza ultimă a limfadenozei leucemice cu agranulocitoză totală. În reticulozele reactive, în cele de trecere şi în reticulozele de încărcare nu s-au făcut cercetări, deşi evoluţia este determinată de alterarea răspunsului imun. Unele cercetări asupra răspunsului anticorpic prin stimulare antigenică microbiană s-au făcut în colagenoze şi în special în P.C.E., unde aceste reacţii par să fie normale sau chiar crescute.

Există o serie întreagă de alterări patologice legate de dereglările globulinogenezei [22, 155]. În afară de alterările sistemului γ, celelalte fracţiuni proteinice au fost puţin studiate. Sînt citate scăderi ale fracţiunii β-transferină cu consecinţe în transportul fierului, favorizînd condiţiile

Scanned with OKEN Scanner

de anemie feriprivă. În multe cazuri s-au găsit creşteri de fibrinogen, mai ales în boala Hodgkin [142], sau de ceruloplasmină [179]. Paralel cu creşterile de macroglobuline există creşteri concomitente de mucopolizaharide.

Sindroamele hemoragice care apar în reticulozele maligne se consideră a fi datorite şi scăderii unor factori coagulanţi cu structură globulinică. În marea majoritate a cazurilor nu se decelează însă scăderea lor. Sînt semnalate izolat cazuri de disproteinemie accentuată cu amiloidoză sau paraamiloidoză, cu scăderi de fibrinogen sau de factori Quick [25, 80, 127]. În multe cazuri, într-o fază avansată, există scăderi mari de albumină, probabil prin marea deficienţă nutritivă care se instalează cu timpul; se poate să existe însă o competiţie în folosirea aminoacizilor pentru sinteza proteinelor, aceştia fiind derivaţi pentru generarea γ-globulinelor în exces.

Dintre simptomele clasice care însoţesc marile disglobulinemii şi în special macroglobulinemia, importante din punctul de vedere al gravităţii şi al frecvenţei sînt purpura hemoragică şi nefrita cu insuficienţă renală. Se cunoaşte acum ca o entitate morfologică relativ bine delimitată nefropatia macroglobulinică [109, 171]. Descrisă mai întîi în mielom, astăzi se cunosc forme care apar atît în reticulozele maligne cu durată de viaţă mai lungă, precum şi în reticulozele reactive [16]. Mecanismul de producere a acestor tulburări grave este nelămurit. Leziunea histologică caracteristică este depunerea în peretele capilarelor de material PAS-pozitiv rezistent la diastază [57]. Acest material este în parte mucopolizaharidic, însoţind globulina patologică. Reacţia PAS-pozitivă poate să fie dată însă şi de acumularea de proteină patologică de tip paraamiloid sau de tip hialin, care precipită în pereţii vaselor. În reticulozele reactive materialul poate să constea în complexe antigen-anticorp care precipită. Mecanismul ar fi legat de existenţa reacţiilor autoimune care se instalează cu timpul sau de reacţia antigen-anticorp, întreţinute de unele toxine circulante generate de un focar de infecţie. În majoritatea cazurilor există semne asociate de reacţii autoimune cu citopenii sanguine.

În mielom precipitarea globulinelor în tubi renali, sub formă de cristale, determină diferite alterări renale [20, 113, 117]. Sînt interesante relatările lui Engle şi Walles asupra apariţiei sindromului Fanconi la adult prin depunerea cristalelor proteice în tubii renali [61].

Purpura cu aspect de sindrom Schönlein-Henoch este tulburarea cea mai frecventă, dar cea mai discutată ca mecanism [7]. Este posibil ca globulinele patologice să se depună în pereţii capilarelor, scăzîndu-le rezistenţa, sau să acopere trombocitele interferînd funcţiile acestora în hemostază şi în special metamorfoza vîscoasă [114]. Unii autori consideră că globulinele patologice ar putea interfera factorii circulanţi de coagulare. Alţi autori, [7] descriind purpura disglobulinemică malignă, consideră că leziunea hemoragică este generată de un anticorp anticapilar. Testul de

Scanned with OKEN Scanner

provocare a capilaritei hemoragice la cobai, prin injectare de ser disglobulinemic, este considerat ca un test clinic concludent pentru mecanismul de autoimunitate. Folosind serul total şi precipitatul de globulină patologică (euglobulină şi crioglobulină) în examene anatomopatologice la cobai, nu am găsit nici o diferenţă de reacţie faţă de serul normal. Există, probabil, mecanisme mai complexe determinate de circulaţia proteinelor patologice concomitent cu o stare autoimună, însă cu autoanticorpi incompleţi sau blocanţi, care nu apar în ser. Cercetări de imunofluorescenţă au dovedit aceasta în nefritele şi capilaritele autoimune experimentale.

Mai trebuie menţionate tulburările legate de existenţa globulinelor la rece care se ştie că precipită în jurul a 4°. S-au descris leziuni tipice de capilarite prin depuneri de proteine precipitate [50]. Ele sînt însoţite de un sindrom Raynaud. În genere, crioglobulinele însoţesc euglobulinele care precipită în apa distilată. S-a considerat că aceste două globuline apar obligatoriu în cursul macroglobulinemiei. Testul Sia — precipitarea euglobulinei din serul bolnavului după diluţie cu apă distilată — a fost considerat ca test de macroglobulinemie. Se ştie acum că cele 3 fracţiuni eu-, crio- şi macroglobulinice pot să coexiste, dar pot să apară în exces şi independent, atît în reticulozele maligne, cît şi în cele reactive.

Asocierile unor sindroame autoimune în reticuloze sînt frecvente, dar mecanismul lor nu este dovedit. Burnet [27], studiind anemia autoimună hemolitică la şoareci cu tumori genetice limfatice, consideră că o dată cu hiperplazia patologică de clonuri celulare pot să devină active clonurile (interzise) prin care este asigurată toleranţa imunologică şi recunoaşterea *self*-ului de *non-self*. Aceasta face posibilă apariţia de anticorpi faţă de propriile ţesuturi, ceea ce explică boala Hashimoto, citopeniile autoimune, colagenozele. Cel puţin pentru boala Hashimoto este dovedită reacţia autoimună anticorpică din cadrul limforeticulozelor reactive sau maligne [34].

Autorii sovietici au semnalat asocierile de colagenoze de tip dermatomiozită sau L.E.D. în cadrul limfadenozelor leucemice sau aleucemice.

În Institutul de medicină internă au fost întîlnite mai multe cazuri de alterări necrotice mezenchimo-vasculare şi renale cu hiperplazie limforeticulară de tip reactiv, unele cu evoluţie malignă. De asemenea, s-au descris cazuri de reacţii plasmocitare de tip mielom reactiv şi leziuni mezenchimale ca în P.C.E. şi L.E.D.

Asocierile de limforeticuloze şi diferite forme de colagenoze sînt descrise din ce în ce mai frecvent. Ele se încadrează, în mare parte, în ceea ce s-a descris ca sindroame paraneoplazice. Termenul trebuie înţeles ca un complex de tulburări biologice şi metabolice, în mare parte ţinînd de alterarea globulinogenezei. Formele variate de boală autoimună ipotetic pot fi legate de alterările imunoglobulinogenezei.

Scanned with OKEN Scanner

BIBLIOGRAFIE

1. ACKERMAN, G. A. — *Ann. N. Y. Acad. Sci.*, 1964, vol. 113, p. 537.
2. ALBAGEN, B. — *J. clin. Lab. Invest.*, 1949, vol. 11, p. 49.
3. ALEXEEV, G. — Comunicare Congr. naţ. med. int., Bucureşti, 1964.
4. AUBIN, A., DUPERRAT, B., DEBAIN, J. J. — *Presse méd.*, 1958, vol. 66, p. 713.
5. BACHER, J. P. — *Virology*, 1964, vol. 22, p. 462.
6. BASSERGA, A. — În: Tratatto italiano di medicina interna, vol. III, ed. de Introzzi, P. Ed. Abruzzini, Roma, 1961, p. 2 015.
7. BERNARD, J., MATHÉ, G., ISRAEL, L. — *Presse méd.*, 1957, vol. 65, p. 759.
8. BESSIS, M. — *Lab. Invest.*, 1961, vol. 10, p. 1 040.
9. BESSIS, M., BRETON-GORIUS, J., BINET, J. L. — *Nouv. Rev. franç. Hémat.*, 1963, vol. 3, p. 159.
10. BERCEANU, ŞT. — *Viaţa med.*, 1957, nr. 1.
11. BERCEANU, ŞT., ANDRONACHE, I., CONSTANTINESCU, P. — *Stud. Cerc. Med. intern.*, 1960, vol. 1, p. 187.
12. BERCEANU, ŞT., GOCIU, M., GEIB, R. — Stadiul actual al terapiei tumorilor ganglionare primitive (limforeticulozele maligne), Conf. de oncologie, Bucureşti, nov. 1964.
13. BERCEANU, ŞT., ROXIN, T., RĂILEANU I., LĂZĂRESCU, I. — Comunicare Conferinţa de radiobiologie, Bucureşti, mai 1964.
14. BERCEANU, ŞT., GOCIU, M., RĂILEANU, I., TUDOSE, V. — *Rev. Roum. Méd. Int.*, 1965, vol. 2, nr. 2, p. 113.
15. BERCEANU, ŞT., GOCIU, M., DĂNCESCU-IAMANDI, I. — Date nepublicate.
16. BERCEANU, ŞT., POPESCU, I. GR., GOCIU, M., VLĂDESCU, C. — Al IX-lea Congr. Int. Soc. Hematol., Stockholm, 1964.
17. BERCEANU, ŞT., SĂSĂRMAN, L., IONĂŞESCU, R. — *Med. interna (Buc.)*, 1958, nr. 8, p. 1 167.
18. BERNIER, G. M., CEBRA, J. J. — *Science*, 1964, vol. 144, p. 1 590.
19. BLOCK, M. — În: The Lymphocyte and Lymphocytic Tissue, ed. de Rebuck J. W., Ed. P. B. Hoeber, New York, 1960, p. 202.
20. BRASS, K. — *Frankfurt. Z. Path.*, 1943, vol. 57, p. 367.
21. BRAUNSTEINER, H., FELLINGER, K., PAKESCH, F. — *Blood*, 1958, vol. 15, p. 476.
22. BRAUNSTEINER, H., OSWALD, E., PAKESCH, E. F., REIMER, E. E. — *Wien. Z. inn. Med.*, 1956, vol. 37, p. 349.
23. BRITTEN, G. M., TANAKA, Y., BRECHER, G. — *Blood*. 1963, vol. 21, p. 335.
24. BRÜCHER, H. — *Internist*, 1962, vol. 3, p. 95.
25. BURKITT, D. P. — *Brit. J. Cancer.*, 1962, vol. 16, p. 379.
26. BURNET, F. M. — The clonal selection theory of acquired immunity, Cambridge Univ. Press, Cambridge, 1959.
27. BURNET, M. F. — *Proc. roy. Soc. Med.*, 1962, vol. 55, p. 619.
28. BURNET, M. F. — *Nature (Lond.)*, 1964, vol. 203, p. 451.
29. CAJAL, N., CEPLEANU, AL., SCHÄCHTER, A., SORODOC, Y., DEMETRESCU, R., LOTREANU, V. — *Stud. Cercet. inframicrobiol.*, 1963, vol. 14, p. 409.
30. CAJAL, N., SCHÄCHTER, A., CEPLEANU, M., SORODOC, Y., DEMETRESCU, R., LOTREANU, V. — *Acta Virol.*, 1963, vol. 7, p. 284.
31. CAZAL, P. — La réticulose histiomonocytaire, Ed. Masson et Cie, Paris, 1946.
32. CHADBOURN, W., ZINNERMAN, H. — *Blood*, 1955, vol. 10, p. 1109.
33. CHURGH, J., STRAUSS, L. — *Amer. J. Path.*, 1951, vol. 27, p. 277.
34. CON, T. M. — *J. clin. Path.*, 1964, vol. 17, p. 591.

Scanned with OKEN Scanner

CAPITOLUL
7

DATE GENERALE ASUPRA RETICULOZELOR PRIN HIPERPLAZIE REACTIVĂ

DEFINIȚIE ȘI DELIMITARE

Denumirea generală de reticuloze pare adaptată pentru orice formă de hiperplazie a S.R.E., indiferent de etiologie și mecanism. Pentru grupa mare, mai puțin precizată și mai controversată, a reticulozelor reactive, ar fi mai potrivit termenul de reticulite, desemnînd un proces inflamator. Cum caracterele morfologice se îndepărtează de multe ori de reacțiile inflamatorii obișnuite, iar pe de altă parte factorii etiologici de inflamație nu pot fi totdeauna determinați, credem că termenul general de reticuloză poate fi folosit și pentru hiperplaziile reticulo-histiocitare reactive. Numeroși autori consideră modificările reactive ca reacții fiziologice în cadrul fenomenelor de apărare și pentru aceasta resping încadrarea lor în reticuloze; ei limitează acest termen la hiperplaziile maligne ale S.R.E. În acest sens, autorii respectivi și în special Brücher [20] aduc o argumentare judicioasă pentru respingerea noțiunii de reticuloză reactivă. De aceea, clasificări mai vechi, ca aceea a lui Epstein, care introducea între reticuloze reactive și febra tifoidă, sînt exagerate.

În clasificarea noastră, reticulozele reactive sînt încadrate ca forme patologice hiperplazice ale unuia și, în genere, ale mai multor tipuri celulare din cadrul S.R.E., care se continuă într-o formă cronică și dau naștere la modificări locale și generale patologice. Cînd s-a instalat tabloul morbid clinic și biologic, reacțiile morfologice locale sau sistemice nu mai sînt de loc echivalente stărilor reactive de apărare imună fiziologică. S-a arătat că în infecția streptococică [10], care determină, printr-un

Scanned with OKEN Scanner

mecanism alergic, boala acută reumatismală sau scarlatina, există o reacţie celulară plasmocitară. Aceasta este o reacţie fiziologică imună, trecătoare, legată de geneza anticorpilor antistreptococici. În poliartrita cronică evolutivă, boală cu caracter autoagresiv, sau în periarterita nodoasă, reacţia hiperplazică limfo-reticuloplasmocitară din ganglioni, măduva osoasă şi uneori din splină se permanentizează ani şi zeci de ani. În aceste condiţii, hiperplazia este patologică, cu toate că iniţial şi poate chiar mai tîrziu se poate încadra între hiperplaziile reactive din cadrul imunităţii.

Noţiunea de „răspuns imun patologic", de patologie a reacţiilor imune, delimitează o patologie specială, care are la bază în primul rînd alterările reacţiilor S.R.E. faţă de antigenele străine pe care nu le mai poate neutraliza, ca în stările imune reactive, fiziologice. Există deci o stare fiziologică de apărare imună, cu elemente celulare de inflamaţie locală şi generală şi care se produce în limitele reacţiilor S.R.E. normale de apărare. Pe lîngă acestea, există o patologie a capacităţii imune de apărare, în care reacţiile morfologice ale S.R.E. şi consecinţele umorale şi biologice, în sens mai larg, se sistematizează mai mult sau mai puţin precis în sindroame care pot fi încadrate în grupa reticulozelor hiperplazice reactive. Indiferent de poziţia teoretică pe care o adoptăm faţă de fenomenele generale de imunitate, clinica ne arată că acest tip de patologie există şi el trebuie reconsiderat alături de patologia malignă şi cea de încărcare [1], clasic considerate specifice pentru S.R.E.

După cum se arată în capitolul de patogenie, numeroase argumente de patologie experimentală dovedesc acest lucru. Mecanismul patogenic este în genere comun şi, de aceea, de multe ori modificările morfologice pot să fie asemănătoare. Există însă forme mai particulare, morfologic şi clinic, legate de anumiţi factori etiologici. Experienţa proprie şi datele recente din literatura de specialitate arată că reticulozele reactive sînt tipuri mai mult sau mai puţin bine definite, în funcţie de anumite criterii clinice, morfologice şi umorale.

Din punct de vedere etiologic, se pot împărţi în două grupe mari: reticuloze reactive cu etiologie specifică şi reticuloze reactive cu etiologie nespecifică. În cadrul acestora se pot despărţi subgrupe, în funcţie de predominanţa unor leziuni morfologice, de unele manifestări hematologice, de caracterul acut sau cronic sau de preponderenţa anumitor alterări ale proteinelor plasmatice. Ultima grupă este constituită din forme de trecere, care pot fi încadrate fie în reticulozele reactive, fie în cele maligne. Vom descrie caracterele generale clinico-morfologico-umorale relativ comune şi vom exemplifica cu formele cele mai importante şi mai bine definite de reticuloză reactivă (vezi tabelul V).

Scanned with OKEN Scanner

CARACTERE CLINICO-MORFOLOGICE ŞI UMORALE COMUNE

Modificările morfologice prezintă unele caracteristici care delimitează, pînă la un punct, reticulozele reactive de cele maligne. În primul rînd, hiperplazia nu este uniformă şi limitată la un singur tip celular ca în reticulozele maligne; ea apare polimorfă, însă în general predomină un tip celular: limfocite mari sau mici, plasmocite, histiocite, monocite etc. (fig. 26 şi 27). Difuzarea procesului hiperplazic este extensivă, dar nu prezintă o invazie distructivă şi anarhică, cu alterarea capsulelor şi a parenchimului organelor în care are loc proliferarea. Procesele hiperplazice pot fi uneori limitate la anumite ţesuturi limfo-reticulare, dar, de obicei, sînt generalizate, cuprinzînd sistemele ganglionare superficiale şi profunde, ca un răspuns reactiv sistemic. În monografia sa asupra reticulozelor histio-monocitare, Cazal [24] distinge procesele metaplazice cu proliferări generalizate multifocale, de cele neoplazice care se extind prin metastaze. Reticulozele reactive, puţin delimitate înainte de 1950, par să se comporte ca reticuloze histio-monocitare în concepţia lui Cazal: proliferare difuză sistemică multifocală. Nu se poate spune că reticulozele sarcomatoase, limfo- şi reticulosarcomul nu s-ar putea generaliza şi pe această cale, prin proliferare malignă multiplă dintr-o dată.

Considerăm că celulele reticulo-endoteliale hiperplaziate, reactive, pot să se descarce în sîngele periferic, ca în leucoze, să se oprească, „să metastazeze" în diferite organe şi ţesuturi. Unele leziuni infiltrative plasmocitare din suprarenale şi miocard, pe care le-am evidenţiat la animale în stare de imunizare prelungită cu antigen Freund, sînt caracteristice pentru infiltraţiile prin „metastazare" pe cale sanguină. Mecanismul metastazant pare să existe şi în formele de limfo-reticulemii în cadrul reticulozelor splenice care dispar sau diminuă foarte mult după splenectomie [8].

Caracterul de leziune proliferativă face foarte dificilă stabilirea unui tablou morfologic caracteristic pentru fiecare formă de reticuloză reactivă. Pe lîngă caracterele generale de leziune hiperplazică reactivă, distinctivă de marea grupă a reticulozelor maligne, există şi unele caractere morfologice particulare anumitor forme cu oarecare specificitate morfologică, cum ar fi: granuloamele alergice, limfomul bening tip Brill-Symmers, reticulozele tuberculoase.

Modificări sanguine se pot întîlni în toate formele reactive, dar mai ales în formele reactive generalizate, cu hiperplazie predominantă a celulelor limfo-histiocitare sau monocitare. Factorul etiologic care declanşează proliferarea poate fi uneori cunoscut şi chiar specific ca: bacilul Koch, *Str. viridans* etc. O grupă specială o formează reticulozele reactive acute cu descărcare limfomonocitară şi care au ca agent etiologic

Scanned with OKEN Scanner

virusurile. Astfel sînt monocitoza infecţioasă Pfeiffer şi limfocitoza acută benignă Smith. Ele trebuie deosebite de descărcările leucozice din reticulozele maligne şi din leucoze, acestea avînd altă morfologie.

Dintre alterările biologice generale, *sindromul umoral determinat de tulburări în geneza globulinelor* este cel mai important. Se poate spune

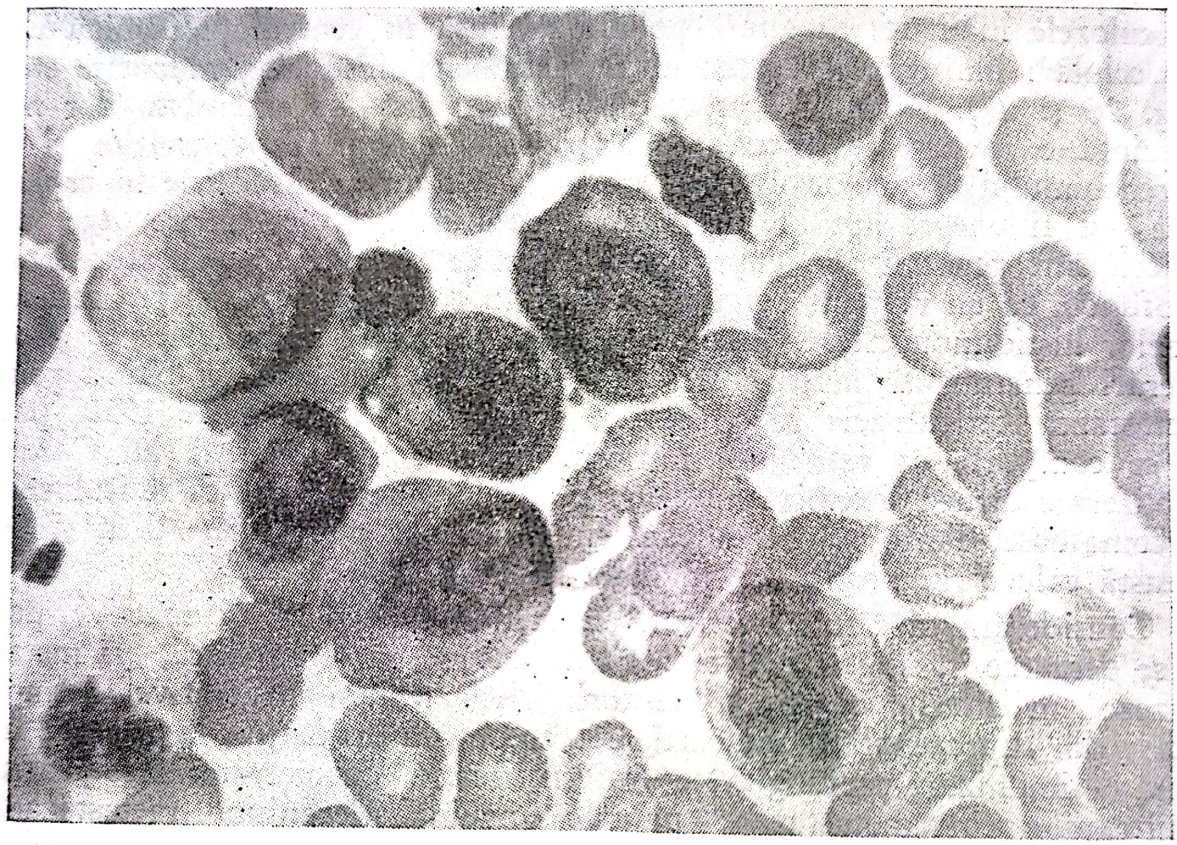

Fig. 30. — Frotiu medular de la un bolnav cu reacţie histiomonocitară în cadrul unui sindrom infecţios cronic (bronşiectazii multiple suprainfectate), (coloraţie May-Grünwald-Giemsa, × 2 000).

că sindromul disglobulinemic, întîlnit ca o caracteristică specială a reticulozelor maligne, apare tot atît de important în formele prelungite şi generalizate de reticuloze reactive. Ca o consecinţă sau poate ca o cauză, există alterări ale răspunsului imun, cu semne de boală prin deficit de anticorpi. În relatările recente asupra aşa-zisei boli prin lanţuri grele [37, 85], mecanismul alterării globulinogenezei poate să fie determinat şi de proliferarea patologică de tip reactiv a S.R.E.

Există însă în tabloul alterărilor proteinelor plasmatice din reticulozele reactive şi unele considerate specifice leziunilor inflamatorii, aşa cum au fost descrise de mult [53, 120]. Astfel sînt creşterile de α_2-globuline, precum şi unele creşteri de fibrinogen. În sistemul gamma [51], alterările carac-

teristice sînt creşterile de γ_1A, cu sau fără creşteri de γ_2. Pot să apară însă creşteri de γ_1M, ca în macroglobulinemiile considerate specifice. Ceea ce s-a descris mai de mult ca purpure hipergammaglobulinice sînt sindroame umorale şi clinice în cadrul reticulozelor reactive, în general cu etiologie necunoscută. Deşi nu există studii sistematizate, este foarte posibil ca fracţiunile γ-globulinice crescute să fie globuline patologice. Aşa se explică de ce tabloul clinic secundar care însoţeşte sindromul disglobulinemic este asemănător cu cel din reticulozele maligne. Sindroamele purpurice, nefropatia disglobulinemică, artropatiile, miocardoza şi, în general, leziunile capilare prin depunere de material proteinic şi mucopolizaharidic, infiltraţia de amiloid şi paraamiloid apar ca şi în reticulozele maligne; de asemenea, alterările biologice şi simptomele provocate de apariţia de eu- şi crioglobuline. Tulburările răspunsului imun îmbracă aspecte asemănătoare: semne de boală prin lipsă de anticorpi, semne de boală autoimună cu citopenii sanguine sau alterări degenerative de mezenchim. Am avut sub observaţie cazuri de colagenoze bine caracterizate, care la început au apărut ca reticuloze reactive foarte greu de interpretat. De obicei însă disglobulinemia din reticulozele maligne este de tip monoclonal, pe cînd cea din reticulozele reactive este de tip policlonal, aşa cum s-a arătat mai sus.

Experienţa ne-a arătat că există însă unele deosebiri între sindroamele de alterare a imunităţii în disproteinemiile din reticulozele reactive şi cele maligne. Acestea constau într-o profilare mai evidentă a sindromului de natură alergică şi hiperergică sau infecţioasă cronică. Dacă în reticulozele maligne există o diminuare a reacţiilor de tip tardiv şi, de multe ori, o scădere a reacţiilor imunocitologice specifice, în reticulozele reactive reacţiile imune sînt accentuate şi uneori foarte vii. În multe din cazurile noastre am observat o stare hiperergică cu totul neobişnuită, adesea cu caractere de panalergie. Reacţia la tuberculină poate fi de o sensibilitate extremă, determinînd leziuni necrotice la diluţii de 1^{-10} de PPD. Reacţii pozitive de tip tardiv am găsit apoi la testările cu antigene bacteriene, fungice. Uneori există şi reacţii la distanţă, chiar cu hipertrofie ganglionară tranzitorie.

Frecvent, în afecţiunile S.R.E. cu proliferare reactivă faţă de o suşă antigenică continuă apare un lanţ de reacţii care se autoîntreţin şi care fac parte din contextul morbid al bolii. Este greu de explicat de ce pe un fond reactiv hiperergic există un mare deficit de apărare imună, prin care se continuă o stare infecţioasă prelungită. Nu există cercetări sistematizate asupra dereglărilor profunde ale imunităţii în aceste stări. Factorii imuni naturali par să nu fie alteraţi. Determinările de alexină ne-au arătat totdeauna valori normale sau chiar crescute. Este posibil ca în anumite faze şi forme, ca în colagenozele sistematizate de tip L.E.D.,

Scanned with OKEN Scanner

acestea să fie totuşi scăzute, aşa cum au arătat cercetările lui Bruckner şi colab.

Explicaţiile mecanismelor intime se bazează numai pe ipoteze. Burnet crede că din masa de celule cu capacitate reactivă se selectează, la un moment dat, după o continuă solicitare antigenică, printr-un fel de mutaţie, clonuri de celule limfo-reticulare patologice. Acestea încep să răspundă la solicitările antigenice prin secreţie de globulină patologică; secreţia poate să continue şi după solicitarea antigenică, ca în orice celulă reticulară metaplaziată din reticulozele maligne. Recent, se susţine un mecanism patologic ereditar care intervine în alterarea reacţiilor imune [65, 67, 68, 113]. Celula reticulo-mezenchimală şi cea reticulo-limfatică, printr-un deficit de informaţie genetică în sinteza proteinelor, nu răspunde adecvat solicitărilor antigenice obişnuite. În locul răspunsului imun anticorpic apar globuline patologice, ca factorul reumatoid sau factorul lupic. Deficitul acesta de răspuns patologic calitativ, ereditar, este comparabil cu deficitul de răspuns cantitativ din agammaglobulinemia congenitală, boală prin lipsă de anticorpi. Interpolarea este posibilă, avînd în vedere că, alături de agammaglobulinemia congenitală, există şi una dobîndită în cadrul patologiei S.R.E. Este foarte posibil ca alterările calitative cu geneza de paraglobuline din reticulozele reactive să aibă acelaşi mecanism de alterare patologică dobîndită, ca şi alterările sale cantitative. În fig. 28, în care explicăm apariţia sindromului de autoagresiune prin hiperimunizare şi a reticulozelor reactive, există o verigă celulară necunoscută. Nu se poate explica de ce în anumite condiţii celula reticulară, în loc să determine răspuns globulinic imun, răspunde cu producere de γ-globuline patologice, care, uneori, se comportă ca autoanticorpi. Cercul vicios care se instalează, cu întreţinerea sindromului biologic, cu alterarea profundă a răspunsului imun, cu leziuni ireversibile în organele vitale, ca rinichiul şi miocardul, face ca reticulozele reactive, deşi morfologic cu caractere reactive benigne, să apară ca afecţiuni ireversibile, cu evoluţie fatală. Posibilitatea lor de transformare în reticuloze maligne le apropie şi mai mult de acestea, apărînd ca stări hiperplazice reticulo-limfoide „premaligne", însă cu sindroame şi tulburări de tip „paraneoplazic", de aceeaşi gravitate [9].

FORME SPECIALE DE RETICULOZE REACTIVE

MONONUCLEOZA INFECŢIOASĂ

Sinonime: febra glandulară Pfeiffer; adenita cervicală benignă; angina monocitară; angina limfoido-celulară; angina limfomonocitară; limfoblastoza acută benignă; limfadenoza acută.

Scanned with OKEN Scanner

Definiţie. Este o boală infecţioasă, acută, benignă, produsă de un agent patogen necunoscut, probabil de natură virotică, şi care se caracterizează din punct de vedere clinic prin febră neregulată, angină, adenopatie, în special cervicală, splenomegalie; din punct de vedere hematologic, prin limfomonocitoză absolută, cu apariţie de elemente mononucleate atipice, iar serologic, prin prezenţa de anticorpi heterofili activi pe hematia de oaie.

Istoric. Sub numele de febră ganglionară, Pfeiffer descria, în 1889, un sindrom caracterizat prin creşterea de volum a ganglionilor, fără tendinţă la supuraţie şi hepato-splenomegalie, boala apărînd sub formă epidemică la copii şi cu o evoluţie benignă. Ulterior, au fost comunicate o serie de cazuri cu adenopatie, angină şi mononucleoză, unele diagnosticate ca leucoze acute vindecate [22, 60, 72]. De abia în 1920, Sprunt şi Evans [102] reunesc aceste cazuri sub denumirea de mononucleoză infecţioasă, iar în 1921 Tidy şi Morley [105] sugerează că febra ganglionară şi mononucleoza infecţioasă sînt una şi aceeaşi boală. Un progres în caracterizarea acestei afecţiuni a fost făcut de Paul şi Bunnell [88], care au descris prezenţa în sîngele bolnavilor a unor anticorpi care aglutinează hematiile de oaie în titru mult mai ridicat decît serul oamenilor normali. În perioadele mai recente, studiile anatomopatologice au permis o mai bună definire a bolii, constatîndu-se interesarea difuză a sistemului reticulo-endotelial.

Etiologie. În general, toţi autorii sînt convinşi că mononucleoza infecţioasă este o entitate specifică, şi nu o reacţie faţă de mai mulţi agenţi infecţioşi. Totuşi, pînă în prezent încercările de a descoperi agentul patogen în culturi sau prin inoculări la animale au fost infructuoase.

S-au incriminat ca agenţi etiologici o serie de coci, bacili, spirochete şi virusuri. *Bacterium* sau *Listerella monocytogena*, un bacil mic gram-pozitiv, a fost izolat din sîngele cîtorva bolnavi cu mononucleoză infecţioasă [83, 91]. Inocularea germenilor la animale nu a reprodus boala, iar inocularea intracutanată la om de ser de la şoareci inoculaţi cu *Listerella* nu a provocat fenomene de mononucleoză infecţioasă [62].

S-a încercat pe scară largă inocularea bolii de la om la animale şi de la om la om. Bland [14], inoculînd sînge citratat de la un bolnav cu mononucleoză infecţioasă la iepure, observă instalarea unei boli febrile.

Wising [117] arată că injectarea de emulsii ganglionare de la bolnavi la maimuţe produce o boală asemănătoare cu mononucleoza infecţioasă. Boala este transmisibilă de la maimuţă la maimuţă, iar un laborant care se răneşte în timpul manipulării materialului infectat face boala cu toată simptomatologia ei. Aceste fapte de observaţie nu au fost confirmate în întregime, deoarece unii cercetători nu au reuşit să realizeze transmiterea bolii. De asemenea, încercările de transmitere interumană nu au dat rezultate constante.

Scanned with OKEN Scanner

În unele experienţe [36] inocularea de ser, lichid de spălătură faringiană sau de preparate de excrete de la bolnavi cu mononucleoză infecţioasă la voluntari a produs semnele bolii. În 1951 De Vos şi Kuipers [29] au semnalat o transmitere accidentală interumană în urma unei transfuzii de sînge.

Autorii japonezi [63] au descoperit un agent patogen în cîteva cazuri de mononucleoză infecţioasă: *Rickettsia sennetsu.* Recent [27], s-a comunicat, în unele cazuri de mononucleoză infecţioasă tipică, prezenţa de anticorpi care inhibă hemaglutinarea virusului Sendai — agentul cauzal al infecţiilor de tip semiinfluenţă. Autorii trag concluzia că agentul cauzal al mononucleozei infecţioase ar fi înrudit antigenic cu virusul Sendai. În 1964, Schneider şi colab. [98] au observat, pe culturi de ţesuturi, că serul de la bolnavii cu mononucleoză infecţioasă are efecte citopatice asemănătoare cu cele produse de virusul hepatitei epidemice, trăgînd concluzia că prin această metodă s-ar putea izola agentul transmisibil al bolii.

Din cele expuse mai sus reiese că etiologia mononucleozei infecţioase este încă neclară, necesitînd cercetări în continuare.

Epidemiologie. Boala este răspîndită în toate continentele. În Japonia au fost descrise o serie de febre epidemice *(tosanetsu, tokushoma-netsu* şi *tagakami-netsu)* care au fost comparate cu mononucleoza infecţioasă. Deşi se pare că nu există diferenţe de morbiditate în funcţie de rasă, totuşi autorii americani arată că la negri boala ar fi mai rară. Cazurile sporadice par a fi mai frecvente la personalul care lucrează în mediul spitalicesc.

În ce priveşte vîrsta, există o diferenţă între formele epidemice şi cele sporadice. Forma epidemică predomină la copii. Cazurile descrise pînă în 1921 au fost, în proporţie de 80%, la copii sub 13 ani. Ea este mai frecventă între 2 şi 10 ani şi extrem de rară în primele luni de viaţă. În cursul ultimului război mondial s-au semnalat focare epidemice la adulţi tineri în colective militare [93]. Forma sporadică este mai frecventă la adolescenţi şi adulţi tineri, între 15 şi 40 de ani, cu un maximum între 20 şi 30 de ani [116]. După 40 de ani boala este foarte rar întîlnită.

Afecţiunea pare a fi mai frecventă la bărbaţi decît la femei (în proporţie de 3 la 2). Epidemiile apar de obicei primăvara. Pentru cazurile sporadice nu s-a putut preciza o incidenţă sezonieră. De asemenea, contagiozitatea acestor cazuri este mică, îmbolnăvirea membrilor de familie fiind excepţională.

Concepţia unitară asupra mononucleozei infecţioase ca boală cu formă epidemică şi formă sporadică rămîne în vigoare.

Modul de transmitere a bolii nu este cunoscut. Experimental, s-a arătat că inocularea de ser sau transfuzia de sînge poate transmite boala, dar este totuşi o modalitate excepţională, avînd în vedere raritatea cazurilor (un caz de mononucleoză infecţioasă posttransfuzională comunicat de De Vos şi Kuipers [29]). Hoagland crede că boala s-ar transmite prin

Scanned with OKEN Scanner

salivă, fie prin contact direct, fie prin obiecte contaminate cu salivă (pahare etc.), dar această cale nu a fost demonstrată experimental. S-au comunicat cîteva cazuri apărute postoperator [101].

După cercetările lui Hoagland [55, 56, 57] incubaţia bolii durează 33—49 de zile, fiind mai lungă decît cea comunicată de marea majoritate a autorilor (1—3 săptămîni).

Asupra imunităţii conferite de mononucleoza infecţioasă se cunoaşte foarte puţin. Avînd în vedere scăderea mare a morbidităţii la adulţi, se poate bănui existenţa unei imunităţi cîtşigate după vîrsta de 40 de ani, dar acest lucru nu a putut fi demonstrat.

Anatomie patologică. Mononucleoza infecţioasă apare ca o boală generalizată, caracterizată prin infiltraţii limfo-reticulare în toate organele. Histologia acestei afecţiuni a fost cunoscută mai bine în ultimul timp prin punerea la punct a tehnicilor de puncţie-biopsie şi a biopsiilor ganglionare, hepatice şi splenice. Ţesutul histiocitar este interesat în toate localizările anatomice. Un frotiu ganglionar efectuat în perioada de stare a bolii arată prezenţa celulelor reticulare mari cu evoluţie limfoidă, celulelor plasmocitare imature şi mature şi a celulelor monocitoide. Aspectul secţiunilor histologice variază însă de la caz la caz. Uneori predomină hiperplazia foliculară cu centrii germinativi mari şi evidenţi, alteori se observă o reacţie histio-reticulară, cu prezenţa celulelor mari, cu nucleu vezicular, asociată cu hiperplazie limfoidă şi plasmocitară, putînd simula aspectul unui limfom malign, în special boala Hodgkin, mai ales că unele celule reticulare pot avea caracter sternbergoid. Endoteliile vaselor participă şi ele uneori la procesul patologic. Recent, Reinauer [94] a descris 2 faze în evoluţia morfologică a acestei boli: o fază adenitică şi o fază de hiperplazie pură, în care nucleii celulari ar prezenta la microscopul electronic alterări specifice de natură virotică, iar citoplasma ar conţine incluziuni de dimensiunile 76—120/153—176 mμ, interpretate drept corpusculi elementari.

Modificările microscopice cele mai pregnante se găsesc în ganglionii limfatici, măduva osoasă, splină şi ficat. La nivelul ficatului, în afara infiltraţiilor limfoide subcapsulare, perivasculare, cu hiperplazia celulelor Kupffer, se întîlnesc alterări ale celulei hepatice, asemănătoare cu cele din hepatita virotică. Totuşi, leziunile infiltrative predomină.

La necropsia cazurilor care au prezentat complicaţii neurologice se observă leziuni degenerative şi infiltrative la nivelul protuberanţei şi al bulbului, alterări degenerative în coarnele posterioare ale măduvei spinale, asociate cu infiltraţii limfo-histiocitare perivasculare şi hemoragii punctiforme.

Hiperplazia ţesutului reticulo-histiocitar, cu infiltraţii mononucleare perivasculare şi interstiţiale, se mai poate întîlni în rinichi, prostată, testicule etc.

Scanned with OKEN Scanner

Simptomatologie. Polimorfismul simptomatic al mononucleozei infecţioase este atribuit de autorii anglo-saxoni următoarelor două cauze: a) necunoaşterii agentului etiologic, ceea ce face să se diagnosticheze drept mononucleoză infecţioasă orice boală febrilă acută cu adenopatie şi limfocitoză, uneori dispensîndu-se de a mai căuta prezenţa anticorpilor heterofili şi b) multiplelor complicaţii care încarcă tabloul clinic.

Unii autori au limitat diagnosticul de mononucleoză infecţioasă la cazurile în care cel puţin 50% din leucocite sînt alcătuite din limfocite, cu prezenţa de limfocite atipice şi care să persiste cel puţin 10 zile. Cînd se limitează cazurile în acest mod şi dacă se găsesc şi anticorpi heterofili, după absorbţie pe rinichi de cobai, în titru de peste 1 : 28, Hoagland [55, 56, 57] socoteşte că aspectul clinic este destul de uniform.

În forma cea mai comună, mononucleoza infecţioasă se caracterizează prin febră, adenopatie, angină şi splenomegalie. Debutul poate fi relativ acut, fără a putea fi diferenţiat de cel al altor boli contagioase: astenie, dureri musculare profuze, dureri la deglutiţie, cefalee, transpiraţii profuze. Apare jenă cervicală, cu creşterea de volum a ganglionilor. La copii se întîlnesc greţuri, vărsături, rinoragii.

Febra nu are un tip caracteristic. Ea poate fi trecătoare şi mică, dar în 20—30% din cazuri se produce o ascensiune termică rapidă pînă la 39°, care se menţine 1—2 zile, putînd lua ulterior un caracter remitent şi scăzînd în liză. Se poate întîlni de asemenea febră în puseuri însoţind tumefacţiile ganglionare, uneori cu aspect ondulant, ca în bruceloză. Sînt cazuri rare cu evoluţie complet afebrilă. S-au mai descris curbe termice care sugerează malaria sau febra tifoidă.

Tumefacţiile ganglionare (adenopatia) reprezintă unul dintre simptomele tipice ale bolii. Rareori apar o dată cu febra, cel mai adesea instalîndu-se la cîteva zile (2—7) de la debutul bolii. Primii sînt interesaţi ganglionii lanţului cervical posterior: retroauriculari, occipitali, sternocleidomastoidieni, apoi toţi ganglionii cervicali. Interesarea ganglionilor axilari şi inghinali este frecventă, dar nu obligatorie. În unele cazuri se poate observa o creştere de volum a tuturor ganglionilor periferici şi a celor profunzi. Prinderea ganglionară se face în mai multe etape, care pot fi însoţite de puseuri febrile. Mărimea ganglionilor este variabilă.

Adenopatia nu se însoţeşte de fenomene inflamatorii locale. Hipertrofia ganglionilor produce o jenă locală; ganglionii sînt sensibili la palpare. Adenopatia traheobronşică poate declanşa cvinte de tuse asemănătoare celor din tusea convulsivă, iar cea abdominală se manifestă prin dureri care pot simula o criză de apendicită acută. Mărirea de volum a ganglionilor din hilul hepatic poate genera un icter mecanic.

În evoluţia bolii, retrocedarea ganglionilor se face lent, adenopatia putînd persista încă multe luni după vindecarea clinică.

Scanned with OKEN Scanner

Angina este o manifestare frecvent întîlnită în 70—96% din cazuri. Intensitatea ei este variabilă de la caz la caz. Ţesutul limfatic faringian este totdeauna hipertrofiat. Arcul palatin şi uvula sînt edematiate, cîteodată de aspect gelatinos, dar apariţia unui edem mare este neobişnuită. S-au descris foarte rare cazuri cu edem şi obstrucţie laringiană. Flora locală faringiană este polimorfă şi suprainfecţia cu fuzospirili nu este o raritate. Gingiile pot deveni şi ele dureroase, se tumefiază şi sîngerează.

Splenomegalia este prezentă în 50% din cazuri, de obicei moderată. În cazuri rare, splenomegalia este gigantă, ajungînd pînă la ombilic sau creasta iliacă. Mărirea de volum a splinei nu este în mod obligatoriu însoţită de adenomegalie. Revenirea la normal a splinei este lentă, ea rămînînd încă mărită la cîteva luni după vindecarea clinică.

Ficatul este moderat mărit de volum în 12 pînă la 50% din cazuri, după diferite statistici. Regiunea hepatică poate fi însă sensibilă la palpare chiar fără o creştere de volum a ficatului. În 3—5% din cazuri poate apărea un icter hepatic. Coloraţia icterică se manifestă la 5—14 zile de la debutul bolii, fiind însoţită de urini hipercrome şi scaune decolorate, uneori acolice. De obicei însă leziunea hepatică nu este însoţită de icter. Bolnavul prezintă testele de floculare pozitive, fosfataza alcalină este crescută, iar dozările transaminazelor glutampiruvice şi oxalacetice dau cifre anormale. Lezarea hepatică, deşi frecventă, este blîndă, leziunile celulare neajungînd pînă la necroză ca în hepatita virală.

Manifestările cutanate, prezente în 8—15% din cazuri, sînt reprezentate prin erupţii cutanate de tip variat, cu caracter fugace. Uneori se poate constata un caracter urticarian sau vezicular. Hoagland consideră ca manifestare cu valoare diagnostică apariţia unui edem palpebral, cu ptoză a pleoapei, prezentă în 50% din cazuri. De asemenea, s-au descris cîteva cazuri cu purpură trombopenică.

Manifestările mucoase sînt reprezentate prin enantem palatal, cu apariţia unor peteşii cît vîrful unui ac, localizate la punctul de trecere între palatul dur şi cel moale. Aceste peteşii apar între a 5-a şi a 12-a zi de boală şi durează 3—4 zile.

Aparatul circulator este în general puţin interesat. Se poate constata instalarea unei hipertensiuni arteriale care durează cîteva luni după vindecarea clinică a bolii de bază. S-au descris cazuri rare de pericardită cu tulburări de irigare miocardică, dar acestea sînt excepţii.

Aparatul renal poate prezenta semne discrete de nefrită cu albuminurie; mai rar se poate constata în urină prezenţa hematiilor, leucocitelor, cilindrilor hialini sau granuloşi.

Sistemul nervos poate fi interesat în 0,7—1% din cazuri. Bolnavii prezintă cefalee, tulburări de vedere, ca semne obişnuite, dar s-au descris şi apariţia de convulsii, stupoare, comă cu bradicardie, rigiditatea cefei, semnul Babinski şi Romberg prezente. S-au comunicat cazuri rare cu crize

Scanned with OKEN Scanner

epileptice, paralizie a oculomotorilor, nistagmus, nevrită optică, edem papilar bilateral, anosmie, paralizie facială, pareză a extremităţilor superioare, ataxie, sindrom Guillain-Barré, cu interesare multiplă de nervi periferici, paralizie ascendentă, encefalită, fenomene de meningită acută şi meningoencefalită. S-au citat decese prin paralizie respiratorie la bolnavi cu complicaţii nervoase.

Date de laborator. *Sînge periferic şi medular.* În mononucleoza infecţioasă sînt caracteristice modificările apărute în seria leucocitară. În 2/3 din cazuri numărul leucocitelor periferice este crescut între 10 000 şi 20 000, mai rar între 20 000 şi 30 000 şi excepţional peste 50 000, comunicîndu-se cazuri [100] cu leucocitoză de 90 000. Într-un număr mic de cazuri numărul leucocitelor poate rămîne normal sau poate scădea sub valorile normale. S-au descris astfel leucopenii de 1 500 de elemente/mm^3. Scăderea leucocitelor este mai frecventă în prima săptămînă a bolii, dar de obicei este înlocuită în a 2-a săptămînă de boală prin leucocitoză. Menţinerea leucopeniei în tot timpul bolii este rară. Numărul leucocitelor evoluează paralel cu infecţia, o nouă recrudescenţă a simptomatologiei fiind însoţită de o nouă creştere leucocitară.

Formula leucocitară este mult modificată în cursul bolii. Numărul polimorfonuclearelor creşte în prima săptămînă de boală, pentru ca apoi să scadă, ajungînd la aspecte de agranulocitoză. În general, numărul polimorfonuclearelor rămîne însă la cîteva sute/mm^3. Uneori, în sîngele periferic se pot întîlni elemente de tip mieloid. Formula Arneth este deviată la stînga, cu prezenţa de granulaţii toxice. Apariţia unei polinucleoze în cursul evoluţiei bolii poate însoţi o infecţie cu piogeni.

Eozinofilele dispar în cursul fazei acute a bolii, dar nu obligatoriu, uneori numărul lor putînd fi chiar crescut. În cursul convalescenţei apare de obicei o eozinofilie.

Elementele mononucleate cresc în 75% din cazuri, ajungînd la valori de peste 60%. Ele sînt reprezentate prin limfocite şi monocite tipice, cîteva plasmocite şi numeroase leucocite mononucleate mari care nu se găsesc în sîngele normal. Aceste elemente anormale au fost denumite diferit: celule Downey, celule mononucleate atipice hiperbazofile, limfoblaste, monoblaste, virocite. În ultimul timp, autorii anglo-saxoni le denumesc limfocite atipice, iar cei italieni propun terminologia de mononucleate atipice. Aceste elemente nu sînt patognomonice pentru mononucleoza infecţioasă, ele putînd fi întîlnite şi în alte infecţii virotice ca hepatita epidemică, rujeola, pneumopatiile virotice etc., precum şi în unele afecţiuni bacteriene şi reacţii alergice de tip medicamentos, în special în reacţiile alergice la hidantoină. Din punct de vedere morfologic, aceste elemente au formă şi dimensiuni variabile, iar citoplasma, intens bazofilă, prezintă variaţii tinctoriale între regiunea periferică şi cea centrală care este mai puţin colorată (fig. 31). Aspectul frotiului de sînge

Scanned with OKEN Scanner

la primul examen este foarte variat, aşa încît autorii germani l-au denumit *buntes Blutbild*.

Nucleul celulei este oval, reniform sau uşor lobulat. Cromatina nucleară este grosolană, dispusă în reţea groasă, nediferenţiată de paracro-

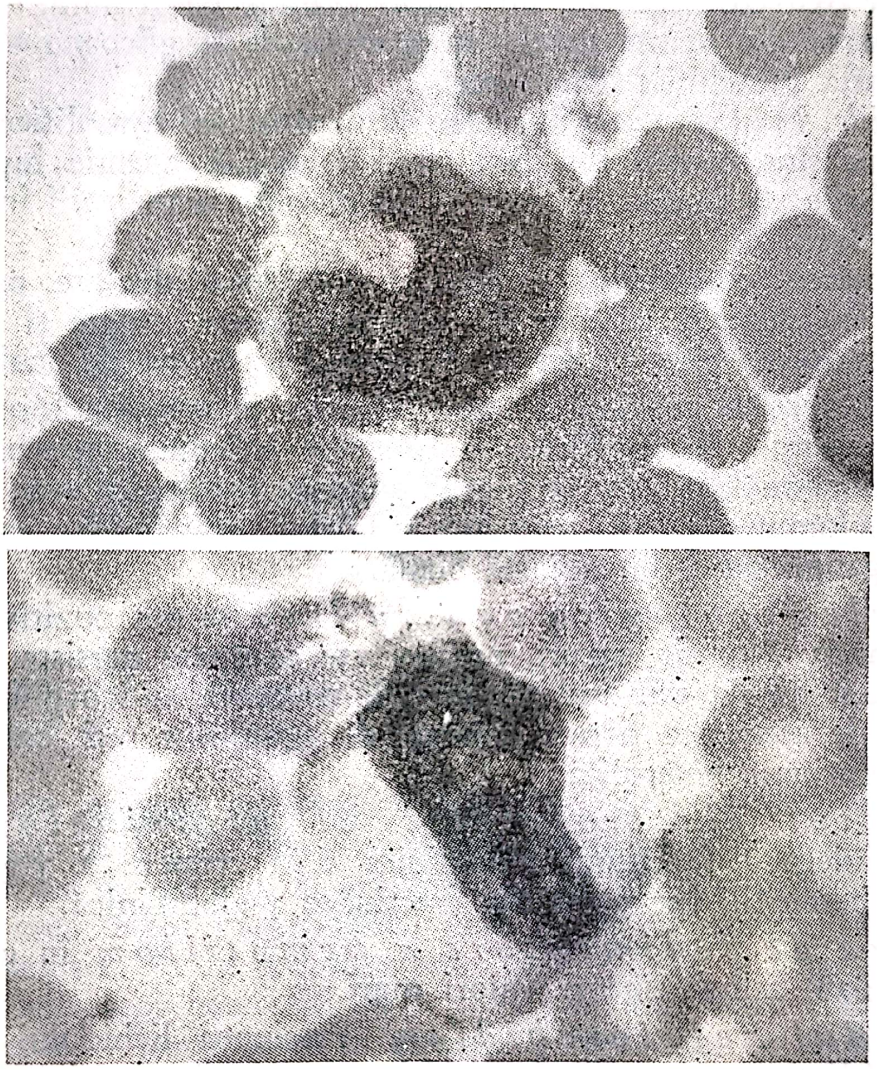

Fig. 31. — Aspecte de celule mononucleate atipice din frotiu de sînge periferic de la un bolnav cu mononucleoză infecţioasă (coloraţie May-Grünwald-Giemsa, × 2 000).

matină. Citoplasma, bazofilă, nu conţine în general granulaţii, dar poate prezenta vacuole sau aspect spumos. Aceste celule au fost descrise şi clasificate de Downey (citat de Wintrobe [117]) ca aparţinînd tipului I. Autorul descrie încă 2 tipuri de celule mononucleate anormale care apar în cursul mononucleozei infecţioase. Tipul II corespunde unor celule mai mari decît tipul I, cu cromatina necondensată şi citoplasma mai omogenă

Scanned with OKEN Scanner

şi nevacuolată. Celulele de tipul III se aseamănă cu celulele din leucoza limfoblastică. Nucleii au cromatina laxă şi conţin 1—2 nucleoli. Citoplasma este bazofilă şi vacuolată. Unele din elementele circulante pot prezenta figuri de kariokineză.

Din punct de vedere citochimic, celulele mononucleate atipice sînt constant peroxidazo-negative; nu conţin granule de grăsimi. Ca şi limfocitele, o parte din aceste celule au granulaţii de glicogen evidenţiabile prin coloraţia Hotchkiss-MacManus.

Hematiile, în afara cazurilor rare cu manifestări hemolitice sau hemoragipare, nu sînt modificate. S-a citat o uşoară anemie hipocromă în cazurile febrile prelungite, precum şi poliglobulii tranzitorii în epidemiile primei copilării.

Trombocitele, considerate în general ca nefiind afectate, prezintă scăderi numerice chiar şi în cazurile nehemoragipare. Angle şi Alt [2] susţin că trombocitopenia este frecventă în prima săptămînă de boală.

Măduva sternală prezintă o uşoară deviere la stînga a formulei leucocitare, o creştere a eozinofilelor, a celulelor reticulare, precum şi a elementelor mononucleate. Pe secţiunile anatomopatologice s-au descris aspecte granulomatoase, cu prezenţa celulelor epitelioide, asemănătoare leziunilor ganglionare din această boală.

Testele serologice pentru lues se pot pozitiva temporar în aproximativ 7% din cazuri, pozitivitate ce poate persista uneori luni de zile. Acest aspect este independent de prezenţa anticorpilor anti-oaie. S-au găsit de asemenea titruri crescute de aglutinine reci, care dau teste false de aglutinare heterofilă.

Aspectul electroforetic al proteinelor serice arată o scădere a fracţiunii albuminice şi o creştere a γ-globulinelor. Anticorpii heterofili fac parte din fracţiunea γ-globulinică.

Viteza de sedimentare a hematiilor, în general uşor crescută, poate atinge uneori valori mari.

Lichidul cefalorahidian. Presiunea lichidului cefalorahidian poate fi uşor crescută. În lichid se constată uneori prezenţa unei pleiocitoze, cu creşterea limfocitelor. Proteinele pot fi şi ele crescute, iar reacţia Pandy este pozitivă. Aceste modificări nu sînt legate în mod inevitabil de prezenţa manifestărilor nervoase. Unii autori au găsit în lichidul cefalorahidian anticorpi heterofili.

Anticorpii heterofili (reacţia Paul-Bunnell-Hăngănuţiu-Deichert). Descoperirea de către Paul şi Bunnell a proprietăţii serului de la bolnavii cu mononucleoză infecţioasă de a aglutina hematiile de oaie prezintă o valoare mare pentru diagnosticul şi studierea bolii. Procentul de pozitivitate a testului în cazurile epidemice variază de la autor la autor, fiind citate 92—100% cazuri pozitive.

Scanned with OKEN Scanner

Pentru efectuarea testului sînt necesari 0,1 ml ser de bolnav, inactivat timp de 30 de minute la 56°. Se prepară o suspensie de 2% hematii de oaie sau de capră. Serul se diluează conform tabelului VII. Cea mai mare diluţie în care se găsesc hematiile aglutinante este luată ca punct final.

Tabelul VII

Schema diluţiilor de ser de bolnav pentru efectuarea reacţiei Paul-Bunnell

Tub nr.	Soluţie salină (în ml)	Ser de bolnav (în ml)	Hematii de oaie 2% (ml)	Diluţia finală a serului
1	0,4	0,1	0,1	1:7
2	0,25	0,25 din tubul 1	0,1	1:14
3	0,25	0,25 din tubul 2	0,1	1:28
4	0,25	0,25 din tubul 3	0,1	1:56
5	0,25	0,25 din tubul 4	0,1	1:112
6	0,25	0,25 din tubul 5	0,1	1:224
7	0,25	0,25 din tubul 6	0,1	1:448
8	0,25	0,25 din tubul 7	0,1	1:896
9	0,25	0,25 din tubul 8	0,1	1:1792
10	0,25	0,25 din tubul 9	0,1	1:3584
11	0,25	0,25 din tubul 10 *	0,1	1:7168
12 (control)	0,25		0,1	

* = se aruncă 0,25 ml.

Serul uman normal aglutinează hematiile de oaie într-un titru de 1 : 28 sau chiar de 1 : 56. Titrul lor poate creşte în diferite infecţii, după injectarea de ser de cal sau de ser imun de cal în diferite stimulări antigenice. De aceea testul Paul-Bunnell este socotit de autorii anglo-saxoni ca „test prezumtiv“ [26]. În prezenţa unui tablou clinic şi hematologic net, un titru de anticorpi heterofili de 1 : 224 sau mai mare confirmă diagnosticul. Testul se pozitivează în primele 2 săptămîni de boală şi atinge cifre maxime între săptămînile a 4-a şi a 8-a. Titrul aglutininelor heterofile nu are nici o legătură cu severitatea bolii sau cu modificările hematologice. Prezenţa lor durează, de la caz la caz, între 9 zile şi 18 săptămîni. În cazurile dubioase trebuie efectuat un *test diferenţial* [25]. S-a observat că anticorpii heterofili din serul normal, precum şi de la pacienţii sensibilizaţi cu ser de cal sau cu alte infecţii sînt complet absorbiţi de rinichiul de cobai. Anticorpii anti-oaie din serul bolnavilor cu mononucleoză infecţioasă nu sînt însă niciodată absorbiţi complet de rinichiul de cobai, dar sînt complet extraşi de hematiile de bou. Pe lîngă anticorpii heterofili din mononucleoza infecţioasă, acestea absorb complet şi pe cei de la pacienţii sensibilizaţi cu ser de cal, dar reţin incomplet anticorpii din

Scanned with OKEN Scanner

serul normal sau de la bolnavii cu alte stări infecţioase. Testul diferenţial se face absorbind o parte din ser pe rinichi de cobai şi o altă parte cu hematii de bou, după care fiecare mostră este testată cu hematii de oaie.

Se mai foloseşte testul cu hematii de oaie papainate [78] sau testul hemolizinelor de bou [77].

Recent, Davidsohn şi Lee [25], comparînd sensibilitatea şi specificitatea testelor, ajung la concluzia că testul diferenţial este comparabil cu cel al hemolizei hematiilor de bou, dar în cazurile suspecte trebuie făcută o examinare completă, inclusiv studiul frotiului de sînge. Observaţia că pacienţii injectaţi cu substanţe sanguine de grup A şi B dezvoltă un titru înalt de aglutinare antihematie de oaie şi de hemolizine de hematie de bou subliniază faptul că în prezent nu este posibil un diagnostic specific sigur în această afecţiune.

Forme clinice. Ţinînd seama de manifestările clinice cel mai frecvent întîlnite, se pot distinge 3 forme clinice principale:

a) *Forma ganglionară,* care se apropie cel mai mult de descrierea originală a lui Pfeiffer. Tabloul clinic este dominat de intensitatea şi generalizarea adenopatiei, la care se asociază febra şi hepato-splenomegalia. Se întîlneşte mai ales la copii, sub formă de mici focare epidemice.

b) *Forma anginoasă,* în care fenomenele faringo-amigdaliene sînt pe prim-plan. Poate coexista cu stomatite şi infecţii ale căilor aeriene superioare.

c) *Forma febrilă pură,* în care predomină fenomenele generale, ca astenie, anorexie, febră, dureri articulare, uneori cu greaţă, vărsături şi scaune diareice.

În afara acestor 3 forme clasice se mai pot distinge cîteva varietăţi clinice ale bolii:

Forma icterică, în care interesarea morfo-funcţională a ficatului este marcată. Icterul poate constitui prima manifestare a bolii, dar evoluţia sa este benignă. Totuşi, în mod excepţional, s-au citat cazuri de atrofie acută sau ciroză atrofică hepatică.

Forma leucopenică se caracterizează prin manifestări anginoase foarte marcate, iar sîngele periferic este foarte sărac în polimorfonucleare, uneori cu aspect de agranulocitoză. Aceste cazuri sînt extrem de rare.

Forma abdominală acută este caracterizată prin febră ridicată, dureri abdominale de tip colicativ generalizate sau localizate sau de tip continuu. Uneori bolnavii pot avea scaune diareice, care durează cîteva zile. Aceste cazuri ajung uneori la chirurg cu diagnosticul de apendicită acută. Din punct de vedere patogenic, această formă se explică printr-o interesare puternică şi precoce a ganglionilor mezenterici.

Forma splenomegalică, rară, se caracterizează printr-o mărire accentuată de volum a splinei, asociată sau nu cu hepatomegalie marcată.

Scanned with OKEN Scanner

Complicaţii. *Manifestări hemoragice.* În mononucleoza infecţioasă s-au descris accidente hemoragice importante, manifestate prin hematemeză, melenă, hematurii, hemoragii retiniene, epistaxis [38, 82, 87, 89]. Aceste complicaţii pot agrava tabloul clinic şi prognosticul bolii. Patogenia fenomenelor hemoragipare este complexă. Rolul important este jucat de scăderea numărului de trombocite periferice, legată de o distrugere crescută de natură toxiinfecţioasă. S-a comunicat, în unele cazuri, prezenţa de anticorpi antiplachetari [38, 89]. Numărul trombocitelor mai poate fi influenţat şi de un hipersplenism asociat, care produce inhibarea măduvei osoase şi distrugere trombocitară crescută. În producerea manifestărilor hemoragice s-a mai incriminat şi prezenţa leziunilor capilare.

Anemia hemolitică este o complicaţie rară a mononucleozei infecţioase. Criza hemolitică apare de obicei brusc, în a 3-a săptămînă de boală, putînd duce la o scădere mare a hemoglobinei cu hemoglobinurie. Rezistenţa globulară nu pare a fi modificată. În unele cazuri s-au găsit autoanticorpi circulanţi antihematie. O serie de autori [49, 59, 97] au semnalat prezenţa testului Coombs pozitiv. Meçanismul patogenic al hemolizei variază de la caz la caz. Astfel, într-un caz descris de Dameshek hemoliza a fost produsă de tratamentul cu sulfadiazină. Unii autori au ridicat ipoteza acţiunii virusului direct asupra hematiei, dar nu a fost confirmată prin date obiective. Este de luat în seamă şi hipersplenismul secundar splenomegaliei, care poate juca un rol în declanşarea hemolizei. Aceste mecanisme intră în discuţie numai în cazurile în care nu se poate demonstra prezenţa unor anticorpi antihematie. Prezenţa anticorpilor hemolitici ridică problema unui mecanism de autoimunizare.

Ruptura splinei este o complicaţie rară şi gravă. Ea se poate produce spontan sau posttraumatic atît la bolnavii cu splenomegalie, cît şi la cei cu splină de volum normal. Această complicaţie este legată de modificările histologice produse de agentul etiologic al afecţiunii şi care scad rezistenţa mecanică a organului.

Complicaţiile bacteriene, adesea cu piogeni, sînt rare, dar prezenţa lor agravează mersul clinic al bolii.

Evoluţie. Durata bolii este în general variabilă. În unele cazuri boala durează 24—48 de ore, în altele febra se poate prelungi timp de 6—7 săptămîni. Forma comună durează 2—4 săptămîni. Recăderile sînt relativ frecvente, dar recidivele, foarte rare.

Adenopatia, splenomegalia şi tabloul sanguin pot persista încă mult timp, chiar cîteva luni de la vindecarea clinică a bolii.

Nu a fost descrisă o formă cronică a bolii.

Diagnostic pozitiv şi diferenţial. Diagnosticul clinic al bolii este destul de greu de precizat. Totuşi, în cazurile tipice, în care se întîlnesc semnele clasice descrise mai sus (adenopatie, febră, angină, splenomegalie

Scanned with OKEN Scanner

moderată, peteşii pe palat cu discret edem local, însoţite de manifestări sanguine: leucocitoză moderată cu peste 20% celule mononucleate atipice), diagnosticul se impune. În cazurile complicate cu manifestări hepatice, nervoase, hemoragice, abdominale etc., diagnosticul clinic este dificil şi este absolut necesară căutarea anticorpilor heterofili ca test prezumtiv, eventual şi prin testul diferenţial.

Avînd în vedere polimorfismul afecţiunii, diagnosticul diferenţial se poate face cu numeroase boli.

Astfel, cazurile cu angină accentuată pot fi confundate cu amigdalite acute, difterie, faringită herpetică sau stomatită aftoasă. Febra şi simptomele generale pot sugera febra tifoidă, febra ondulantă, influenţa, endocardita bacteriană şi chiar un reumatism poliarticular acut; fenomenele nervoase impun diagnosticul diferenţial cu meningita limfocitară benignă, diferite encefalite sau chiar cu poliomielita. În toate aceste cazuri examenul sîngelui periferic şi cercetarea anticorpilor heterofili lămuresc diagnosticul.

Forma ganglionară cu febră şi leucocitoză ridică problema unui diagnostic diferenţial cu leucoza acută, dar în mononucleoza infecţioasă lipsesc modificările seriei roşii, ale seriei trombocitare, iar fenomenele hemoragice reprezintă o raritate. De asemenea, celulele atipice din sîngele bolnavilor cu mononucleoză infecţioasă sînt mai puţin tinere decît cele din leucoza acută. Prezenţa adenopatiei pune în discuţie, de asemenea, diagnosticul diferenţial cu limfogranulomatoza malignă incipientă, adenita tuberculoasă, toxoplasmoza. Evoluţia clinică, modificările hematologice şi prezenţa anticorpilor heterofili clarifică diagnosticul.

În formele hepatomegalice şi icterice este greu de făcut diagnosticul diferenţial cu hepatita virotică epidemică, mai ales că şi în aceasta din urmă se pot întîlni modificări hematologice, precum şi anticorpi heterofili.

Cazurile febrile pure pun în discuţie o serie de afecţiuni caracterizate prin febră şi splenomegalie ca: febra tifoidă, paratifoidă, bruceloza, dar nici una dintre acestea nu prezintă aspectele hematologice şi serologice ale mononucleozei infecţioase.

Rareori s-au descris forme clinice de mononucleoză infecţioasă cu manifestări hemoragice care pot simula o purpură Verlhoff; în aceasta din urmă reacţia Paul-Bunnell este însă negativă. Formele abdominale ridică probleme importante din punct de vedere terapeutic, pe primul plan fiind diagnosticul diferenţial cu apendicita acută. Prezenţa unei splenomegalii, precum şi interesarea amigdaliană şi ganglionară pot îndrepta diagnosticul către o mononucleoză infecţioasă.

La copii mici, mai ales în cazurile cu erupţii cutanate, diagnosticul diferenţial trebuie făcut şi cu febrele eruptive ale copilăriei ca scarlatină, rujeolă şi în special rubeolă. Creşterea numărului leucocitelor, cu prezenţa

Scanned with OKEN Scanner

de mononucleare atipice (nu plasmocite ca în rubeolă) și creșterea titrului anticorpilor heterofili, clarifică diagnosticul.

Prognostic. Marea majoritate a autorilor consideră prognosticul bolii excelent. S-a notat totuși [109] o proporție de mortalitate sub 1‰. Rareori boala poate îmbrăca un caracter grav, iar decesul survine fie în urma unei localizări particulare a bolii — ca edem al glotei, paralizie respiratorie consecutivă interesării nervoase, hemoragii mari din ulcerațiile amigdaliene, rupturi splenice, atrofie hepatică acută, fie prin infecții supraadăugate — pneumonii, septicemii cu piogeni etc.

Tratament. Nu există încă un tratament specific al bolii. S-au încercat, fără nici un efect, antibiotice de tip penicilină, aureomicină etc., precum și derivate de arsenic. Injectarea de 50—300 ml ser de convalescent, recoltat la 2—3 săptămîni de afebrilitate, produce scăderea febrei, ameliorarea simptomatologiei și prevenirea complicațiilor [66]. S-au comunicat, de asemenea, rezultate bune prin tratament cu Cloroquine [47]. În ultimul timp, unii autori au administrat ACTH și derivați cortizonici. Durata tratamentului este de 3—10 zile. ACTH se administrează de preferință în perfuzii intravenoase, în doză de 25—100 mg *pro die*. Dozele de derivați cortizonici sînt: cortizon 100—200 mg/zi; Δ-cortizon (Prednison, Prednisolon) 20—30 mg/zi; Triamcinolon 10—20 mg/zi; Dexametazonă 2—3 mg/zi. La copii dozele sînt de 1—3 mg/kilocorp Prednison sau Prednisolon; 1—2 mg/kilocorp Triamcinolon și 0,1—0,3 mg/kilocorp Dexametazonă. Tratamentul corticoid scade febra, ameliorează starea generală a bolnavului, produce o scădere de volum a ganglionilor, splinei și ficatului, cu dispariția rapidă a icterului, cînd acesta este prezent. Durata bolii și a convalescenței este scurtată, iar astenia, mult ameliorată. Formula sanguină și anticorpii heterofili nu sînt modificați prin acest tratament. Nu toți autorii sînt însă de acord cu tratamentul corticoid în mononucleoza infecțioasă. Unii autori [73] cred că nu este necesar un astfel de tratament într-o afecțiune care se vindecă spontan, în timp ce alții [12, 90] administrează corticoizi în toate cazurile.

Sindroamele hemoragipare au în general o evoluție benignă. Se administrează vitaminele C, K, P, coagulante și mici transfuzii de sînge. În 2 sau 3 cazuri a fost necesară splenectomia [86].

Cazurile complicate cu anemie hemolitică sau manifestări nervoase, deși au tendința la vindecare spontană, necesită tratament corticoid, la care răspund foarte bine.

Ruptura splinei se tratează chirurgical.

Profilaxie. Necunoașterea agentului etiologic și a modului de transmitere împiedică stabilirea unor metode profilactice. Este bine ca bolnavii din cadrul unei epidemii să fie izolați, aceștia părînd a avea o contagiozitate mai mare decît cazurile izolate.

Scanned with OKEN Scanner

LIMFOCITOZA INFECȚIOASĂ ACUTĂ

Sinonime: boala Smith.

Definiție. Este o hemolimfopatie infecțioasă acută benignă, caracterizată printr-o limfocitoză periferică.

Istoric. Boala a fost descrisă pentru prima dată de Smith în 1941, în S.U.A., ulterior fiind semnalată și în alte țări și recunoscută ca entitate nosologică.

Etiopatogenie. Etiologia bolii este necunoscută, dar se presupune a fi virotică. Noxa virală poate interesa anumite zone ale țesutului limfoid, provocînd, pe de o parte, semnele generale de boală infecțioasă, iar pe de altă parte, limfocitoza periferică.

Epidemiologie. S-au semnalat cazuri sporadice sau mici epidemii familiale sau în colectivități, interesînd de obicei copii între 2 și 7 ani și excepțional adulți tineri. Perioada de incubație pare a fi între 12 și 21 de zile.

Anatomie patologică. Măduva osoasă arată infiltrație netă cu limfocite mici, paralel cu o discretă hiperplazie a eozinofilelor și celulelor reticulo-histiocitare. Seriile mieloide nu sînt modificate calitativ.

Ganglionii limfatici prezintă o hiperplazie reticulară mai ales la nivelul sinusurilor, cu discretă hipoplazie a centrilor germinativi. Se mai poate observa o mică infiltrație cu polimorfonucleare.

Puncția splenică nu arată modificări.

Absența hiperplaziei limfocitare a ganglionilor limfatici și existența cazurilor cu măduvă normală ridică problema originii limfocitelor circulante. Pentru a o explica s-au emis o serie de ipoteze:

a) Originea limfocitelor circulante ar avea loc într-o regiune limfoidă limitată, cum este măduva osoasă.

b) Alți autori cred că punctul de plecare a acestor limfocite ar fi țesutul limfoid intestinal, bazîndu-se în special pe prezența simptomatologiei intestinale în unele cazuri.

c) Limfocitele circulante ar putea proveni și din țesutul limfoid pulmonar, unele cazuri prezentînd fenomene inflamatorii ale căilor aeriene superioare. S-a făcut de asemenea legătura cu limfocitoza care poate apărea în cadrul tusei convulsive.

Simptomatologie. Boala se manifestă în general cu febră mare 38—39°, fenomene de iritație rino-faringiană și astenie marcată. S-au descris mai multe forme clinice:

— forma tifică, în care bolnavul prezintă pe prim-plan febră ridicată și erupții cutanate de tip sclarlatiniform sau morbiliform;

— forma respiratorie, cu traheobronșită sau bronșită;

Scanned with OKEN Scanner

— forma gastrointestinală, cu diaree, dureri apendiculare datorite probabil inflamației ganglionilor mezenterici și a țesutului limfatic din pereții intestinali;

— forma meningiană, cu pleiocitoza l.c.r.;

— forma inaparentă, cu astenie și limfocitoză.

În toate aceste forme splina și ficatul nu sînt mărite de volum.

Date de laborator. *Sîngele periferic* arată o leucocitoză între 30 000 și 40 000, excepțional 100 000, în formulă cu 60—90% limfocite mici. Rareori pot apărea și limfoblaști sau limfocite tinere, dar în număr mic. În convalescența bolii se constată eozinofilie cu monocitoză. Viteza de sedimentare a hematiilor este moderat-crescută. S-au citat cazuri de creștere a γ-globulinelor.

Diagnostic pozitiv și diferențial. Diagnosticul pozitiv se stabilește pe baza aspectului clinic și a examenului de laborator, în special al sîngelui periferic.

Diagnosticul diferențial trebuie făcut cu:

— mononucleoza infecțioasă, care apare de preferință la adulți tineri; există hepato-splenomegalie, sîngele periferic conține elemente mononucleate polimorfe, iar reacția Paul-Bunnel-Davidsohn este pozitivă;

— forma abortivă de tuse convulsivă care apare la copii vaccinați preventiv. La aceștia lipsește infiltrația medulară cu limfocite;

— limfocitoza postinfecțioasă, în care au valoare diagnostică datele anamnestice;

— leucoza limfatică, în care există adeno-splenomegalie, stare generală alterată și elemente limfocitare tinere și atipice în sîngele periferic și medular;

— hiperlimfocitoza fiziologică, care nu are simptomatologie subiectivă;

— apendicita acută, în care nu există o limfocitoză periferică.

Evoluție și prognostic. Evoluția bolii este benignă. Simptomatologia clinică dispare în cîteva zile, în schimb modificările hematologice se pot prelungi săptămîni și luni. În unele cazuri s-a descris o tendință la cronicizare.

Prognosticul este bun, iar tratamentul, inutil.

LIMFORETICULOZE DE ORIGINE TUBERCULOASĂ

Cunoscute ca forme particulare de tuberculoză, acestea sînt, în funcție de localizare și evoluție, următoarele: adenita tuberculoasă regională, tuberculoza splenică și hepato-splenică, adenomezenterita tuberculoasă, granulia ganglionară. Simptomatologia clinică locală este cunoscută mai ales pentru localizările obișnuite periferice. Localizarea în ganglionii

Scanned with OKEN Scanner

mezenterici determină deseori o simptomatologie dificil de interpretat, în care predomină semnele de iritaţie peritoneală cronică, asociate sau nu cu semne de compresiune pe tractul digestiv, pe ramurile venei mezenterice şi pe trunchiurile limfatice. Cazurile de limfadenită mezenterică acută intră în cadrul serozitelor tuberculoase şi se manifestă cu semne de abdomen acut.

Unele din aceste forme evoluează ca limfadenite localizate sau generalizate banale, în care antecedentele bacilare, reacţia la tuberculină pozitivă şi mai ales biopsia unui ganglion accesibil precizează natura tuberculoasă.

Leziunea anatomopatologică caracteristică o constituie foliculii tuberculoşi cu celule epitelioide, celule gigante şi cazeificare; coloraţia specifică pe secţiune sau inocularea la cobai dovedeşte prezenţa bacilului Koch.

Formele mai deosebite sînt însă acelea care evoluează în genere cu aspect de hiperergie tuberculoasă de tip tardiv. În acestea predomină semnele generale de alergie, nespecifice, iar leziunile anatomopatologice sînt mai puţin caracteristice. În ultimii ani chimioterapia antituberculoasă a reuşit să oprească evoluţia gravă în majoritatea cazurilor de ftizie localizată sau generalizată. Rămîn însă focare latente care întreţin o stare toxemică şi hiperergică, cu iritaţie permanentă a S.R.E. din ganglioni, splină şi alte ţesuturi.

Clinic, pe un fond de astenie generală, în genere cu subfebrilitate greu de influenţat, apar manifestări hiperergice ca eritem nodos, congestii cortico-pleurale, artralgii şi alte semne cunoscute clasic ca fenomene de epituberculoză. În cîteva cazuri pe care le-am avut recent sub observaţie au apărut manifestări evidente de afectare a colagenului, cu aspect de P.C.E. sau de retracţie a aponevrozei palmare bilaterale. În alte cazuri există semne de polimiozită şi de periarterită nodoasă. Reacţia la tuberculină are o sensibilitate extremă, cu leziuni necrotice şi cu reacţii la distanţă.

În aceste forme hiperergice leziunile variază în funcţie de fază şi uneori de la o zonă la alta. Pe unele secţiuni pot să apară leziuni tipice de foliculi tuberculoşi, pe altele din acelaşi ganglion sau dintr-un ganglion din altă regiune apar modificări de limforeticulită nespecifică: hiperplazie de foliculi limfatici, uneori cu aspect de limfom giganto-folicular; hiperplazia celulelor limfo-reticulare de toate vîrstele, intricate cu celule reticulo-plasmocitare; tendinţă de scleroză subcapsulară. Prezenţa cuiburilor de celule epitelioide înconjurate de o coroană de limfocite sau celule epitelioide diseminate neregulat atrage atenţia asupra naturii tuberculoase a leziunii. Uneori, inocularea la cobai de triturat ganglionar sau cercetarea atentă pe secţiuni după coloraţie Ziehl pun în evidenţă bacilul Koch. Aceasta însă un este obligatoriu şi absenţa sa nu infirmă natura

Scanned with OKEN Scanner

tuberculoasă a reticulozei reactive. Amintim că în primele cazuri de reticuloză histiomonocitară publicate în literatura mondială, Lupu și Brauner [70] au atras atenția asupra asocierii leziunilor tuberculoase cu leziuni de reticuloză histiomonocitară malignă, insistînd asupra posibilității naturii tuberculoase a reticulozelor.

Între alte manifestări merită să fie amintite: un tablou sanguin cu anemie moderată, uneori cu trombocitemie crescută și cu hiperleucocitoză. Formula leucocitară poate să arate o limfocitoză absolută pînă la 50%, iar în unele cazuri, o descărcare reticulo-monocitară însemnată, simulînd o reticuloză monocitară de tip leucemic Schilling. Aceste reacții periferice, mai frecvente la copii și la tineri, au fost diagnosticate în unele cazuri ca forme tuberculoase numai după ani de evoluție, cînd infecția tuberculoasă s-a precizat.

Localizările splenice se pot manifesta cu un sindrom de citopenie sanguină, totală sau parțială, cînd predomină reacția hiperplazică limforeticulară, realizînd un sindrom de hipersplenism în una din formele cunoscute. Cînd predomină leziunile tuberculoase cu distrugerea parenchimului splenic prin cazeificare pot apărea sindroame de hiposplenism, cu manifestări de pseudoleucemie, cu hiperplachetoză și chiar cu poliglobulie.

Sindromul biologic, de tulburare proteino-plasmatică, poate fi în unele cazuri pe primul plan și poate să determine manifestări secundare foarte complexe, ca în orice reticuloză reactivă. Mai frecvent se întîlnește creșterea globulinelor reactive (γ_1A) și, mai rar, a globulinelor macro- (γ_1M) sau a crio- și euglobulinelor. Cu timpul, disglobulinemiile prelungite antrenează sindroame autoimune, amiloidoză etc.

Evoluția și *prognosticul* acestor forme netratate la timp sînt dintre cele mai grave, ca și în sindroamele paraneoplazice din reticulozele maligne. O formă mai rară de evoluție este transformarea într-o reticuloză malignă, după o lungă perioadă reactivă. În cazuistica noastră această transformare este indubitabilă prin evoluția spre boala Hodgkin, spre limfosarcom sau reticulosarcom sau spre reticulozele de tip histiomonocitar, așa cum au arătat încă de mult Lupu și Brauner.

LIMFORETICULOZE REACTIVE DE ORIGINE BACTERIANĂ

Alte forme de reticuloze reactive, prin infecții subacute sau cronice cu evoluție prelungită, se încadrează în simptomatologia și evoluția relativ comună a unei boli cronice infecțioase atipice. Particularitatea evolutivă este determinată de reacția deosebit de marcată, histologică și biologică generală, a S.R.E.

În reacţiile sistematizate din faza de declin sau în unele forme latente de *endocardită lentă bacteriană sau de bruceloză* apar modificări sanguine cu descărcări histiomonocitare şi modificări ale proteinelor plasmatice ca în orice reticuloză: sindrom purpuric, sindrom nefrotic, mio- şi artropatii etc. Este cunoscută astăzi posibilitatea transformării unei forme prelungite de bruceloză în lupus eritematos diseminat, aşa cum s-a dovedit şi experimental [79, 80].

Endocardita bacteriană a fost interpretată încă de mult ca o boală a S.R.E. cu localizare endocardică, iar semnul Bitorf (limfomonocitoza din lobulul urechii) este un test care pledează pentru această concepţie mai largă. Endocardita lentă, deşi este o septicemie cu punct de plecare endocardic, are faze de început şi mai ales faze cu semne clinice minime sau latente după o remisiune prin tratament, în care predomină o stare reactivă a S.R.E. în splină, ficat, ganglioni, măduva osoasă. În aceste condiţii pot apărea mari disglobulinemii, cu consecinţele cunoscute [103].

LIMFORETICULOZE REACTIVE DIN NEOPLAZII

Acestea constituie un capitol mult discutat. Sindroamele zise paraneoplazice sînt determinate în mare parte de reacţia S.R.E. faţă de ecloziunea celulară malignă, localizată sau generalizată. Reacţiile sînt complexe, cu manifestări sanguine morfologice şi globulinice. Menţionăm pseudomielomul plasmocitar, afecţiune mai frecventă, în care reacţia anticanceroasă plasmocitară poate să se generalizeze în toate organele reticulo-limfopoietice şi să ia un aspect de mielom tipic. Uneori, cancerul epitelial poate să rămînă mult timp ascuns, tulburările fiind determinate de reacţia plasmocitară, ca în mielomul primitiv. Nu este exclus ca, o dată cu evoluţia cancerului primitiv, să survină o transformare malignă pe linia unui plasmocitom malign tipic [85].

Alte forme de reacţie reticulo-histiocitară în neoplazii se pot sistematiza sub aspecte de reticulo-histiomonocitoză, cu descărcare periferică şi cu infiltraţie în organe, concomitent cu reacţii mielo-proliferative variate. Destul de semnificativă este asocierea unei trombocitemii cu număr mare de trombocite — 1 000 000—2 000 000; ele pot semnala debutul unei neoplazii latente ca: tumoare Grawitz, cancer pulmonar, cancer gastric.

O formă particulară de reticulo-mieloproliferare sclerogenă în măduva osoasă şi metaplaziantă în splină o constituie osteomieloreticuloza secundară micilor metastaze medulare, mai ales în cancerul de prostată. Instalarea sa se remarcă prin splenomegalie, anemie, citopenie prin scleroză medulară, uneori descărcări de eritroblaşti şi, destul de frecvent, de celule histiomonocitare [7, 10].

Scanned with OKEN Scanner

LIMFORETICULOZA REACTIVĂ DIN ARTRITA REUMATOIDĂ

Sînt cunoscute reacţiile polimorfe nespecifice ale S.R.E. în ganglioni, măduva osoasă şi splină în poliartrita cronică reumatoidă. Ca reacţii sistematizate care să constituie entităţi clinice morfologice sînt descrise la copil sindromul Chauffard-Still, iar la adult sindromul Felty. Ambele sindroame sînt destul de asemănătoare şi par să aibă acelaşi mecanism patogenic. Pentru ambele se discută legătura cu P.C.E. şi cu L.E.D. [12]. Toate formele relatate pînă în ultimul timp se încadrează în simptomatologia descrisă în primele 5 cazuri de către Felty, în 1954: poliartrită simetrică, cu evoluţie lentă, de obicei afectînd sexul feminin, în care după cîţiva ani apar o splenomegalie, adenopatie generalizată şi leucopenie. Uneori, se instalează o pigmentare cutanată. Splenomegalia este însoţită de obicei de hepatomegalie moderată. Adenopatia constă în hipertrofia moderată a ganglionilor superficiali, mai ales inghinali, care rămîn moi şi nedureroşi.

Ceea ce apare mai caracteristic este tabloul sanguin şi în special leucopenia. Aceasta poate ajunge la 1 000 de leucocite sau mai puţin [44]. Pe lîngă limfocitoza relativă, se poate întîlni şi o eozinofilie moderată. Destul de frecvent există trombocitopenie şi anemie hipocromă autoimună. Măduva osoasă are un aspect variat. De cele mai multe ori, există o hiperplazie cu tulburări de maturaţie; poate fi însă normală sau hipoplazică [48]. Totdeauna se găseşte o infiltraţie limfo-plasmocitară, uneori cu aglomerări în cuiburi mici, modificări care se găsesc de altfel în orice poliartrită cronică evolutivă [10].

Cercetări cu izotopi radioactivi au arătat că citopenia se datoreşte unei sechestrări a elementelor sanguine în splină; sînt posibile şi alte mecanisme în cadrul hipersplenismului [52, 58]. Efectul în genere bun al splenectomiei confirmă ipoteza mecanismului prin hipersplenism.

Modificările umorale sînt caracteristice pentru o intensă hiperplazie poliformă a S.R.E.: V.S.H. foarte crescută, 80—100 mm/oră, proteinemie uşor crescută sau normală, însă cu mari modificări ale γ-globulinelor, care ajung la un procentaj de 25—40. Mai mult decît în alte reticuloze reactive, în aceste două sindroame reumatoide apar creşteri patologice ale γ-globulinelor, în genere de tip policlonal. Evoluţia este uneori legată de gravitatea disglobulinemiei, care determină alterări mezenchimo-vasculare ireversibile, cu semne de boală de colagen şi de hemocitopenie parţială sau totală.

Tratament. Concomitent cu metodele terapeutice complexe pentru boala reumatismală cronică trebuie tratate dereglările sanguine şi umorale care par caracteristice în aceste sindroame. Pe lîngă terapia simptomatică a anemiei, majoritatea autorilor recomandă splenectomia [44, 95]. Aceasta eliberează măduva şi poate să diminueze reacţiile imune şi autoimune.

Scanned with OKEN Scanner

În genere, în unele cazuri atît evoluţia poliartritei, cît şi tulburările biologice din cadrul sindromului Felty sau Still-Chauffard necesită tratamentul permanent cu corticoizi.

LIMFOGRANULOMUL BENIGN

Sinonime: boala Besnier-Boeck-Schauman; sarcoidele Boeck.

Definiţie. Este o afecţiune bine caracterizată clinic şi histopatologic, însă destul de discutată ca etiopatogenie; este considerată ca o modalitate de reacţie inflamatorie benignă a S.R.E. faţă de anumite antigene şi poate, mai probabil, faţă de antigenele lipoidice ale bacilului Koch. Leziunea caracteristică este granulomul sarcoid cu celule gigante, cu caractere speciale.

Înainte de 1900 s-au descris infiltratele nodulare cutanate pe care Besnier (1889) le-a denumit *lupus pernio*, iar Boeck (1893), pe baza primelor observaţii anatomopatologice, sarcoide benigne. Între 1900 şi 1920 s-au descris diferite localizări. Schauman (1917) este primul care a avut o vedere unitară, clasificînd toate localizările în cadrul unei singure afecţiuni a S.R.E.

Anatomie patologică. Macroscopic, se disting formele cu localizări limitate şi cele generalizate. Leziunea constă în noduli granulomatoşi. Localizarea cea mai frecventă este, după o statistică recentă [75], cea pulmonară (92—93,5%). Determinarea predominantă este adenopatia traheobronşică (71%), după care urmează infiltraţia parenchimatoasă (50%). Evoluţia sclerozantă este frecventă, pe cînd leziunile cavitare sînt rare (1,4%). După localizarea pulmonară urmează, în ordinea frecvenţei, cea ganglionară (76%). Ganglionii sînt mici şi, în genere, nu dau fenomene de compresiune ca în limforeticulozele maligne. Pielea este sediul localizărilor în circa 37% din cazuri: macropapule ulcerate sau nu, noduli cutanaţi, uneori proeminenţi, placarde de eritem nodos, eritem indurat, alopecii, hipo- sau hiperpigmentare. Cea mai frecventă leziune este infiltraţia cutanată cu ţesut granulomatos, mai ales în jurul gurii, nasului, ochilor, pe gît şi pe umeri. Localizarea hepatică este foarte frecventă, apărînd la biopuncţie în 76% din cazuri; ficatul apare moderat mărit de volum numai în 2% din cazuri. Urmează apoi localizările oculare, 26% din cazuri, splenice, 30%, osoase, musculare, în glandele salivare, miocard, articulaţii, sistemul nervos central şi periferic, rinichi, măduva osoasă. Localizările mai rare sînt în fosele nazale, în cavitatea bucală, amigdale, laringe, intestin, hipofiză, testicule, tiroidă şi, extrem de rar, în pancreas şi suprarenale.

Histopatologic, leziunea caracteristică este granulomul sarcoid (fig. 32), centrat de celule epitelioide şi de celule gigante mari de corp străin sau

Scanned with OKEN Scanner

cu aspect de celulă Langhans atipică. În jur, infiltrație moderată de limfocite și plasmocite. Cazeificarea lipsește, dar se pot întîlni mici cîmpuri de substanță hialină. În leziunile mai recente se poate urmări histogeneza granulomului. La început apare o reacție exsudativă, perivasculară, cu infiltrație celulară reticulo-endotelială de origine locală.

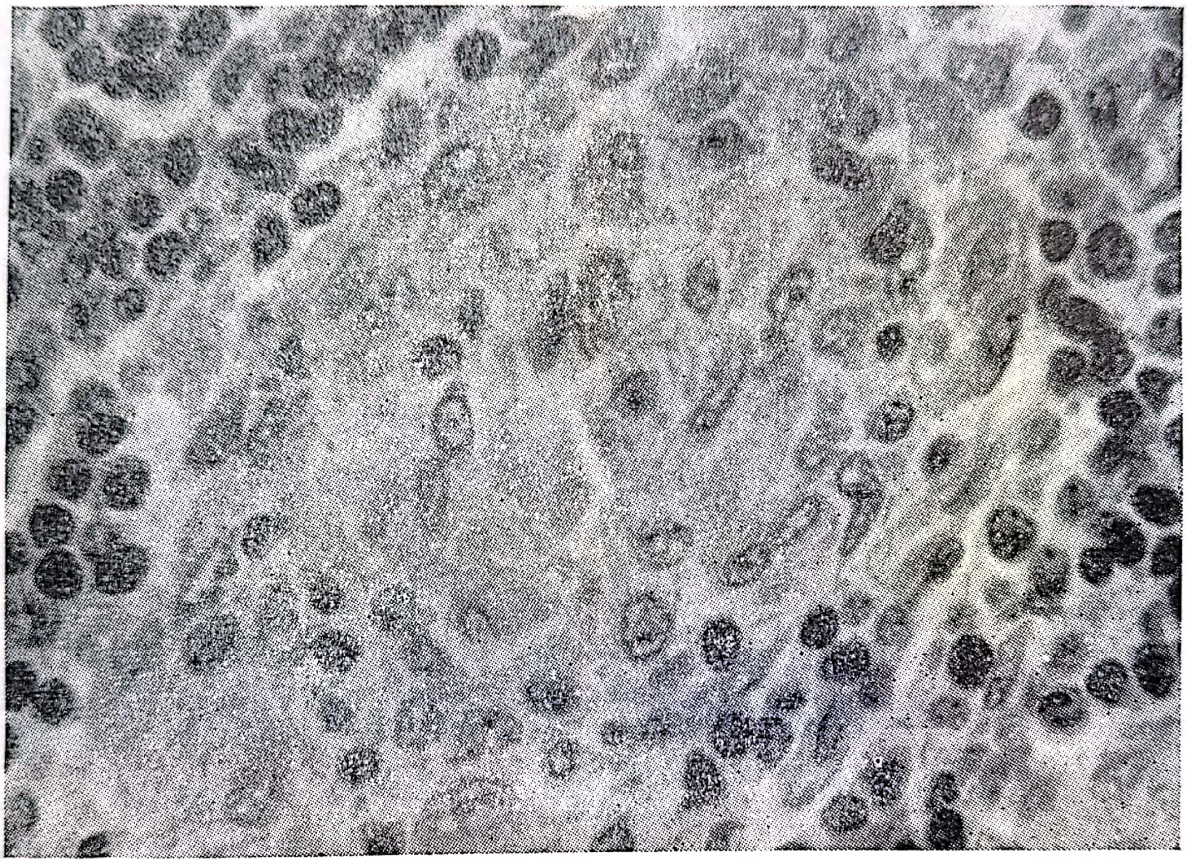

Fig. 32. — Secțiune de ganglion de la un bolnav cu diagnosticul de limfogranulom Besnier-Boeck-Schaumann. Granulom alcătuit din celule epitelioide, înconjurat de o reacție discretă limfoplasmocitară (colorație hemalaun-eozină, × 2 000).

În această infiltrație apar celule epitelioide și gigante. Granulomul adult este avascular și din ce în ce mai sărac în infiltrate limfo-plasmocitare. Centrul giganto-epitelioid degenerează cu timpul și se găsesc numai mase de fibro-hialinoză, care se disting greu de cazeificările tuberculoase. În celulele gigante s-au descris două tipuri de incluziuni:

Corpii Schauman sînt formațiuni rotunde sau ovale, în structura cărora se găsesc fibre de elastină pe care s-au depus substanțe mucoproteinice și, poate, nucleoproteinice. Nu sînt acidorezistenți și nu prind colorația Gram, sînt însă PAS-pozitivi. Nu sînt specifici, deoarece se găsesc și în leziuni de altă origine (nodulii leprei, lupusul vulgar etc.). Recent, s-au descris incluziuni mai mici, de 1—4 μ, în special în celulele

Scanned with OKEN Scanner

epitelioide şi fibroblastele tinere [3], apărînd şi *in vitro* prin cultivarea materialului granulomatos [84]. Sînt interpretate ca paraziţi şi ar putea genera leziune specifică de sarcoidoză; se poate să fie însă numai complexe proteinice şi mucopolizaharidice. Este posibil să existe o relaţie între aceste formaţiuni şi corpii Schauman, ele putînd să determine reacţia alergică de tipul eritemului nodos, precum şi reacţia cvasispecifică din testul Kveim.

Corpii asterici apar ca un aglomerat de 10—15 elemente, dispuse radiar într-o vacuolă cu conţinut eozinofil dintr-o celulă gigantă. Par să fie de natură lipido-protidică şi sînt nespecifici, găsindu-se în celulele gigante de corpi străini din orice inflamaţie granulomatoasă.

Simptomatologie. Clinic, manifestările sînt legate de gradul de generalizare şi de afectarea mai mult sau mai puţin profundă a organului în care s-a produs localizarea predominantă. Evoluţia fiind cronică, simptomele generale sînt atenuate sau chiar absente. În statistica lui Mayer şi colab. [75] sînt semnalate numai în 43% din cazuri şi constau în oboseală, mialgii, astenie; pierderea în greutate apare în 25% din cazuri, iar starea subfebrilă în 20% din cazuri.

Simptomele de localizare sînt cele mai importante. Astfel apar simptome de localizare cutanată şi oculară, mediastino-pulmonară, cardiacă, nervoasă. În patologia internă afectarea acestor organe prin granulomul sarcoid constituie acum un capitol bine delimitat. Formele pulmonare, care sînt cele mai frecvente, prezintă semne de împrumut şi se pot confunda cu localizările altor reticuloze, cu tuberculoza, cu cancerul bronhopulmonar, cu parazitozele pulmonare. Ca simptom funcţional poate apărea tusea, în genere uscată, apoi durerea toracică şi rar hemoptizia. Dispneea este simptomul cel mai frecvent şi cel mai accentuat, apărînd în 50% din cazuri. Este mai puţin legată de adenopatia mediastinală, cît mai ales de emfizemul bulos secundar. Pneumotoraxul spontan, ca accident dispneic acut, este rar. Evoluţia spre insuficienţă cardio-pulmonară survine cu timpul, mai ales în cazurile în care se produce şi o determinare miocardică, cu tulburări de ritm şi insuficienţă cardiacă.

Radiologic, se disting mai multe modificări: a) tipul micronodular difuz, ca în granulia rece; b) tipul de diseminare macronodulară, cu noduli neregulaţi ca formă şi opacitate, diseminaţi simetric, predominînd parahilar, însă întinzîndu-se atît spre vîrfuri, cît şi spre bază; c) tipul reticulo-nodular, cel mai frecvent, apare ca o reţea care pleacă de la hil şi se disemineză radiar spre bază (fig. 33). În această reţea se găsesc noduli mici sau mai mari, cu aspect fibros. Foarte rar s-au întîlnit imagini cavitare. Asocierea localizărilor pulmonare cu cele din ganglionii mediastinali este cea mai frecventă, dînd imagini din cele mai variate. Caracteristica localizărilor mediastino-pulmonare constă în aceea că foarte rar produc obstrucţii bronşice şi atelectazie pulmonară; aceasta

Scanned with OKEN Scanner

le diferențiază de tuberculoza mediastinală și de limfoamele maligne sau cancerul bronșic.

Localizările în alte organe dau simptomatologia specifică de organ. Se cunosc mai multe sindroame legate de aceste localizări ale sarcoidozei. Astfel, *sindromul Löfgren*, în care la determinările pulmonare se aso-

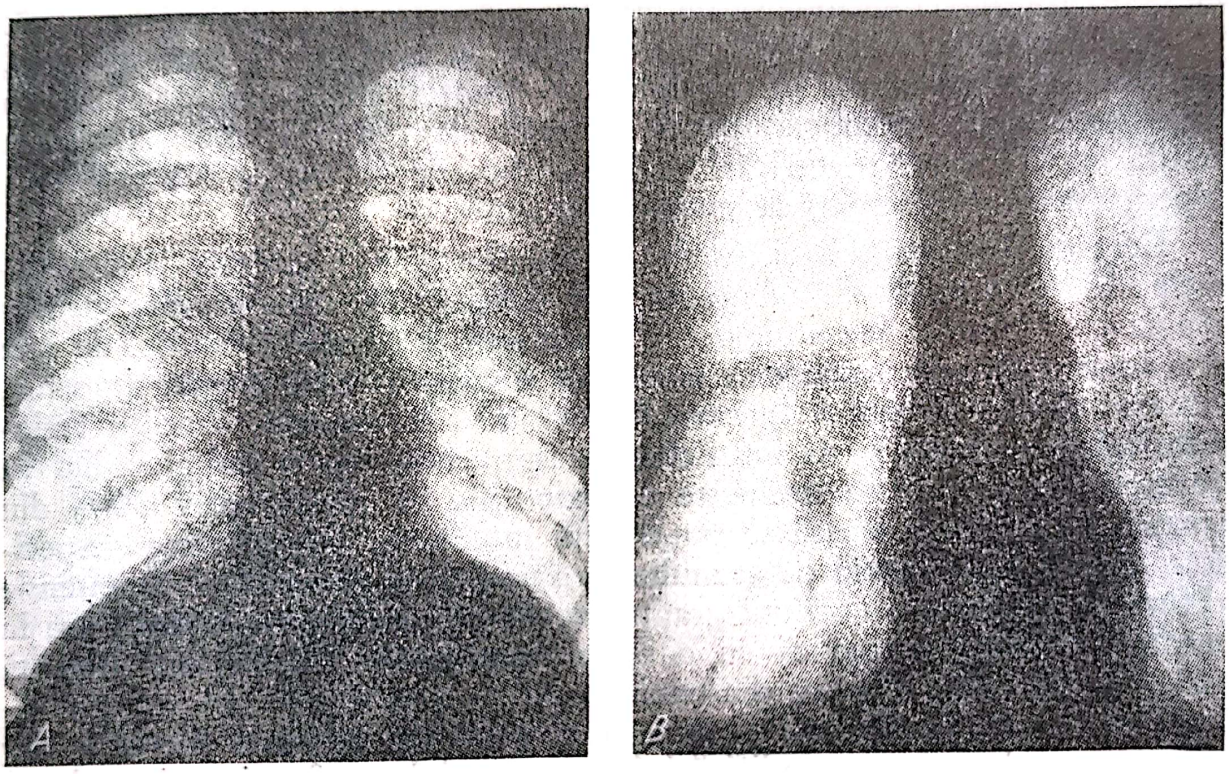

Fig. 33. — Radiografii pulmonare ale unui bolnav cu diagnosticul de boală Besnier-Boeck-Schaumann.

A — hiluri mărite în suprafață și imagini micronodulare în ambele cîmpuri pulmonare predominînd în treimile medii; *B* — tomografia aceluiași caz confirmă prezența adenopatiei hilare și a determinărilor parenchimatoase.

ciază cele cutanate; *sindromul Heerfordt* sau uveo-parotidita febrilă, cu paralizie bilaterală simetrică a facialului; în genere, la aceste localizări se asociază și altele viscerale. Localizarea parotidiană și lacrimală bilaterală poate să producă un *sindrom Mikulicz. Sindromul Jünglin* sau osteita tuberculoasă multiplă chistică pare să fie produs prin localizarea osoasă și articulară a sarcoidelor la nivelul falangelor; descoperirea altor localizări specifice sarcoidozei precizează natura sindromului.

Localizările specifice pentru organele cu structură predominant limfo-reticulohistiocitară sînt cele din ganglioni, splină, ficat și măduva osoasă. Asocierea de diferite localizări este rară. Totuși, hepato-splenomegalia se întîlnește în aproximativ 15% din cazuri. Atingerea hepatică histologică este frecventă, însă clinic evoluează fără simptome. Trebuie avut în

Scanned with OKEN Scanner

vedere că leziunea de granulom sarcoid din ficat, decelabilă prin biopsia hepatică, nu este de loc specifică, întîlnindu-se în multe infecţii parazitare, în tuberculoză, bruceloză şi chiar în hepatita virotică şi monocitoza infecţioasă. Noi am întîlnit-o de asemenea în hepatita experimentală prin izoimunizare cu antigen hepatic în amestec Freund. Simptomele clinice din aceste localizări sînt reduse. Se poate însă ca semnele de disproteinemie, creşterea fosfatazei alcaline să fie produse prin afectarea celulară hepatică.

Localizarea splenică poate să determine un sindrom de hipersplenism, iar cea osteo-medulară, un sindrom de iritaţie mielo-eritropoietică, cu hiperleucocitoză, trombocitopenie şi mai ales poliglobulie. Afectarea S.R.E. explică unele modificări biologice speciale ca alergia tuberculinică, hipergammaglobulinemia, degenerescenţa amiloidă etc.

Date de laborator. Deşi nu sînt patognomonice, raportate la simptomele clinice, semnele de laborator sînt suficient de caracteristice pentru diagnostic. *Semnele hematologice* se manifestă în sîngele periferic, de cele mai multe ori, prin leucopenie moderată şi mai rar prin trombocitopenie. Anemia moderată este în general hipocromă. În anumite condiţii fiziopatologice, care ţin şi de insuficienţa respiratorie, apare poliglobulia. În formula leucocitară se întîlneşte o eozinofilie în aproximativ 30% din cazuri. În măduva osoasă se pot întîlni modificări hiperplazice nespecifice, uneori cu prezenţă de granuloame sarcoide în fragmente. O extensie difuză în măduvă, cu leziuni granulomatoase şi sclerogene, poate duce la insuficienţă medulopoietică cu citopenie periferică. V.S.H. este crescută (40—60 mm/oră) în 65% din cazuri.

Proteinemia totală este în general normală sau moderat crescută, dar aproape totdeauna cu modificări în procentajul γ-, β- şi mai puţin al α_2-globulinelor. Creşterile γ-globulinelor pot fi foarte mari, pînă la 40% din proteinele totale; mai rar apare o hiposerinemie. În cadrul hipergammaglobulinemiei poate apărea crio-, eu- şi macroglobulinemie, cu consecinţele patologice cunoscute [43].

Calcemia crescută, peste 11 mg%, se găseşte în 15—30% din cazuri; creşterea nu este legată de leziunile osoase, ci, probabil, de o absorbţie crescută de calciu intestinal. S-au citat cazuri de litiază renală şi leziuni de nefrocalcinoză.

Diagnostic. Acesta se bazează mai ales pe semnele de localizare (pulmonară, hepato-splenică, osoasă), care se manifestă concomitent cu semnele generale moderate sau chiar absente. Coroborarea cu semnele de laborator este utilă, însă diagnosticul se precizează pe baza examenelor histologice prin biopsie: ganglionară sau prescalenică (pentru localizările pulmonare), biopuncţie hepatică. În cazuri dificile se recomandă chiar biopsia pulmonară transtoracică, precum şi biopsia osoasă şi cutanată.

Testul Kveim este considerat caracteristic, dar practic este greu de realizat. Constă în injectarea intradermică a 0,1—0,2 ml dintr-o suspensie

Scanned with OKEN Scanner

sterilă, preparată dintr-un ganglion limfatic cu leziuni tipice de sarcoidoză recoltat prin biopsie. În caz de reacţie pozitivă, după 4—6 săptămîni la locul de inoculare apare o papulă dură, unde se pune în evidenţă histologic reacţia de granulom sarcoid. Testul este însă greu de realizat şi, în plus, este nespecific, putînd apărea la injectarea altui material patologic sau a pulberilor inerte.

Un test indirect pentru natura sarcoidozică a leziunilor este negativitatea reacţiei la tuberculină, semn de anergie faţă de infecţia tuberculoasă.

Diagnosticul etiologic al sarcoidozei constituie în prezent o problemă deosebită, avînd în vedere etiopatogenia necunoscută a acestei boli. Experienţa ne-a arătat că leziunea poate apărea în tuberculoza limfo-ganglionară, în boala Hodgkin, în unele reacţii granulomatoase alergice de natură variată, în parazitoze şi în special în micoze, în pneumoconioze, în silicoza cronică.

Etiopatogenia constituie de altfel cea mai discutată problemă asupra sarcoidozei [92]. Mult timp s-a crezut că etiologia tuberculoasă este cea mai plauzibilă. Reacţia de granulom sarcoid şi evoluţia clinică particulară ar fi modalităţi reactive ale organismului faţă de infecţia bacilară, care are ca bază biologică o stare de alergie. Izolarea bacilului Koch într-un număr de cazuri din leziunile de sarcoid, apoi relaţiile dintre sarcoidoză şi tuberculoză au întărit această ipoteză. Lăsînd la o parte o serie întreagă de alte ipoteze, din relatările de după 1958 s-ar putea conclude mai ales asupra naturii de sindrom, şi nu de boală sarcoidă [50, 75, 76, 99, 118]. Relaţia cu tuberculoza a fost discutată într-o serie de articole publicate în revista „*Le Poumon et le Coeur*“ din 1962 (vol. XVIII, nr. 9) aparţinînd multor autori competenţi [74, 104, 106, 110]. Pe 120 de cazuri de sarcoidoză pulmonară, observate începînd din 1948, Brocard şi colab. [18] discută toate posibilităţile de relaţie cu tuberculoza: existenţa prealabilă a primei infecţii tuberculoase sau chiar a tuberculozei pulmonare evolutive; intricarea tuberculozei pulmonare cu sarcoidoza; succesiunea unei tuberculoze pulmonare în cursul sarcoidozei. Cu toate aceste variate posibilităţi, majoritatea autorilor nu admit natura tuberculoasă drept etiologia specifică a sarcoidozei.

Ţinînd seama de o serie de alte relatări în care sarcoidoza apare ca o modalitate de reacţie în foarte multe infecţii şi stări patologice (berilioză, asbestoză şi silicoză în general, infecţii ca histoplasmoză, coccidiomicoze, bruceloză, lepră, stări alergice variate) se poate conclude că sarcoidoza este o modalitate de reacţie granulomatoasă a S.R.E. faţă de orice agresiune infecţioasă, biochimică sau iritativă cu substanţe inerte. Relaţia cu tuberculoza trebuie privită prin prisma evoluţiei sale cronice polimorfe, care în unele cazuri poate imprima o reacţie granulomatoasă de tip sarcoid. Există însă cazuri în care factorul etiologic de reacţie nu

Scanned with OKEN Scanner

se cunoaşte şi atunci sarcoidoza, indiferent de localizare, apare primitivă, criptogenetică. Este posibil ca uneori să joace un rol şi infecţiile virotice.

Deşi nu există o etiologie sigură, limfogranulomatoza sarcoidă apare ca un sindrom bine definit, cu evoluţie şi leziuni anatomopatologice caracteristice. Deoarece leziunea poate să apară şi în cadrul unei reticuloze maligne [64], aşa cum am constatat şi noi, este discutabilă posibilitatea transformării unor forme benigne reactive în reticuloze maligne prin intermediul leziunii de granulom sarcoid.

Prognostic. Este relativ bun sau mai degrabă rezervat. Gravitatea şi durata supravieţuirii sînt în funcţie de localizare: mortalitatea globală este de 8% în cazul localizărilor în plămîn, cord, sistemul nervos central; după unii autori, mortalitatea variază între 1,3 şi 25%. Chiar în localizările viscerale, o terapie bine condusă poate aduce stabilizări ca într-o vindecare definitivă. Sînt posibile însă şi recăderi, cu puseuri de evoluţie acută, cu extensie în alte organe, cu visceralizări de la formele cutanate etc. Reaprinderea unei infecţii tuberculoase latente sau o nouă infecţie poate fi cauza unei evoluţii grave. Transformarea într-o reticuloză malignă, după o evoluţie mai scurtă sau mai lungă, este discutabilă, dar posibilă.

Tratament. Este posibil un tratament profilactic în cazurile în care infecţiile, expunerile toxice par să fie cauza sindromului. Descoperirea la timp a leziunii poate să limiteze procesul sarcoid, dacă se înlătură cauza reactivă alergică. În boala extinsă, mai ales în determinările pulmonare, terapia cortizonică prelungită, cu doze moderate, aduce beneficii uneori echivalente cu o vindecare.

În multe cazuri remisiunile se obţin numai prin terapia cortizonică neîntreruptă. În genere, după obţinerea remisiunii cu doze de 30—40 mg preparate de Δ-cortizon, timp de 4—6 săptămîni, sînt necesare doze mici de întreţinere: 5—10—15 mg zilnic. Încercările de terapie cu citostatice nu au dat rezultate concludente pentru a înlocui corticoterapia în cazurile care au devenit corticodependente.

SINDROMUL DE MASTOCITOZĂ DIFUZĂ

Sinonime: reticuloza difuză cu mastocite.

Istoric. Infiltratele cutanate cu mastocite sînt cunoscute în dermatologie încă de mult sub numele de *urticaria pigmentosa*. În 1906 Joachim descrie prima formă difuză drept leucemie cu mastocite. În 1933 Touraine şi colab. precizează cadrul anatomo-clinic al urticariei *pigmentosa*, după care s-au descris în literatură peste 600 de cazuri [8, 19, 107, 108]. Ellis [34] (citat de Steweda, 1962) semnalează pentru prima dată sindromul clinic de mastocitoză difuză, interpretat ca o reticuloză cu mastocite, conside-

Scanned with OKEN Scanner

rînd mastocitul tisular ca o celulă reticulară cu funcţie specială de secreţie a histaminei şi heparinei. Numeroasele relatări din ultimii 10 ani fac cunoscute hiperplazii patologice difuze în organele limfo-reticulare (ganglioni, ficat, splină, măduvă osoasă) cu caracter de reticuloză sistemică; unele iau forme de reticuloze maligne [15, 17, 33]; altele apar ca mastocitoze reactive, poate în cadrul stărilor alergice, de cauze mai mult sau mai puţin cunoscute [81]. Datele actuale pledează pentru un sindrom de natură benignă (poate reactiv alergic) şi un sindrom malign echivalent cu reticulozele maligne. Cei mai mulţi autori [30, 39, 61] disting leucoza cu leucocite bazofile, descrisă la noi în ţară de C. T. Nicolau şi colab., de reticuloza mastocitară fără descărcare leucemică. În 1954 Waldenström [112] a făcut o foarte clară precizare a simptomelor clinice şi a tulburărilor biologice ale sindromului mastocitar, arătînd caracterele sale diferite de cele ale sindromului carcinoid. Afecţiunea apare ca un tip de tumoare sistemică, în care tulburările sînt determinate, pe de o parte, de hiperplazia şi difuziunea mastocitelor, iar pe de altă parte, de consecinţele hiperfuncţiei secretorii specifice ale acestor celule: secreţia de histamină şi de heparină [28].

Simptomatologie. Dintre simptomele clinice mai caracteristice menţionăm următoarele:

Sindromul de *flushing* eritematos, care constă în roşeaţă generalizată apărînd spontan şi brusc, însoţită de hipotensiune, tahicardie, dureri de cap, lăcrimare şi hiperemie conjunctivală; uneori, simptome digestive cu dureri epigastrice, vărsături, greţuri, anorexie; diareea este rară. În crize pot apărea bronhospasme simulînd astmul bronşic. Permanent pot să existe leziuni cutanate cu erupţie macropapuloasă, pigmentară, precum şi telangiectazii mai ales la nivelul feţei. Aproape întotdeauna există un dermatografism pronunţat. Destul de frecvent se întîlnesc semne clinice şi radiologice de ulcer gastric. Leziunile osoase în cadrul celorlalte simptome sînt considerate caracteristice: osteoporoză generalizată, osteoscleroză cu îngroşare de trabecule mai ales în vertebre, coaste, pelvis, oasele lungi. Hiperplazia organelor reticulo-endoteliale este constantă: hepato- şi în special splenomegalie, poliadenopatie moderată.

Date de laborator. În formele neleucemice, *în sîngele periferic* nu apar modificări caracteristice; prin splenomegalie se poate instala un sindrom de hemocitopenie. În măduva osoasă se găseşte un procentaj crescut de celule mari, cu granulaţii bazofile metacromatice. Dintre modificările specifice importante semnalăm creşterea histaminei în sînge, care depăşeşte titrul normal de 10—30 γ; în urină eliminările cresc peste 180—200 γ în mod normal netrecînd de 30 γ. Demis [28] arată că bolnavii cu mastocitoze metabolizează zilnic 6—7 mg histamină, pe cînd individul normal, numai 1—2 mg. Testele de coagulare evidenţiază descărcări mari de heparină, care pot da tulburări de coagulare cu sîngerări. Determinările

Scanned with OKEN Scanner

de histamină din organe, cît şi cele de heparină dau indicaţii preţioase asupra secreţiei crescute, aşa cum se constată în tabelul alăturat (după Bloom [15]):

Organe	Histamină (în γ/g)	Heparină (în γ/g)
Măduvă	186 (2—6)	—
Plămîn	53 (5—20)	90 (60—65)
Ficat	20 (1—2)	—
Splină	32 (1—3)	30 (20—30)
Rinichi	39 (1—4)	45 (35—45)

Un test considerat specific este acţiunea omogenatelor de ţesuturi cu mastocite asupra histidinei care se transformă în histamină, după incubaţie. Transformarea se face prin prezenţa în cantitate crescută a enzimei tisulare — histidindecarboxilaza — care transformă histidina în histamină.

Diagnostic. Pe lîngă contextul clinico-biologic descris, diagnosticul se pune prin puncţia sau biopsia din ganglionul limfatic, ficat, splină şi, uneori, din infiltratele cutanate. Pe secţiune se constată hiperplazie de celule reticulare între care se găsesc infiltrate de mastocite cu granulaţii specifice PAS-pozitive şi metacromatice. Toţi autorii insistă asupra fragilităţii mastocitelor care pot să-şi descarce granulele specifice, în citoplasmă rămînînd un conţinut vacuolar gol. Se recomandă ca preparatele de frotiu şi cele histologice să se facă după fixare în alcool metilic absolut, întrucît granulele sînt solubile în lichidele apoase.

Evoluţie şi prognostic. Acestea diferă în funcţie de forma benignă reactivă sau malignă. În primele poate să existe o evoluţie de ani şi zeci de ani; în formele maligne evoluţia este progresivă, uneori destul de rapidă, ca în reticulozele de tip sarcomatos. În formele localizate splenice [35], splenectomia aduce remisiuni ca într-o vindecare completă.

Tratament. În formele reactive benigne, în care există o stare alergo-anafilactică, se va face tratamentul acesteia. De cele mai multe ori, şi aici, ca şi în formele primitive maligne, tratamentul de bază este corticoterapia [4, 11]. În formele maligne conduita terapeutică este similară celei din limforeticulozele maligne.

MACROGLOBULINEMIA WALDENSTRÖM

Sinonime: limforeticuloza cu macroglobulinemie; disglobulinemia malignă hemoragică; reticuloza malignă limfoidă disprotidemică; boala Waldenström.

Scanned with OKEN Scanner

Definiţie. Este o boală relativ rară, care apare la oameni în vîrstă, caracterizată prin hiperplazia sistemică a ţesutului limfo-reticular, cu apariţia în sîngele circulant a unei mari cantităţi de macroglobuline. Boala are un prognostic grav, deşi poate evolua ani de zile.

Istoric. În 1944 Waldenström împreună cu Pedersen [114], studiind prin ultracentrifugare seruri hiperglobulinemice, au constatat în 3 cazuri prezenţa unei proteine cu greutate moleculară mare, pe care au denumit-o macroglobulină. Urmărind aceste cazuri, Waldenström [112] a observat că aspectului seric îi corespunde un cadru clinic definit prin prezenţa unei hiperplazii limforeticulare în măduvă şi organele bogate în celule reticulo-histiocitare. De atunci s-au descris şi studiat numeroase cazuri, boala Waldenström sau reticuloza limfoidă disprotidemică fiind astăzi un cadru nosologic bine stabilit.

Etiopatogenie. Boala are o distribuţie ubicuitară. Interesează ambele sexe, apărînd de preferinţă la o vîrstă mai înaintată, după 50 de ani. Cauza afecţiunii nu este cunoscută, dar se încadrează în noxele neoplazice. Din observaţiile noastre clinice, în etiologia acestor afecţiuni se poate incrimina frecvent existenţa unor infecţii cronice alergizante prelungite, care au drept urmare o hiperplazie reactivă a ţesutului reticulo-histiocitar. Legătura şi trecerea de la forma reactivă la cea neoplazică malignă au fost discutate la capitolul de fiziopatologie generală a sistemului reticulo-histiocitar.

Procesul patologic are la bază proliferarea elementelor mezenchimale responsabile de sinteza imunoglobulinelor. S-a sugerat că macroglobulinele ar fi produse de clonuri celulare provenite din mutaţii celulare care pot duce la aspecte net maligne [114]. În cadrul sindromului Waldenström modificările celulare sînt mai benigne şi poate, pînă la un moment oarecare al evoluţiei, încă reversibile.

Manifestările bolii sînt legate de prezenţa în plasmă a unor cantităţi mari de macroglobuline care modifică viscozitatea sîngelui, formează complexe proteice ce interferează cu procesele fiziologice şi se depun în capilare sau în spaţiile interstiţiale ale diverselor organe.

Patogenia fenomenelor hemoragipare nu este legată de un singur mecanism. Probabil macroglobulina aderă la suprafaţa trombocitului interferînd cu eliberarea factorului plachetar 3, precum şi cu transformarea viscoasă a trombocitului. Se observă, de asemenea, o modificare a timpului de protrombină, cu prezenţa unei foarte mici cantităţi de protrombină reziduală în ser. În plus, există leziuni capilare produse de depunerea proteinei patologice în membrana bazală, cu mărirea permeabilităţii vasculare. Se presupune că macroglobulina poate adera şi la suprafaţa leucocitelor şi a hematiilor, împiedicînd funcţionarea lor normală.

Depunerea globulinelor patologice în diverse organe determină leziuni hepatice şi în special renale.

Scanned with OKEN Scanner

Anatomie patologică. Aspectul histologic este dominat de proliferarea celulelor limfo-reticulare. În unele cazuri celulele proliferate sînt întru totul asemănătoare limfocitelor mature, aspectul microscopic fiind superpozabil celui de leucoză limfatică cronică; în alte cazuri predomină celulele reticulare mai mari, cu nucleu vezicular și citoplasmă bazofilă

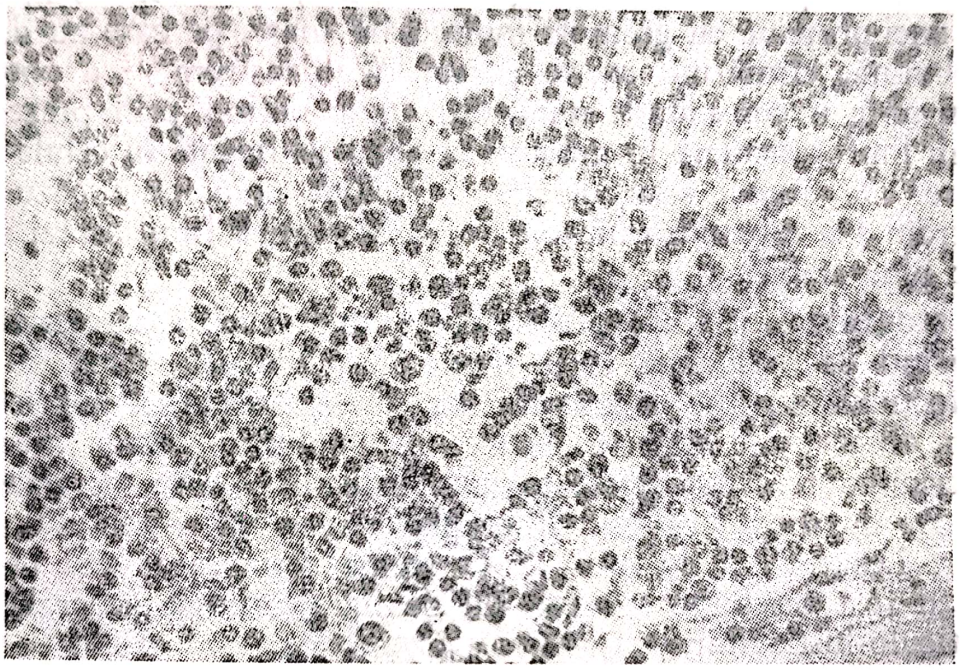

Fig. 34. — Secțiune de ganglion limfatic de la o bolnavă cu diagnosticul de macroglobulinemie Waldenström. Structura ganglionară normală este înlocuită printr-o proliferare reticulo-limfatică (colorație hemalaun-eozină, × 440).

abundentă (fig. 34). Unii autori [31, 71] au insistat asupra prezenței celulelor limfoplasmocitare în boala Waldenström. Prin studii la microscopul electronic, Braunsteiner și colab. [16] găsesc în citoplasma acestor celule structuri ergastoplasmice asemănătoare celor din citoplasma plasmocitului și care lipsesc atît din citoplasma limfocitului normal, cît și din aceea a limfocitului leucemic. Braunsteiner numește aceste celule „intermediare". Zollinger [122] descrie în boala Waldenström 4 tipuri de proliferări:

a) celule mici limfocitoide, cu un procentaj mic de plasmocite normale (tipul obișnuit);

b) celule intermediare între limfocit și plasmocit;

c) plasmocite tipice sau atipice;

d) celule reticulare, adesea polimorfe.

Bessis și colab. [13] consideră că proliferarea celulară caracteristică bolii Waldenström este de tip limfocitar. La examenul efectuat la microscopul electronic acești autori au găsit 2 malformații particulare, dar inconstante: anomalii nucleolare, reprezentate printr-o coroană de granule foarte dense, și vacuole nucleare. Unele dintre aceste vacuole intranu-

Scanned with OKEN Scanner

cleare sînt mari şi vizibile la microscopia fotonică, conţinînd un material PAS-pozitiv. Dutcher şi Fachey [32] cred că ele sînt legate de producerea de macroglobuline bogate în hidraţi de carbon.

Uneori, proliferarea limfocitară este însoţită de o creştere numerică a plasmocitelor şi a mastocitelor, mai ales la nivelul măduvei osoase. Se mai pot întîlni elemente mari, monstruoase, cu atipii nucleare. Această proliferare reticulo-limfatică produce o creştere de volum a ganglionilor limfatici, a căror arhitectură normală poate fi complet înlocuită de ţesutul hiperplaziat. Splina, mărită de volum, prezintă la examenul macroscopic mici noduli infiltrativi, albicioşi, care corespund unor aglomerări de celule limfo-reticulare hiperplaziate. În ficat infiltratele limfo-reticulare sînt situate în spaţiile porto-biliare (fig. 35). La nivelul rinichiului (fig. 36), pe lîngă leziunile infiltrative interstiţiale, se constată leziuni nete de tubulo-nefroză, cu depunere de material proteic în membranele glomerulare, capilare şi în lumenul tubilor.

În diferite organe ca ficat, splină, rinichi se pot găsi, de asemenea, depuneri de substanţe proteice paraamiloide, însă mai puţin marcate ca cele din mielom.

Simptomatologie. Boala debutează de obicei insidios, cu astenie, pierdere în greutate, paloare, anorexie. Se întîlnesc frecvent manifestări hemoragice: epistaxis, gingivoragii, menoragii, hemoragii retiniene. Hemoragiile cutanate sînt extrem de rare. Fenomenele hemoragipare, în general blînde, pot lua aspecte grave în unele cazuri.

Febra nu este un simptom constant şi nici frecvent, iar atunci cînd există ea este mică, cu caracter ondulant sau de tip neregulat.

Adenopatia este frecvent întîlnită, generalizată la toate grupele ganglionare periferice, uneori şi la grupele profunde. Ganglionii, moderat măriţi de volum, sînt indolori, neaderenţi la planurile superficiale sau profunde şi fără caractere inflamatorii. În cursul evoluţiei se pot constata variaţii spontane de volum, dar evoluţia este progresivă. Splina depăşeşte moderat rebordul costal, este nedureroasă şi prezintă o suprafaţă netedă. Splenomegalia poate de asemenea să varieze spontan în cursul bolii. Hepatomegalia nu este totdeauna prezentă; cînd există, nu prezintă nici un caracter particular. În cazurile fără adenomegalie, splenoşi hepatomegalia sînt mai accentuate. Bolnavii pot prezenta de asemenea dureri osteo-musculare, în special periarticulare, acestea fiind uneori simptome de debut. Alteori, se întîlnesc manifestări de tenosinovite.

Starea generală de nutriţie a bolnavului este de obicei bună, scăderea ponderală putînd fi mascată de o imbibiţie tisulară, chiar cu instalarea unui edem moale, în special în regiunile declive. Unii bolnavi prezintă tulburări neurologice variate ca: radiculite, mielite, encefalite, pareze, parestezii etc. S-a mai citat instalarea sindromului Raynaud, cu sensibilitate la rece.

Scanned with OKEN Scanner

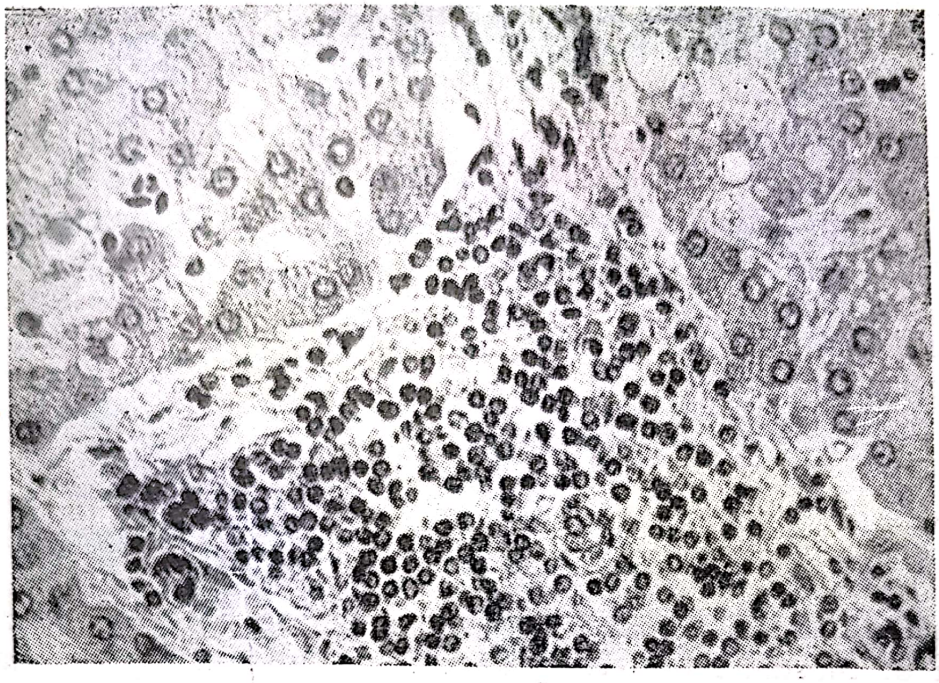

Fig. 35. — Secţiune de ficat de la o bolnavă cu diagnosticul de macroglobulinemie Waldenström. Infiltrate limfo-reticulare în spaţiile porte (coloraţie hemalaun-eozină, × 440).

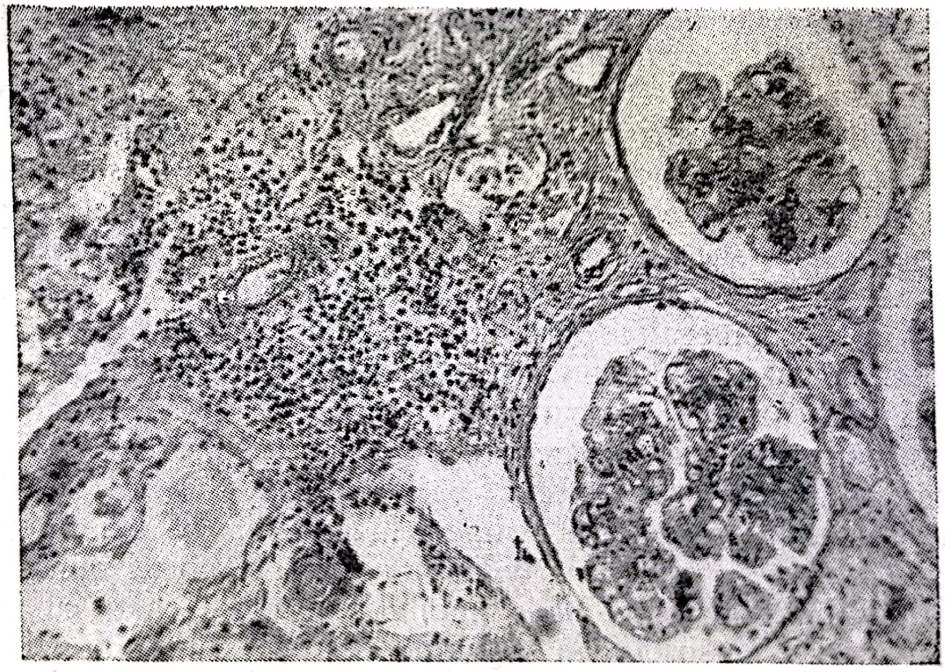

Fig. 36. — Secţiune de rinichi de la o bolnavă cu diagnosticul de macroglobulinemie Waldenström. Leziuni infiltrative reticulo-limfatice în spaţiile interstiţiale (coloraţie hemalaun-eozină, × 440).

Scanned with OKEN Scanner

Date de laborator. *Examenul sîngelui periferic* poate arăta prezența unei anemii normocitare, uneori cu un grad moderat de hemoliză. În unele cazuri testul Coombs a fost găsit pozitiv. Leucocitele sînt de obicei în limite normale, discret crescute sau scăzute. Formula poate prezenta o limfocitoză mai mult sau mai puțin marcată. Rareori se întîlnesc în sîngele periferic elemente din seria mieloidă (mielocite, metamielocite), precum și eritroblaști. Trombocitele, în general în număr normal, pot prezenta uneori scăderi numerice.

Măduva osoasă este modificată, în sensul unei creșteri a celulelor reticulo-limfatice. Unele dintre ele sînt asemănătoare limfocitelor — celule mici, cu nucleu hipercrom și citoplasmă redusă. Altele sînt mai mari (diametru: 15—20 μ), rotunde sau ovalare, cu nucleu cu cromatina laxă și citoplasmă bazofilă care conține granule PAS-pozitive. Aceste granule PAS-pozitive se pot acumula în globule mai mari, dînd celulei un aspect de ciorchine. În măduvă se mai constată o creștere numerică moderată a plasmocitelor și a mastocitelor. Seriile normale mieloide nu prezintă în general modificări calitative.

Modificările metabolismului proteic reprezintă una din manifestările principale ale afecțiunii. Proteinemia totală este foarte crescută, putînd atinge valorile din plasmocitom. Această creștere se face pe baza unei globuline anormale (o paraglobulină), albuminele fiind normale sau scăzute (fig. 37). Electroforeza arată că globulina anormală poate migra cu fracțiunea γ, β, într-o zonă intermediară (unda M) sau chiar în α_2. Uneori, aspectul undei electroforetice poate aminti pe cel din plasmocitom. Prin imunoelectroforeză se pune în evidență o cantitate mare de globulină B_2M (γM).

Ultracentrifugarea serului în boala Waldenström evidențiază prezența unei cantități importante de globulină cu greutate moleculară mare, în jur de 19 S (cu minime de 12 S și maxime de 25—32 S). De menționat că și în serul normal se găsește o proporție mică (5%) de globuline 19 S. Greutatea moleculară a acestor proteine este mare (1 000 000 și mai mult). Creșterea macroglobulinelor nu este caracteristică bolii Waldenström, ea mai putînd fi întîlnită în plasmocitoame, lupusul eritematos diseminat, hepatopatii, luesul congenital etc.

Fracțiunea macroglobulinică a fost izolată din ser prin diferite metode — de la cele mai simple, prin precipitare cu apă distilată, pînă la cele mai complicate, ca diferențierea cromatografică. Compoziția aminoacidă a acestei proteine nu pare a diferi de aceea a globulinelor normale, ca și spectrul de absorbție în ultraviolete. Macroglobulinele conțin însă o mare cantitate de polizaharizi, cantitate mult mai mare decît cea din globulinele normale, ceea ce face ca unda electroforetică anormală să fie intens PAS-pozitivă. Această cantitate mare de polizaharide duce la o

creştere a hexozaminelor serice şi urinare. Banda electroforetică anormală se colorează puternic şi cu Sudan, indicînd prezenţa unei lipoproteine.

În ultimii ani diferiţi cercetători au obţinut, cu ajutorul fracţiunilor macroglobulinice izolate din serul bolnavilor, seruri imune specifice. Prin metoda difuziunii în gel şi prin imunelectroforeză s-a putut pune în evidenţă existenţa unei specificităţi de boală, dar şi o specificitate individuală cu comportament şi morfologie imunelectroforetică în general omogene, ridicînd problema unei proliferări monoclonale [114].

Prezenţa unei cantităţi mari de macroglobuline serice se repercută asupra tuturor testelor de labilitate coloidală. Astfel:

Viteza de sedimentare a hematiilor este mult crescută, atingînd valori de 100 mm în prima oră; reacţiile de formol-gelificare, Takata Ara, sulfat de cadmiu, Weltman sînt intens-pozitive. De un real folos diagnostic este pozitivarea testului Sia pentru euglobuline. Într-o eprubetă cu apă distilată se lasă să cadă cîteva picături de ser de la bolnav. În cazul unei reacţii pozitive apare un precipitat alb gelatinos care se redizolvă în ser fiziologic. Reacţia Sia, deşi nu totdeauna foarte fidelă, putînd fi negativă chiar în cazuri de macroglobulinemii, este totuşi un bun indicator al prezenţei acestor globuline.

Viscozitatea serului este mult crescută atît la temperatura normală, cît mai ales la rece. Waldenström a stabilit un indice viscozimetric cu formula:

$$\frac{100 \times \text{viscozitatea relativă a serului faţă de } H_2O \text{ la } 13^\circ}{\text{Viscozitatea relativă a serului faţă de } H_2O \text{ la } 37},$$

Dacă indicele viscozimetric este sub 120 şi se găseşte şi o reacţie Sia pozitivă, prezenţa macroglobulinelor este aproape sigură.

Serul unora dintre bolnavi poate conţine de asemenea şi crioglobuline care precipită la temperaturi sub 37° şi care produc tulburările circulatoare la frig, tulburări care pot merge pînă la necroze.

Disprotidemia se poate repercuta şi asupra altor lichide ale organismului. Urina poate conţine în unele cazuri proteină Bence-Jones, însă mai puţin frecvent ca în plasmocitom. Proteina anormală poate fi decelată electroforetic în lichidul cefalo-rahidian, în lichidul de edem, iar la nivelul ţesuturilor se poate depune sub forma unor depozite paraamiloidice, mai puţin frecvente şi intense ca cele din plasmocitoame.

Examenul radiologic arată uneori o discretă osteoporoză care poate fi legată de vîrsta bolnavului, alcătuind un indiciu important pentru diagnosticul diferenţial cu plasmocitomul.

Celelalte semne de laborator sînt total necaracteristice.

Complicaţii. Cele mai frecvente complicaţii sînt infecţiile pulmonare de tip bronho-pneumonic, legate, pe de o parte, de scăderea puterii anticorpice a serului (globulinele anormale sînt lipsite de proprietăţi anticorpice), iar pe de altă parte, de imbibiţia ţesutului pulmonar cu material proteic.

Scanned with OKEN Scanner

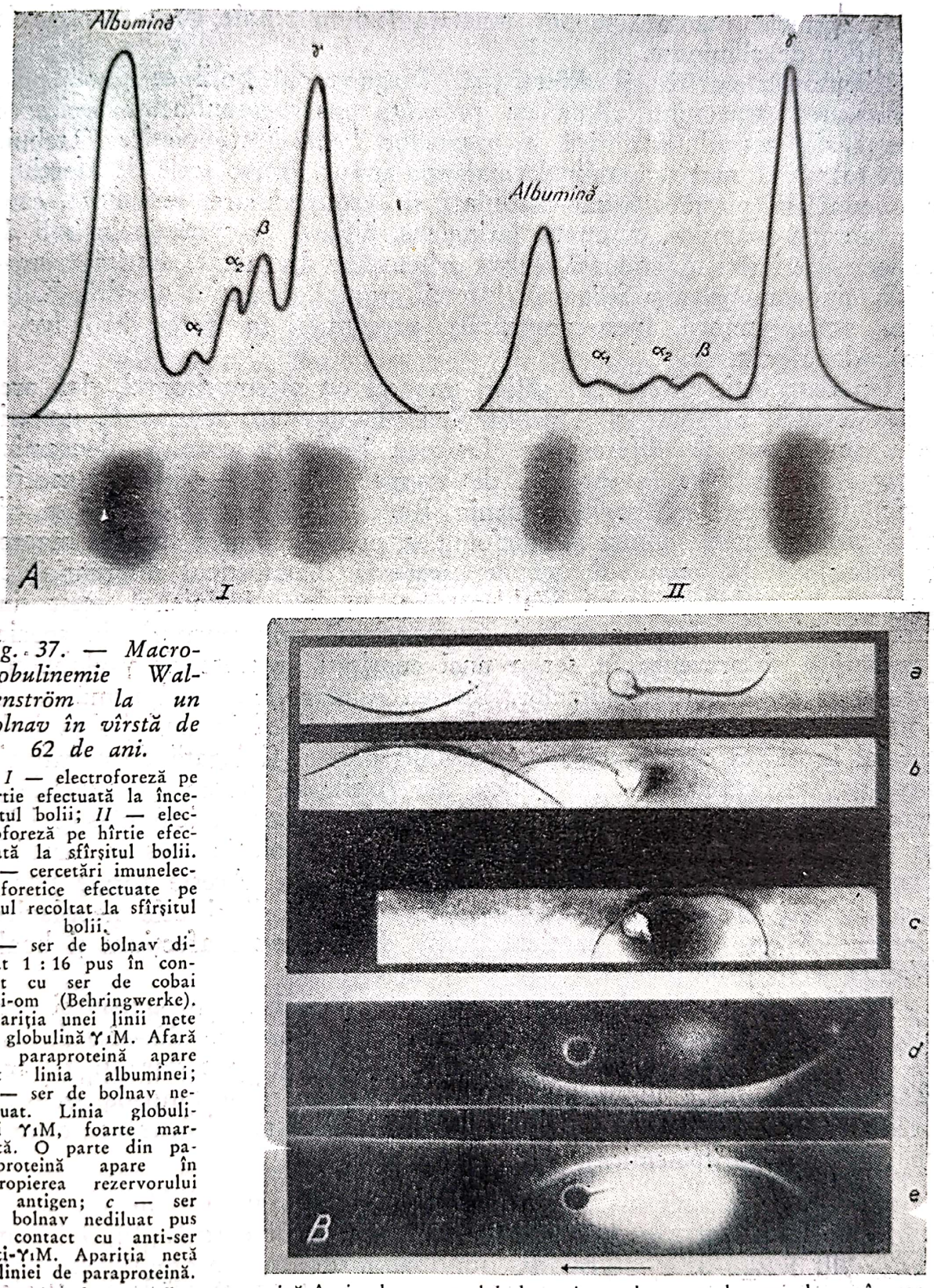

Fig. 37. — Macroglobulinemie Waldenström la un bolnav în vîrstă de 62 de ani.

A I — electroforeză pe hîrtie efectuată la începutul bolii; *II* — electroforeză pe hîrtie efectuată la sfîrşitul bolii. *B* — cercetări imunelectroforetice efectuate pe serul recoltat la sfîrşitul bolii.

a — ser de bolnav diluat 1 : 16 pus în contact cu ser de cobai anti-om (Behringwerke). Apariţia unei linii nete de globulină γ_1M. Afară de paraproteină apare net linia albuminei; *b* — ser de bolnav nediluat. Linia globulinei γ_1M, foarte marcată. O parte din paraproteină apare în apropierea rezervorului de antigen; *c* — ser de bolnav nediluat pus în contact cu anti-ser anti-γ_1M. Apariţia netă a liniei de paraproteină. Puternică depunere de paraproteină în jurul rezervorului de antigen; *d* — ser de normal pus în contact cu antiser anti-γ_2; *e* — ser de bolnav pus în contact cu anti-ser anti-γ_2. Se observă scurtarea şi slăbirea liniei de globulină normală γ_2 (după Wuhrmann şi Märki [121])

Scanned with OKEN Scanner

În formele avansate se pot constata leziuni renale cu tulburări ale funcţiilor de eliminare.

Diagnostic pozitiv şi diferenţial. Diagnosticul bolii se pune prin coroborarea aspectului clinic cu prezenţa macroglobulinelor serice şi hiperplazia reticulo-limfatică a organelor hemo-limfopoietice. Trebuie ţinut seama că macroglobulinele mai pot apărea într-o serie de afecţiuni ca: neoplazii (plasmocitoame medulare şi extramedulare, reticuloze, cancere uterine, bronşice, cutanate, laringiene, biliare, prostatice); în boli de colagen (periarterită nodoasă, lupus eritematos diseminat, artrită reumatoidă, sindrom Felty şi Sjögren); infecţii cronice (hepatită cronică, Kala-Azar, toxoplasmoză, lues congenital), precum şi în ciroze hepatice şi amiloidoze primare.

Un diagnostic diferenţial dificil este cel cu plasmocitomul, dar prezenţa leziunilor osoase şi a proliferării plasmocitare reprezintă un criteriu important de diferenţiere. Leucoza limfatică cronică aleucemică poate fi luată şi ea în discuţie, din cauza asemănării tabloului morfologic, dar lipseşte macroglobulinemia. Reticulo- şi limfosarcomul se elimină prin aspectele clinice şi morfologice, precum şi prin absenţa macroglobulinemiei. Se poate discuta de asemenea diagnosticul diferenţial cu purpura hiperglobulinemică Waldenström. În faza incipientă acest sindrom prezintă o simptomatologie caracterizată prin purpură, în special ortostatică, şi prezenţa în ser a unei cantităţi crescute de γ-globuline, fără creşterea macroglobulinelor. Într-un număr de cazuri urmărite de noi în decurs de 8—10 ani, am observat totuşi că la unii bolnavi, în special la cei la care patogenia afecţiunii pare a fi legată de o infecţie cronică (stafilococică, streptococică sau bacilară), apare în evoluţie o iritaţie reticulară (adenosplenomegalie cu hiperplazie reticuloplasmatică), cu prezenţa de macro- şi crioglobuline serice. Evoluţia acestor cazuri a fost letală, prin complicaţii infecţioase sau renale. Aceste forme par a face trecerea între reticulozele reactive inflamatorii şi cele neoplazice. Credem că este greu de precizat limita dintre aceste afecţiuni şi boala Waldenström propriu-zisă.

Evoluţie şi prognostic. Mersul bolii este în general progresiv şi cronic. Boala Waldenström are o durată medie de viaţă de 20—30 de luni de la apariţia primelor simptome, dar unele forme pot dura şi 10 ani. Moartea se produce în general în urma complicaţiilor (anemie, infecţii, precipitarea proteinelor în spaţiile limfatice ale sistemului nervos central cu comă paraproteinemică).

AGAMMAGLOBULINEMIA

Definiţie. Este o boală caracterizată printr-o gravă scădere a γ-globulinelor serice, mai rar printr-o lipsă totală a lor, însoţită de o tendinţă

Scanned with OKEN Scanner

marcată la infecţii şi de o incapacitate de formare a anticorpilor circulanţi.

Istoric. Aceste sindroame au fost definite în ultimele 2 decenii, o dată cu introducerea sistematică a studiului electroforetic al proteinelor serice. În 1949 Löffler [69] şi Wuhrmann [120] descriu o stare de agammaglobulinemie la un bolnav cu limfadenoză cronică, iar în 1952 Bruton [21] comunică primul caz de agammaglobulinemie idiopatică.

Etiopatogenie. Agammaglobulinemia primitivă este o boală rară, cu caracter ereditar. Nu s-a observat o dispoziţie regională specială. Transmiterea se face pe linie masculină, dar s-au descris cîteva cazuri şi la femei. Cercetările clinico-morfologice efectuate în ultimii ani au arătat că este vorba de o scădere a sintezei de globuline, paralel cu o lezare a S.R.E., cu scăderea numărului de limfocite şi plasmocite [54]. Homotransplantarea de ganglion limfatic de la un om sănătos la bolnav are drept urmare formarea de anticorpi [46].

S-a ridicat problema [40] existenţei unui sistem genetic care controlează metabolismul γ-globulinelor, analog aceluia al hemoglobinei. Studii efectuate asupra familiilor bolnavilor cu hipogammaglobulinemie sugerează că mutaţia genelor care controlează subunităţile γ-globulinelor ar da tipuri diferite de tulburări: mutaţie la nivelul locusului *Gm* — inhibiţia sintezei globulinei 7S (γ*G*), iar la nivelul locusurilor *Gm3* şi *Gm4* — suprimarea sintezei globulinelor γ-1A (γA) şi γ-1M (γM). Scăderea a două sau trei imunoglobuline ar fi produsă printr-o dublă heterozigotare. O mutaţie la locusul *Inv* ar produce o tulburare a sintezei lanţurilor *L*, cu deficienţă pe toate 3 grupele de imunoglobuline, defect întîlnit în agammaglobulinemia congenitală. Această boală avînd însă o specificitate de sex, s-a emis ipoteza că defectul ar interesa probabil o genă reglatoare de locus *Inv*, localizată în cromozomul X, teorie încă nedemonstrată.

Fudenberg şi Hirschhorn [41] au demonstrat, pe culturi de limfocite *in vitro*, că defectul constă în incapacitatea de a se sintetiza proteine, şi nu în aceea de a se transforma în plasmocite.

Dacă în agammaglobulinemia congenitală se observă o scădere a tuturor fracţiunilor γ-globulinice, în cea cîştigată pot exista scăderi numai ale uneia dintre fracţiuni (γG; γA; γM) sau chiar o cantitate normală de γ-globuline, dar cu insuficienţă de formare de anticorpi. De aceea Barandum [5] propune termenul de „sindrom de carenţă de anticorpi" *(Antikörpermangelsyndrom)*.

Anatomie patologică. Modificările întîlnite în această boală interesează sistemul limfo-reticular din toate regiunile în care se găseşte în mod normal. Aspectele nu sînt aceleaşi în toate cazurile descrise, de aici reieşind şi lipsa de unitate a teoriilor patogenice. Uneori, se observă o hipoplazie a ţesutului limfo-reticular, cu scăderea marcată a limfocitelor mature şi îngroşarea capsulei ganglionare. Foliculii primari sînt foarte

Scanned with OKEN Scanner

reduşi, iar foliculii secundari şi plasmocitele lipsesc complet. Paralel, se constată o creştere a numărului de celule reticulare şi apariţia unei fibroze.

Alteori, ţesutul reticulo-endotelial este hiperplaziat, cu prezenţa de plasmocite şi mastocite, hiperplazie manifestată macroscopic prin adenopatie, hepatosplenomegalie şi eventuale semne de hipersplenism.

Clinic, agammaglobulinemia poate îmbrăca 2 aspecte:

— agammaglobulinemia primitivă sau idiopatică;

— agammaglobulinemia secundară.

AGAMMAGLOBULINEMIA PRIMITIVĂ SAU IDIOPATICĂ

1. **Agammaglobulinemia congenitală.** Primele manifestări ale bolii apar la sfîrşitul primului an de viaţă, prin diferite infecţii cu sedii variate. Se întîlnesc infecţii cu stafilococi, streptococi, pneumococi, meningococi. Examenele biochimice arată prezenţa în ser a unei cantităţi infime de γ-globuline, uneori chiar absenţa lor. Într-un număr de cazuri izoaglutininele normale sînt prezente (numai anti-B). Deşi anticorpii circulanţi sînt foarte scăzuţi, bolnavul poate prezenta fenomene de hipersensibilitate întîrziată.

Boala nu poate fi diagnosticată imediat, deoarece după naştere sîngele copilului conţine încă γ-globuline materne trecute prin placentă. După 3—4 săptămîni de viaţă se poate pune diagnosticul, în cazul cînd γ-globulinele scad sub 250 mg%.

Această formă de agammaglobulinemie este ereditară şi se manifestă numai la sexul masculin, transmiţîndu-se după legile mendeliene, avînd un caracter recesiv. Existenţa a cîtorva cazuri la femei ridică problema şi a altor moduri de transmitere.

2. **Agammaglobulinemia tînărului şi a adultului** apare la ambele sexe, manifestîndu-se după pubertate, în legătură sau nu cu o cauză imediată, de obicei un *stress*.

Aspectul clinic şi morfologic este asemănător celui descris la forma anterioară. Bolnavii prezintă frecvent splenomegalie şi o gastroenterită de tip sprue. S-au descris [42] cîteva cazuri de agammaglobulinemie apărute în cadrul timoamelor.

3. **Hipogammaglobulinemia fiziologică tranzitorie a sugarului.** Această alterare a proteinelor serice ale sugarului are o durată limitată şi o intensitate mai scăzută. Dacă nivelul γ-globulinelor scade sub 100—150 mg% poate lua caracter patologic. Evoluţia este bună, către a 6-a lună de viaţă fenomenele patologice cedează treptat şi organismul ajunge la o dezvoltare metabolică normală.

4. **Hipogammaglobulinemia din cadrul hipoproteinemiei idiopatice.** Această boală este caracterizată printr-o scădere a tuturor proteinelor

Scanned with OKEN Scanner

serice, datorită fie unui defect de sinteză, fie unei accentuări a proceselor catabolice. Boala, cu caracter familial, se manifestă prin edeme, scăderea rezistenței la infecții, ulcere ale gambelor și tulburări circulatorii mai ales la femei.

Hipogammaglobulinemia secundară

Scăderea γ-globulinelor serice se întîlnește într-o serie de afecțiuni din care fac parte, în primul rînd, bolile granulomatoase și neoplazice ale țesutului limfatic. În aceste cazuri hipoplazia limfocitelor, secundară proliferării țesutului reticular neoplazic, are drept urmare o scădere marcată a sintezei γ-globulinelor.

De asemenea, în toxicoza gravidică, sprue, boala Cushing, sindroamele bantiene, hepatita cronică *polycythemia vera*, diabet etc. se pot întîlni grade variate de hipogammaglobulinemie.

O mențiune specială trebuie făcută nefrozei lipoidice, în care hipogammaglobulinemia se produce prin mecanisme multiple: creșterea eliminării proteice renale, catabolism mărit (mai ales la copii) și o scădere a sintezei proteice (mai ales la adulți).

Scăderea γ-globulinelor în aceste afecțiuni nu este niciodată atît de marcată ca în hipogammaglobulinemiile primare. Izoaglutininele sînt întotdeauna prezente în sîngele bolnavilor.

Date de laborator. Examenul sîngelui periferic poate arăta o leucopenie care persistă în cursul episoadelor infecțioase. S-au citat cazuri cu neutropenie de tip hiporegenerator, iar altele cu limfopenie. În măduva osoasă sistemul reticulo-endotelial este hiperplaziat, iar plasmocitele lipsesc.

Examenul biochimic al serului arată o scădere marcată sau chiar absența γ-globulinelor. Determinarea lor trebuie făcută atît electroforetic, cît și prin metode imunologice fine pentru a încerca punerea în evidență chiar a cantităților infime. Cifra normală a γ-globulinelor serice oscilează între 600 și 1 200 mg%. Sub 150 m% apar tulburările de apărare antiinfecțioasă. S-a stabilit că scăderea γ-globulinelor sub acest nivel caracterizează sindromul discutat. S-a subliniat [45] că în serul copiilor cu agammaglobulinemie lipsesc toate tipurile de imunoglobuline. Acești bolnavi sînt incapabili de a forma aglutinine specifice după vaccinări. Vaccinarea antivariolică produce reacția cutanată obișnuită, dar fără apariția anticorpilor circulanți. Rosen și colab. [96] au descris o variantă a acestui sindrom — scăderea sau absență de globuline γA și γG, cu creșterea β-2M (γM), boală pe care au denumit-o disgammaglobulinemie.

Formele secundare pot prezenta scăderea uneia dintre componentele imunoglobulinelor (γG, γA și γM) sau a mai multora, fără a se ajunge la o lipsă completă.

Scanned with OKEN Scanner

Comportamentul izoaglutininelor circulante este variabil de la caz la caz. În formele secundare ele sînt întotdeauna prezente. În formele primare uneori lipsesc total, alteori s-au descris izoaglutinine anti-B sau anti-A, la indivizi de grup O, sau anti-B, la indivizi de grup A.

Complicaţii şi evoluţie. Evoluţia bolii este legată de apariţia complicaţiilor infecţioase. Aşa cum s-a menţionat mai sus, bolnavii sînt extrem de receptivi la infecţii, avînd o slabă putere de apărare. Sînt frecvente infecţiile la nivelul căilor aeriene superioare şi inferioare, regiunii buco-faringiene, pielii (furuncule, abcese, piodermite), mai rar la nivelul tractului digestiv sau al căilor urinare. Adesea se constată prezenţa unei gastroenterite cu steatoree.

Se pare că scăderea rezistenţei se manifestă numai faţă de infecţiile bacteriene, cu excepţia tuberculozei. Infecţiile virale au o evoluţie normală. Copiii care au făcut o boală eruptivă ca rujeola, rubeola etc. nu mai repetă boala cînd vin în contact cu ea. Probabil că această imunitate este legată de celulă, şi nu de prezenţa anticorpilor serici.

Tuberculoza nu este mai frecventă la aceşti bolnavi.

Diagnostic. Clinic, tendinţa mare la infecţii bacteriene la nivelul pielii, al căilor respiratorii, producerea neînsemnată de anticorpi circulanţi la vaccinările obişnuite şi hipoplazia ţesutului limfatic sînt motive care îndreptăţesc suspicionarea unei agammaglobulinemii. Diagnosticul de certitudine se pune numai prin metodele de dozare a γ-globulinelor (electroforetice, imunochimice, imunelectroforetice etc.).

Prognostic. Din cauza complicaţiilor infecţioase mersul spontan al bolii este grav. În ultimul timp, prin introducerea antibioterapiei şi a administrării de γ-globuline, el s-a îmbunătăţit.

Tratament. Tratamentul de bază al afecţiunii constă în administrarea de γ-globuline în doze adecvate pentru ridicarea nivelului sanguin şi creşterea puterii de apărare antibacteriană. Doza de administrare este de 1 ml/kilocorp γ-globulină în concentraţie de 15—16%. Injecţiile trebuie repetate lunar.

Tratamentul cu antibiotice este recomandat numai în cazurile de procese infecţioase acute, deoarece există pericolul creării de germeni rezistenţi.

BIBLIOGRAFIE

1. ABT, A. F. DENENHALZ, E. J. — *Amer. J. Dis. Child.*, 1936, vol. 51, p. 499.
2. ANGLE, R. M., ALT, H. L. — *Blood*, 1950, vol. 5, p. 449.
3. APLAS, V. — *Klin. Wschr.*, 1961, vol. 39, p. 53.
4. ASHOE-HANSEN, G. — *Proc. Soc. exp. Biol. (N. Y.)*, 1952, vol. 80, p. 677.
5. BARANDUM, S., STAMPFLI, K., SPENGLER, G. A., RIVA, G. — *Helv. med. Acta*, 1959, vol. 26, p. 163.
6. BARR, M., HAMILTON FAIRLEY, G. — *Lancet*, 1961, vol. 1, p. 1 300.

Scanned with OKEN Scanner

7. BERCEANU, ŞT., ANDRONACHE, I., CONSTANTINESCU, P. — *Stud. Cercet. Med. intern.*, 1960, vol. 1, p. 187.
8. BERCEANU, ŞT., GOCIU, M., RĂILEANU, I., TUDOSE, V. — *Rev. Rom. Med. Int.*, 1965, vol. 2, p. 113.
9. BERCEANU, ŞT., POPESCU, GR. I., GOCIU, M., VLĂDESCU, C. — Xth Congres of internat. Soc. Hematol., Stockholm, 1964.
10. BERCEANU, ŞT., SĂSĂRMAN, M., IONĂŞESCU, R. — *Med. interna (Buc.)*, 1958, nr. 8, p. 1 167.
11. BERLIN, C. — *Arch. Derm. Syph. (Berl.)*, 1955, vol. 71, p. 703.
12. BERNARD, J., MATHÉ, G., SIGAL, S. — *Sang*, 1956, vol. 27, p. 545.
13. BESSIS, M., BRETON-GORIUS, J., BINET, J. L. — *Nouv. Rev. franç. Hémat.*, 1963, vol. 2, p. 159.
14. BLAND, J. O. W. — *Brit. J. exp. Path.*, 1931, vol. 12, p. 311.
15. BLOOM, G., FRANJEN, S. — *Acta med. scand.*, 1960, vol. 168, p. 95.
16. BRAUNSTEINER, H., OSWALD, E., PAKESCH, F., REIMER, E. E. — *Wien. Z. inn. Med.*, 1956, vol. 37, p. 349.
17. BRINKMAN, E. — *Schweiz. med. Wschr.*, 1959, vol. 89, p. 1 046.
18. BROCARD, H., CHOFFEL, C., VANNIER, R., GALLOVDEC, CH. — *Poumon*, 1964, vol. 18, p. 889.
19. BROGREN, N., DUNER, H., HAMPIN, B., WALDENSTRÖM, J. — *Acta med. scand.*, 1959, vol. 163, p. 3.
20. BRÜCHER, H. — *Internist*, 1962, vol. 3, p. 95.
21. BRUTON, O. C. — *Pediatrics*, 1952, vol. 9, p. 722.
22. CABOT, R. C. — *Amer. J. med. Sci.*, 1913, vol. 145, p. 335.
23. CALABRESI, P. I. — *J. clin. Invest.*, 1959, vol. 38, p. 2 091.
24. CAZAL, P. — La reticulose histiomonocytaire, Ed. Masson, Paris, 1946.
25. DAVIDSOHN, I., LEE, L. C. — *Amer. J. clin. Path.*, 1964, vol. 41, p. 115.
26. DAVIDSOHN, I., STERN, K., KASHIWAGI, C. — *J. Lab. clin. Med.*, 1955, vol. 45, p. 561.
27. DEMEIO, J. L., WALKER, D. L. — *Proc. Soc. exp. Biol. (N. Y.)*, 1958, vol. 98, p. 453.
28. DEMIS, O. J. — *Ann. intern. Med.*, 1963, vol. 59, p. 2.
29. DE VOS, J. F., KUIPERS, F. H. — *Ned. T. Geneesk.*, 1951, vol. 95, p. 3 036.
30. DOUAN, R. — citat de FRIEDMAN, B. I.
31. DREYFUS, B., NENNA, A., SAMARQ, A. R., FRANÇOIS, P. — *Sang*, 1960, vol. 31, p. 387.
32. DUTCHER, T. F., FAHEY, I. — *J. nat. Cancer Inst.*, 1959, vol. 22, p. 887.
33. EFRATI, P. — *Blood*, 1957, vol. 12, p. 869.
34. ELLIS — citat de SZWEDA, J. A., ABRAHAM, J. P., FINC, G. în: *Amer. J. Med.*, 1962, vol. 32, p. 227.
35. ENDE, N., CHERNNISS, E. I. — *Blood*, 1958, vol. 13, p. 631.
36. EVANS, A. S. — *J. clin. Invest.*, 1950, vol. 29. p. 508.
37. FRANKLIN, E. C., LOWENSTEIN, I. — *Sem. Hémat.*, 1964, vol. 24, p. 869.
38. FREEMAN, T., WAKEFIELD, G. S. — *Lancet*, 1958, vol. 11, p. 883.
39. FRIEDMAN, B. I., WILL, S. I., FREIMAN, D. S., BRAUNSTEIN, H. — *Blood*, 1958, vol. 13, p. 70.
40. FUDENBERG, H. H., HEREMANS, J. F., FRANKLIN, E. C. — *Ann. Inst. Pasteur*, 1963, vol. 104, p. 155.
41. FUDENBERG, H. H., HIRSCHHORN, K. — *Science*, 1964, vol. 145, p. 611.
42. GAFNI, J., MICHAELI, D. — *New Engl. J. Med.*, 1960, vol. 263, p. 536.
43. GAUTIER, A., MAURICE, P. A. — *Schweiz. med. Wschr.*, 1953, vol. 46, p. 1 120.
44. GILBERT, F. B., GILBERTSON, C. — *Ann. rheum. Dis.*, 1965, vol. 24, p. 46.
45. GITLIN, D., HITZIG, W. H., JANEWAY, C. A. — *J. clin. Invest.*, 1957, vol. 35, p. 1 199.

Scanned with OKEN Scanner

CAPITOLUL 8

RETICULOZE MALIGNE

RETICULOSARCOMUL

Sinonime: retotelsarcom, reticuloendoteliom, reticulom, dictosarcom, sarcom cu celule reticulare.

Definiţie. Prin reticulosarcom se înţelege o proliferare neoplazică localizată sau pluricentrică a elementelor reticulo-histiocitare. Autorii italieni deosebesc reticulosarcomul de reticulosarcomatoză, prin primul înţelegînd o neoformaţiune cu punct unic de plecare, iar prin al doilea, forma sistemică a bolii.

Istoric. Reticulosarcomul a fost descris şi definit în ultimii 30 de ani. Între primele descrieri ale bolii citǎm şi lucrările lui Oberling şi Răileanu [50]. Terminologia nu este încă bine clarificată. Astfel termenii de reticulosarcom şi reticuloză malignă ridică încă probleme de interpretare: autorii italieni cred că reticuloza este o afecţiune sistemică instalată de la început, fără caracter invaziv în ţesuturile înconjurătoare, iar reticulosarcomul este limitat la una sau cîteva regiuni ale sistemului reticulo-histiocitar, avînd un caracter infiltrativ şi expansiv. Credem că această delimitare este destul de greu de făcut atît din punct de vedere clinic, cît şi din punct de vedere anatomic, cele două aspecte histologice putînd fi faze evolutive ale aceleiaşi afecţiuni, legate poate de o reactivitate şi o putere de apărare deosebite ale gazdei.

Etiopatogenie. Boala este ubicuitară şi interesează predominant sexul masculin. Din totalul neoplaziilor limfo-reticulare frecvenţa reticulosarcomului ar fi, după diferiţi autori, următoarea: 6,2% (Gillian [28]); 14% (Dessai şi colab.); 13% (Geib şi colab. [27]).

Vîrsta cea mai frecvent interesată de această afecţiune pare a fi decada a 5-a de viaţă. Preponderenţa de îmbolnăvire (4,6 : 1) o prezintă sexul masculin [54]. Ca şi limfosarcomul, reticulosarcomul este considerat

Scanned with OKEN Scanner

ca fiind o neoplazie adevărată a sistemului reticulo-histiocitar. Problema etiologiei, atît de discutată în această categorie de afecţiuni, este necunoscută.

Anatomie patologică. Examenul histologic al leziunilor are o importanţă diagnostică deosebită, deoarece aspectul macroscopic este destul de puţin caracteristic pentru a putea fi deosebit de alte neoplazii ale sistemului reticulo-histiocitar.

Procesul patologic interesează de preferinţă ganglionii limfatici, formaţiunile limfatice ale inelului Waldeyer, dar poate cuprinde întregul sistem reticulo-histiocitar (splină, ficat, măduvă osoasă).

Ganglionul interesat este de obicei mărit de volum, îndurat, cu procese de periadenită. Pe secţiune prezintă un aspect omogen, slăninos, de culoare albicioasă, uneori cu focare necrotice, datorită unei vascularizaţii insuficiente.

Examenul microscopic arată o înlocuire a structurii normale a ganglionului limfatic prin plaje monomorfe de celule reticulare (fig. 38). Aceste celule sînt mari, cu diametre între 15 şi 35 μ, cu un nucleu central, de asemenea mare. Cromatina nucleară este fin granulată, fără aspecte de condensări, cu un singur nucleol voluminos (fig. 39). Citoplasma celulară, abundentă, se colorează slab, amfofil. Limitele celulare sînt de obicei imprecise, observîndu-se aspecte stelate, cu prelungiri subţiri.

Impregnaţiile argentice arată pe secţiuni o neoformaţie de fibre reticulare fine, dispuse în jurul celulelor reticulare proliferate. Aceste fibre se deosebesc de cele normale printr-o dispoziţie anarhică.

Se mai pot întîlni proliferări de celule mai nediferenţiate cu aspecte sinciţiale, în care limitele celulare nu se mai recunosc. Nucleul celular este mare, veziculos, uneori cu dispoziţie în sinciţii plurinucleate. Citoplasma celulară, amfofilă, poate conţine granulaţii fine. Aceste celule, mai nediferenţiate decît primul tip descris, nu produc fibre argentafine.

Pe baza aspectului morfologic, Ferrata şi Storti [21] disting: 1) un tip nediferenţiat, care nu produce fibrile de reticulină; 2) un tip mai diferenţiat fibrilogenetic şi 3) un tip intermediar cu celule nediferenţiate şi diferenţiate; Gall şi Mallory [26] vorbesc de un limfom cu celule de origine şi de un limfom clasmatocitar. Aceste diferenţieri nu par a avea o importanţă prognostică, ci numai una histologică [10].

Capsula ganglionară este de cele mai multe ori depăşită, iar elementele celulare neoplazice infiltrează ţesuturile şi organele înconjurătoare. Astfel, în formele mediastinale se întîlnesc invadări în plămîn, pericard, miocard.

În afară de ganglioni, reticulosarcomul se poate localiza primitiv şi în alte organe. Astfel, reticulosarcomul regiunii rino-faringiene şi în special amigdaliene nu este o raritate. Localizarea la nivelul tractului digestiv poate fi întîlnită la stomac sau în intestinul subţire, cu punct

Scanned with OKEN Scanner

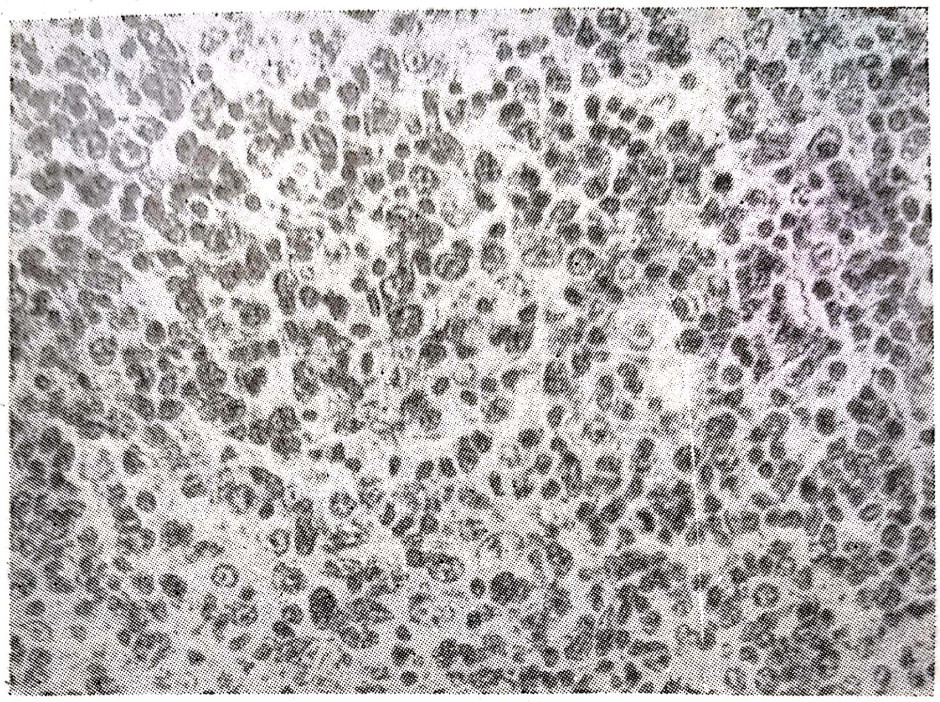

Fig. 38. — Secţiune de ganglion de la un bolnav cu diagnosticul de reticulosarcom. Structura ganglionară este complet modificată prin apariţia de plaje monomorfe alcătuite din celule reticulare (coloraţie hemalaun-eozină, × 400).

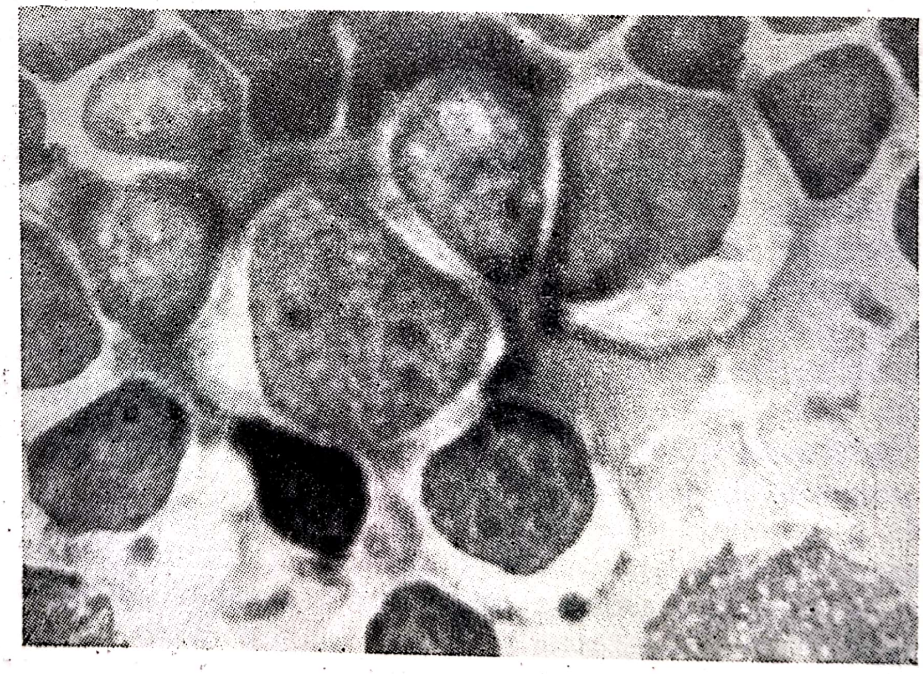

Fig. 39. — Amprentă de ganglion de la acelaşi bolnav. Se constată predominanţa celulelor mari nucleolate cu structură cromatiniană fină şi citoplasmă relativ abundentă (coloraţie May-Grünwald-Giemsa, × 2 000).

Scanned with OKEN Scanner

de plecare în formaţiunile limfoide din perete. Reticulosarcomul splinei este de asemenea destul de frecvent. Splina poate avea un aspect nodular sau poate fi transformată total tumoral.

Localizări mai rare se pot întîlni în măduvă, oase, ficat, timus, mamelă, vagin, piele, meninge şi, practic, în toate organele, avînd în vedere ubicuitatea sistemului reticulo-histiocitar.

Simptomatologie şi forme clinice. Simptomatologia bolii nu are un aspect caracteristic care să o delimiteze bine din punct de vedere clinic de alte afecţiuni tumorale ale sistemului reticulo-histiocitar. Tabloul clinic descris la boala Hodgkin este valabil pentru toate aceste neoplazii.

Ne vom limita să descriem cîteva forme clinice mai deosebite.

Forma mediastinală are un debut insidios. Invadarea mediastinului anterior sau a celui posterior este treptată (fig. 40). Interesarea mediastinului anterior determină compresiuni pe trunchiul venelor mari, cu cianoză a regiunii cefalice şi a membrelor superioare, edem „în pelerină", dispnee, uneori dureri toracice. Prinderea bronhiilor duce la apariţia de zone pulmonare atelectatice. Invadarea mediastinului posterior poate produce lezarea nervului frenic, urmată de pareză sau paralizie diafragmatică, lezarea recurentului, ceea ce produce tuse bitonală, lătrătoare, disfonie sau afonie, lezarea simpaticului, cu sindrom Claude Bernard Horner, lezarea vagului, cu crize de hipertensiune paroxistică sau compresiunea canalului toracic şi instalarea unei pleurezii chiloase. Mai rară este interesarea esofagiană manifestată prin disfagie.

Forma ganglionară periferică are aspect clinic foarte asemănător, mai ales în fazele incipiente ale bolii, cu limfogranulomatoza malignă. Adenopatia, la început discretă, localizată, cu ganglioni mobili, neaderenţi, nedureroşi, se generalizează destul de repede. Pot fi interesaţi ganglionii cervicali, occipitali, axilari, inghinali. Ganglionii cresc de volum, devin aderenţi între ei şi la planurile profunde. Epidermul supraiacent, la început normal, se atrofiază şi aderă la straturile profunde. Procesul neoplazic în extinderea lui poate prinde trunchiuri sau terminaţii nervoase (plex cervical, nervi cranieni etc.), cu instalarea durerilor violente. Uneori procesul neoplazic poate metastaza la nivelul oaselor.

În aceste forme febra nu este neobişnuită, avînd un caracter cu totul neregulat.

Forma amigdaliană şi rino-faringiană reprezintă, după autorii italieni, una dintre localizările cele mai frecvente ale bolii. Debutul se manifestă ca o amigdalită acută, cu tumefacţia uneia sau a ambelor amigdale. Durerile mari faringiene şi febra ridicată dau naştere uşor la erori de diagnostic, dar evoluţia prelungită poate indica prezenţa unui proces neoplazic. Reticulosarcomul amigdalian prezintă o marcată tendinţă la ulceraţii şi necroze, care constituie un indiciu de diagnostic. În aceste forme tulburările otice sînt frecvente (otalgii, modificări de auz etc.).

Scanned with OKEN Scanner

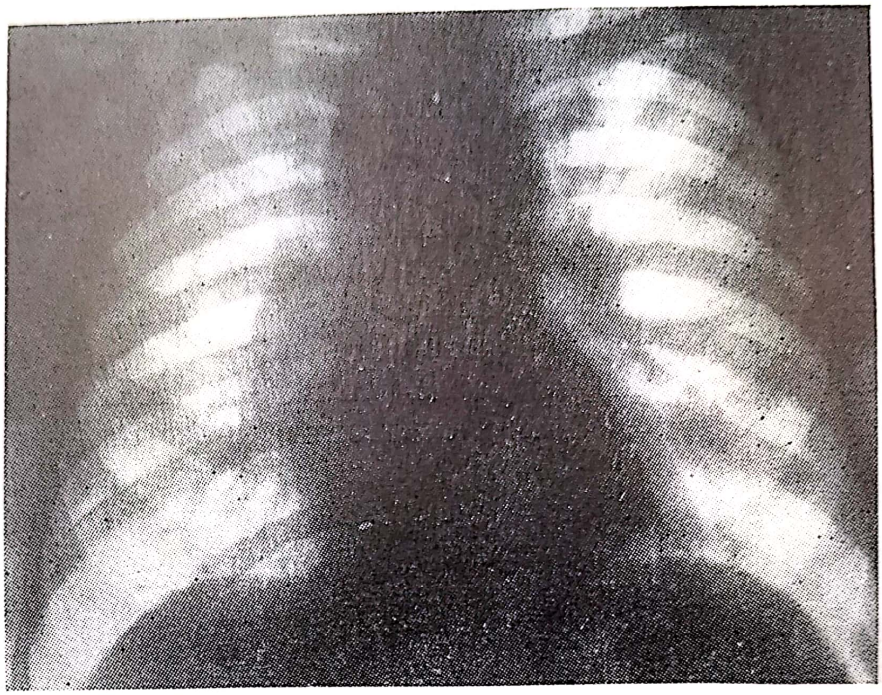

Fig. 40. — Radiografie pulmonară a unui bolnav cu diagnosticul de reticulosarcom. Se observă lărgirea pediculului vascular spre dreapta şi adenopatie hilară bilaterală.

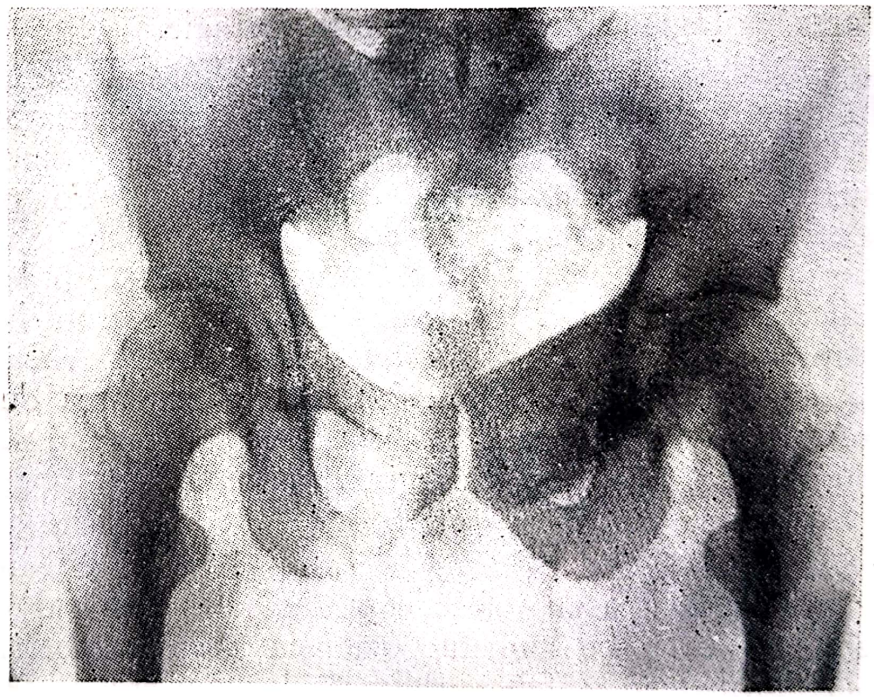

Fig. 41 — Radiografie de bazin a unui bolnav cu diagnosticul de reticulosarcomatoză generalizată. Ramura pubiană stîngă este hipertrofiată, cu o structură complet modificată; numeroase microgeode alternează cu zone de condensare osoasă.

Scanned with OKEN Scanner

Forma splenică, cu debut lent, insidios, se manifestă în perioada de stare printr-o splenomegalie care poate ocupa tot abdomenul. Splina este dură, dureroasă prin distensia sau infiltrația capsulei. Marginile organului sînt crenelate. În această formă febra este rară.

Forma gastro-intestinală este mai rară, reprezentînd aproximativ 2,9% din totalul reticulosarcoamelor. S-au descris forme localizate, gastrice sau intestinale, precum și forme generalizate, care sînt însă excepționale.

Reticulosarcomul gastric este interesant prin problemele de diagnostic diferențial pe care le ridică. Este localizat de obicei pe mica curbură sau în regiunea antro-pilorică, adică în aceleași regiuni ca și adenocarcinomul gastric. Clinic, se manifestă prin dureri în regiunea epigastrică, dureri mai puternice decît în alte neoplazii cu aceeași localizare, și care, spre deosebire de ulcer, nu se calmează prin administrare de pansamente și antispastice. Celelalte manifestări — greață, anorexie, vomă — sînt mai puțin frecvente decît în cancerele epiteliale. Reticulosarcomul gastric nu modifică secreția de acid clorhidric și pepsină. În fazele mai avansate formațiunea tumorală se poate palpa în regiunea epigastrică sau para-ombilicală.

Examenul radiologic dă indicația de leziune, dar nu precizează diagnosticul. Imaginile de defecte de umplere sau de excavări pot ridica problema prezenței unui adenocarcinom sau a unui ulcer benign. În formele infiltrative, caracteristice pentru reticulosarcom ar fi păstrarea peristaltismului și a elasticității peretelui gastric, precum și o disociere între gravitatea imaginilor radiologice și penuria manifestărilor clinice. Diagnosticul diferențial cu cancerul epitelial este important de făcut, avînd în vedere radiosensibilitatea reticulosarcomului și rezistența la raze X a adenocarcinomului.

Reticulosarcomul localizat al intestinului nu prezintă nici un element de diferențiere față de alte neoplazii de la același nivel.

Forma generalizată gastro-intestinală are un mers rapid, cu interesare gravă a stării generale și febră încă de la începutul bolii. Ganglionii abdominali sînt interesați paralel cu prinderea intestinală.

Reticulosarcomatoza reprezintă, după autorii italieni, forma plurifocală a bolii sau cu metastazare extrem de rapidă. Evoluția este gravă, cu interesarea întregului țesut hemopoietic. Starea generală este alterată, bolnavul este intens febril, cu anemie gravă și stare toxică. Ganglionii limfatici periferici, măriți de volum, nu ating dimensiuni foarte mari. Splenomegalia este frecvent întîlnită. Se pot găsi descărcări de celule reticulare în sîngele periferic, boala luînd un aspect de leucosarcomatoză. În aceste forme pot fi interesate toate organele. Localizări mai deosebite sînt cele osoase (fig. 41) și cele cutanate, sub formă de noduli infiltrativi pruriginoși.

Scanned with OKEN Scanner

Date de laborator. *Examenul sîngelui periferic* nu aduce date semnificative în cele mai multe cazuri. Numărul hematiilor este în general scăzut, bolnavul prezentînd o anemie hipocromă. În cazurile cu invadare medulară, anemia poate lua un caracter grav. S-au semnalat aspecte de anemii hemolitice cu caracter autoimun. În aceste forme hematiile sînt mici, sferocitare, cu test Coombs pozitiv.

Numărul leucocitelor poate fi normal sau ușor modificat, fără a prezenta însă un aspect caracteristic. Se întîlnesc leucocitoze cu neutrofilie, limfocitoză, leuco- sau limfopenie. În interesările masive ale măduvei osoase leucopenia este constant prezentă. În unele cazuri numărul leucocitelor poate fi destul de mult crescut, atingînd cifre de 10 000—15 000 de elemente/mm^3, cu prezența de celule monocitoide sau histioreticulare în sîngele periferic. Elementele au caractere atipice: celule tinere cu 2 nuclei sau cu forme nucleare deosebite (nuclei polimorfi, reniformi, riederiformi, plurisegmentați etc.). Citoplasma acestor celule este bogată, vacuolată, putînd conține granule azurofile nespecifice. Aceste forme cu descărcare leucemică fac legătura dintre reticulosarcom și leucozele cu celule nediferențiate.

Examenul măduvei osoase arată, în cele mai multe cazuri, un aspect de iritație nespecifică a sistemului reticulo-histiocitar, cu creșterea numerică a celulelor reticulare și histiocitare. Uneori se pot întîlni însă elemente reticulare neoplazice mari, cu nucleu atipic, cu cromatină pulverulentă. Citoplasma acestor celule este foarte abundentă și se colorează slab la coloratia May-Grünwald-Giemsa. Aspectele de mitoză sînt frecvent întîlnite la aceste elemente.

Dintre celelalte examene de laborator menționăm V.S.H. apreciabil crescută. Proteinele sanguine sînt modificate, în sensul scăderii albuminelor și al creșterii globulinelor, în special a fracțiunii γ. S-au descris aspecte asemănătoare cu cele din plasmocitom. În cazurile avansate, cu caşexie, se pot constata o hipoproteinemie și creșterea dehidrazei lactice, care este o enzimă endocelulară.

Complicații. Un număr mare de complicații provin din diferitele localizări ale bolii. Citățm: compresiuni de nervi, manifestări nervoase prin invadarea sistemului nervos central, sindroame endocrine secundare metastazelor, sindroame de compresiune mediastinală, stenoze intestinale prin compresiune ganglionară sau prin infiltrații ale pereților intestinali, atelectazie pulmonară, tulburări de ritm cardiac prin infiltrații miocardice etc. Localizările osoase dau o fragilitate locală mare, cu producere de fracturi patologice.

Complicațiile hemoragice pot fi produse prin modificarea factorilor de coagulare, precum și prin erodarea unui vas de către procesul tumoral, în special la nivelul tractului digestiv și care determină pierderi grave de sînge, cu repercusiuni asupra evoluției bolii.

Scanned with OKEN Scanner

În fazele avansate ale bolii pot surveni complicaţii infecţioase localizate la nivelul zonelor de ulceraţie sau generalizate, sub formă de septicemii.

Evoluţie şi prognostic. Evoluţia bolii este foarte variabilă de la caz la caz. De obicei se disting 2 faze: prima, în care boala este localizată şi care de obicei are o evoluţie mai lungă, fără un corespondent clinic în afara adenopatiei, care nu este decelabilă decît în localizările periferice; în faza a doua, de generalizare, evoluţia este mult mai rapidă. Starea generală se alterează, apare adenopatia generalizată, precum şi semne de localizare în alte organe. Sediul acestor localizări poate agrava evoluţia bolii: astfel, localizările pulmonare, hepatice şi medulare sînt deosebit de grave.

De la precizarea diagnosticului pînă la exitus durata de supravieţuire variază, după diferite statistici [26, 57], între 1,4 şi 1,8 ani. În statisticile efectuate în Institutul nostru durata medie de viaţă a cazurilor tratate a fost de 21 de luni [27].

Ca în toate afecţiunile maligne, prognosticul este infaust.

Diagnostic pozitiv şi diferenţial. Diagnosticul clinic al bolii este întotdeauna prezumtiv, avînd în vedere dezvoltarea rapidă a procesului, tendinţa de aderare a ganglionilor la planurile profunde şi superficiale. Diagnosticul se precizează numai prin examenul biopsic al leziunii.

Problemele de diagnostic diferenţial sînt multiple şi dificile. Se discută procesele ganglionare inflamatorii, adenopatiile metastatice, adenopatiile satelite ale inflamaţiilor. Mai greu de diferenţiat este boala Hodgkin, care are o evoluţie mai lentă, adenopatia nu afectează planurile supraiacente, sîngele periferic poate prezenta eozinofilie. Precizarea diagnosticului o realizează examenul biopsic, ca de altfel şi în cazul limfosarcomului.

Diagnosticul diferenţial este dificil şi în cazul reticulosarcomului şi al sarcomului Hodgkin. De asemenea, în cazul reticulozelor maligne şi în special al reticulosarcomatozei generalizate. Tendinţa invazivă a ţesutului sarcomatos ar fi un punct de deosebire, precum şi prezenţa a numeroase atipii celulare, dar limita dintre cele două neoplazii nu este netă şi nu se poate şti dacă acestea nu sînt de fapt două faze ale aceluiaşi proces.

RETICULOSARCOMUL OSOS

În cadrul tumorilor „osoase" cu punct de plecare medular multiplele terminologii care au existat au evidenţiat confunziile de interpretare a aspectelor anatomopatologice. În 1921 Ewing [19] descrie o entitate anatomo-clinică pe care a denumit-o „endoteliom difuz al osului" sau

Scanned with OKEN Scanner

„mielom endotelial". Ulterior, Connor şi Kolodny iniţiază denumirea de sarcom Ewing. În 1928 şi 1932, Oberling [49] şi, respectiv, Oberling şi Răileanu [50], în lucrări devenite clasice, pun în evidenţă originea reticulară a acestor tumori, descriind mai multe forme:

a) *reticulosarcomul nediferenţiat*, alcătuit din celule sinciţiale cu caracter embrionar, cu vascularizaţie abundentă, care corespunde tumorii Ewing;

b) *reticulosarcomul diferenţiat.*

Între acestea pot exista numeroase forme de trecere.

În 1939, Parker şi Jackson [53] descriu o serie de cazuri de reticulosarcom diferenţiat, considerînd că numai această formă derivă din celulele reticulo-histiocitare ale măduvei osoase şi ar avea o evoluţie relativ benignă, mai lungă, pe cînd sarcomul Ewing ar deriva din celulele adventiceale perivasculare şi ar avea o evoluţie mai malignă.

În ultimul timp, din ce în ce mai mulţi autori [25, 30, 42, 47] consideră că, de fapt, aceste forme sînt două faze ale aceluiaşi proces, bazîndu-se atît pe date clinice, cît şi pe examene anatomopatologice.

Reticulosarcoamele osoase nu sînt rare, ele reprezentînd 8—10% din totalul tumorilor osoase. Apar în general la adulţi tineri, marea majoritate (80%) pînă la 30 de ani.

Anatomie patologică. Această tumoare, la început unică, în fazele avansate poate să metastazeze de preferinţă tot în ţesut osos. Procesul neoplazic poate interesa toate oasele, dar mai ales oasele lungi, mai rar cele late şi vertebrele. Diafiza este mai frecvent lezată decît epifiza. Punctul de plecare este medular, tumoarea ocupînd repede întreg canalul medular, apoi se infiltrează în canalele haversiene, determinînd o rarefacţie a osului, cu apariţie de geode anfractuoase. În acest moment al evoluţiei periostul poate să producă o slabă hiperostoză, astfel încît sarcomul poate invada întreg osul, fără a-i altera mult forma. Ulterior, masa tumorală poate să depăşească corticala şi să pătrundă în masele moi înconjurătoare. Masa tumorală este de culoare cenuşie sau roşiatică, de consistenţă moale, cu focare hemoragice sau necrotice.

Din punct de vedere microscopic, formele nediferenţiate au un aspect monomorf, fiind alcătuite din celule relativ mici, cu nuclei rotunzi sau ovalari. Citoplasma acestor celule, foarte redusă, nu are limite bine definite, astfel încît se realizează un sinciţiu, simplast [43], foarte palid colorat, în care se găsesc numeroşi nuclei. Cromatina nucleară este pulverulentă, dispusă în grunji fini în tot nucleul. Se pot observa de asemenea 1—2 nucleoli. Celulele nu prezintă monstruozităţi, iar mitozele sînt foarte numeroase, dar distribuite inegal. Citoplasma celulară conţine o cantitate mare de glicogen.

Ţesutul tumoral prezintă numeroase capilare de neoformaţie, cu pereţi normali, alcătuiţi dintr-o bazală şi un strat endotelial. Uneori, celulele

Scanned with OKEN Scanner

tumorale par a fi orientate în jurul acestor vase. Există o fină rețea de reticulină dispusă neregulat.

Secțiunile microscopice prezintă numeroase zone hemoragice sau necrotice care dau cîmpului un aspect neomogen.

Această formă tumorală masivă, descrisă clasic în sarcomul Ewing, poate prezenta în metastaze sau chiar în aceeași regiune, aspecte variate. Astfel simplastul poate lua o structură reticulată, cu apariția de lacune și fante mai mult sau mai puțin ramificate, înconjurate de celule tumorale. Aceste celule par a fi polarizate, cu apariție de fibre de reticulină care înconjură celulele.

Pe alte cîmpuri sau în alte cazuri celulele au aspect polimorf, apărînd celule gigante și polinucleate, cu tendință de unire în sinciții. Nucleul are cromatina dispusă în grunji mai mari, precum și nucleoli. În aceste cazuri, aspectul de celulă reticulară este mai diferențiat, apărînd o bogată producție de reticulină, dispusă dezordonat, uneori fiecare celulă fiind înconjurată de un cadru reticular.

Oberling și Răileanu [50] susțin că unele dintre aceste sarcoame pot prezenta o tendință la diferențiere mieloică, autorii descriind forme de trecere între celula reticulară și normoblast, mielocit, limfocit și plasmocit. Această evoluție nu este recunoscută de toți autorii.

Simptomatologie. Debutul clinic este în general insidios, uneori legat de un traumatism local, de multe ori minim, cu dureri vagi, intermitente, care devin, cu timpul, continue și intense, localizate la un anumit segment osos. Examenul local poate să nu arate nimic. Ulterior, zona dureroasă devine caldă și discret hiperemică.

În faza a doua a bolii apare tumefacția osoasă, cu dureri continue. Zona respectivă prezintă o modificare a tegumentelor care devin netede, lucioase, cu ectazii venoase superficiale, dînd aspectul unui proces inflamator osteomielitic. Bolnavul poate prezenta o alterare a stării generale și febră cu caracter neregulat.

În fazele avansate ale bolii țesutul tumoral depășește corticala osului și infiltrează părțile moi înconjurătoare, producînd ulcerații ale epidermului supraiacent.

Procesul tumoral poate metastaza în special în ganglionii limfatici regionali, în alte oase și în plămîn.

Date de laborator. *Examenul radiologic.* În fazele incipiente ale bolii osul poate prezenta cîteva zone mici de rarefacție osoasă, cu modificarea locală a structurii trabeculare. Ulterior, se constată o lărgire a canalului medular, cu zone clare, difuze, lărgire înconjurată de o neoformație osoasă periostală care oferă osului un aspect fusiform. Această neoformație periostală nu este uniformă, ci se prezintă ca straturi suprapuse, „în bulb de ceapă".

Scanned with OKEN Scanner

Examenul sîngelui și al măduvei osoase nu oferă date caracteristice. Se poate observa o leucocitoză discretă. În foarte rare cazuri măduva este invadată de celule tumorale care pot trece și în sîngele periferic.

Examenul biopsic al tumorii constituie un mijloc important de diagnostic, arătînd aspectele histologice descrise la capitolul de anatomie patologică.

Complicații. Fractura patologică este o complicație care poate surveni în cursul evoluției acestei boli și se produce în special în fazele avansate. În formele ulcerate, suprainfecția plăgii poate produce complicații inflamatorii și septicemice.

Diagnostic pozitiv și diferențial. Diagnosticul pozitiv al acestei afecțiuni se pune atît pe baza datelor furnizate de examenul radiologic, cît mai ales pe cele ale biopsiei.

Diagnosticul diferențial se face cu osteomielitele subacute, în special cele tuberculoase și luetice, cu osteosarcoamele, cu plasmocitomul și cu granulomul eozinofil al osului.

Sarcomul osteogenetic prezintă, în afara unei localizări preferențiale la nivelul epifizelor, o activitate osteogenă, evidențiată prin prezența la examenul radiologic de spicule osoase dispuse perpendicular pe suprafața osului.

Plasmocitomul, în afara leziunilor osoase multiple, prezintă modificări caracteristice ale proteinelor serice, precum și hiperplazia plasmocitelor medulare.

Granulomul eozinofil creează rar probleme de diagnostic diferențial cu reticulosarcomul osos, avînd un aspect destul de caracteristic.

Evoluție și prognostic. Evoluția este în general variabilă, de la cîteva luni la cîțiva ani, neputînd fi prevăzută după criterii clinice sau morfologice. Unii autori au susținut că forma diferențiată ar prezenta un caracter mai benign, cu o durată de viață mai lungă, față de forma nediferențiată care evoluează mult mai repede. Cazurile descrise în ultimii ani au arătat că nu se poate face nici o legătură între forma morfologică și evoluție sau răspunsul la tratament.

Prognosticul este întotdeauna infaust.

RETICULOHISTIOCITOZA

În vechea terminologie numele de reticuloză era aplicat unei serii de afecțiuni destul de variate. Klemperer [35] consideră că trebuie folosit numai pentru proliferările sistemice ale celulelor mezenchimale nediferențiate (celule reticulare primitive). În multe din aceste cazuri se constată grade variate de diferențiere spre histiocit, de unde termenul de reticulohistiocitoză. Vechiul termen de reticuloendotelioză nu este indi-

Scanned with OKEN Scanner

cat, deoarece nu se diferenţiază celule endoteliale vasculare, ci histiocite. Cazal [8] denumeşte acest grup de afecţiuni reticuloze histio-monocitare, avînd în vedere originea reticulară a monocitului şi care poate fi considerat ca forma circulantă a histiocitului.

Din punct de vedere clinic, aceste afecţiuni se pot împărţi astfel:

1. Reticuloze leucemice { diferenţiate — leucoze cu monocite; nediferenţiate — leucoze cu celule nediferenţiate
2. Reticuloze aleucemice

RETICULOZE LEUCEMICE

LEUCOZA MONOCITARĂ

Definiţie. Este o boală cu evoluţie acută, caracterizată prin proliferarea neoplazică a elementelor monocitare, cu descărcare leucemică în sîngele periferic.

Istoric. Primul caz de leucoză acută, caracterizată prin prezenţa unei mari proporţii de monocite în sîngele periferic, însoţită de o proliferare monocitară în organele hemolimfopoietice, a fost descris de Reshad şi Schilling [56] în 1913. În anii următori au fost descrise alte cazuri asemănătoare. Ulterior, după publicarea observaţiilor lui Ewald şi ale lui Neageli [48], s-au manifestat două tendinţe asupra individualizării leucozei monocitare: Naegeli o consideră drept o formă a leucozei mieloblastice, pe baza prezenţei focarelor mieloblastice extramedulare şi a mieloblaştilor şi paramieloblaştilor în sîngele periferic; Ewald o socotea ca fiind o reticuloendotelioză leucemică, considerînd monocitele ca elemente derivate din sistemul reticulo-histiocitar şi observînd hiperplaziile reticulare din organele bolnavilor. Downey [15] deosebea leucoza tip Naegeli, pentru formele în care numărul de monocite şi hiperplazia reticulară nu sînt importante, iar în măduvă se găsesc focare de mieloblaşti, şi leucoza tip Schilling, în cazul existenţei unei marcate hiperplazii a sistemului reticulo-histiocitar, cu o proporţie mare de monocite în sîngele circulant. De fapt, aceasta din urmă este o reticuloză leucemică.

Etiopatogenie. Etiopatogenia acestei afecţiuni, ca şi a tuturor leucozelor nu este cunoscută. Teoriile etiopatogenice infecţioase, constituţionale, ereditare, hormonale nu au fost încă demonstrate experimental sau clinic.

O altă problemă care a preocupat mult pe hematologi a fost aceea a originii monocitului. Astăzi, se admite că el derivă prin diferenţiere din sistemul reticulo-histiocitar. În cazul unei hiperplazii patologice a acestui sistem se produce un monocit modificat; atipic, leucozic. Aspectul

Scanned with OKEN Scanner

monocitar al bolii poate persista uneori în tot cursul evoluției, alteori se poate transforma într-o formă histiocitară sau mieloblastică.

Anatomie patologică. Aspectul macroscopic este asemănător cu cel întîlnit în toate leucozele acute: coloratie palidă a tegumentelor și mucoaselor, cu sufuziuni hemoragice mai mult sau mai puțin generalizate. Splina este mărită de volum, ca și ficatul, fără ca dimensiunile lor să atingă cifre impresionante. Se poate întîlni, de asemenea, o adenopatie moderată, difuză.

Examenul microscopic arată o hiperplazie difuză, cu infiltrația celulelor monocitare, asemănătoare cu cele din sîngele circulant, în splină, ganglioni limfatici, ficat etc. Arhitectonica normală a organelor limfoide este complet înlocuită prin țesut neoplazic. La nivelul ficatului infiltrațiile se observă în spațiile porte, precum și în interiorul lobulului hepatic.

Simptomatologie. Debutul bolii este variabil și necaracteristic. La unii bolnavi se instalează treptat o stare de astenie, inapetență, pierdere în greutate, în timp ce la alții afecțiunea se manifestă acut, sub forma unei infecții (pulmonare, cutanate etc.) sau a unor manifestări hemoragice.

În evoluția bolii febra este un simptom obișnuit, atingînd valori mari, de 39°, în legătură sau nu cu prezența unui proces infecțios. Curba febrilă este total neregulată și necaracteristică. Leziunile necrotico-hemoragice de la nivelul mucoasei bucale sînt caracteristice: gingiile sînt tumefiate, prezintă ulcerații și sîngerări, dinții sînt mobili. Pe limbă și mucoasele jugale se observă numeroase peteșii cu mici zone de necroză.

Splina este moderat mărită de volum, putînd depăși rebordul costal cu 1—2 laturi de deget; ficatul poate fi și el ușor hipertrofiat. Bolnavii prezintă o discretă adenopatie generalizată.

Date de laborator. *Examenul sîngelui.* Numărul hematiilor este mult scăzut, ajungînd la valori în jurul a 1 000 000. Hemoglobina, de asemenea mult redusă, realizează aspectul de anemie hipo- sau normocromă. Leucocitele sînt crescute, în număr de 40 000—50 000, rareori peste 100 000; proporția de monocite este de 50—80%, dintre care unele cu aspect tipic (fig. 42), iar altele, cu caractere atipice: nuclei mari, multinucleolați, citoplasmă laxă, bazofilă, cu vacuole (fig. 43). Examenele citochimice arată că un număr mare de monocite sînt peroxidazo-pozitive, cu granule lipidice și polizaharidice, ca și monocitele normale [64].

Examenul punctatului sternal indică o înlocuire a seriilor medulare normale cu aceleași celule monocitare atipice. Numărul trombocitelor este în general scăzut, scădere accentuată și de tratamentul antileucozic efectuat.

Complicații. În cadrul leucozei monocitare complicațiile infecțioase sînt cele mai frecvente, uneori grave, septicemice, provocînd moartea

Scanned with OKEN Scanner

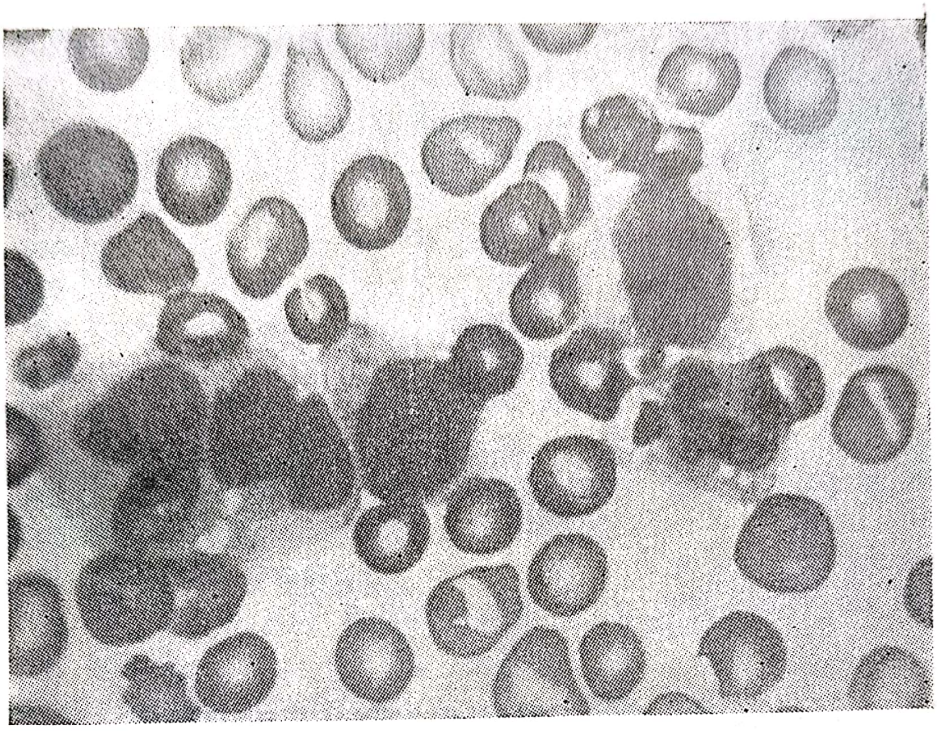

Fig. 42. — Frotiu de sînge periferic de la un bolnav cu diagnosticul de leucoză acută histiomonocitară. Se constată prezenţa de celule monocitare, în parte cu caractere tipice, cu nucleu şi citoplasmă mature (coloraţie May-Grünwald-Giemsa, × 2 000).

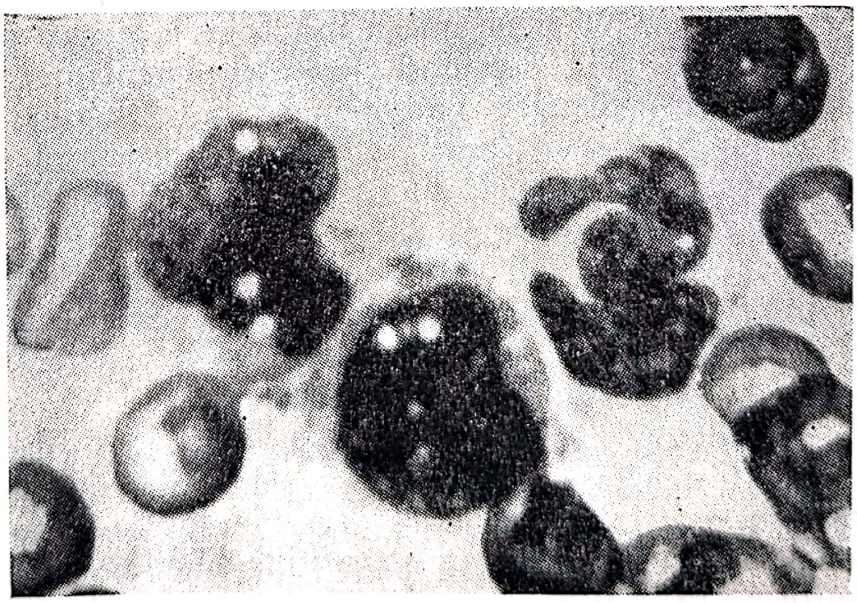

Fig. 43. — Frotiu de sînge periferic de la o bolnavă cu diagnosticul de leucoză acută histiomonocitară. Celule monocitoide atipice, multinucleolate, cu nucleul deformat şi multiple vacuole nucleare (coloraţie May-Grünwald-Giemsa, × 2 000).

Scanned with OKEN Scanner

bolnavului. Pe de altă parte, complicațiile hemoragice agravează și ele tabloul clinic al bolii.

Diagnostic. Pe baza aspectului clinic diagnosticul nu poate fi precizat, fiind necesar examenul morfologic al sîngelui periferic și medular. Prezența unui număr mare de leucocite, cu o proporție apreciabilă de monocite cu caractere atipice, semne de tinerețe (nuclei mari, nucleoli multipli, mitoze frecvente), cu prezența de granule PAS-pozitive în citoplasmă, ajută la precizarea diagnosticului. Diferențierea de alte leucoze acute este dificilă dacă proporția de monocite este mică și, în plus, apar și elemente mieloide tinere. Modificările sanguine din cursul evoluției precizează diagnosticul.

Evoluție și prognostic. Evoluția este acută, în medie de 4 luni, iar prognosticul, infaust. S-au comunicat cazuri a căror evoluție s-a cronicizat, bolnavul supraviețuind 2—3 ani. Tratamentele actuale pot prelungi durata de viață, dar prognosticul nu a fost ameliorat.

LEUCOZA CU CELULE NEDIFERENȚIATE

Sinonime: histoleucemie; sindrom histocitemic hemohistioblastic Ferrata; reticuloză sau reticulo-endotelioză cu celule nediferențiate; leucemie cu celule nediferențiate; leucemie hemohistioblastică.

Definiție. Este o leucoză caracterizată prin proliferarea celulelor tinere nediferențiate, prezente în măduva osoasă și sîngele periferic.

Istoric. Termenul de histoleucemie a fost folosit pentru prima dată, în 1938, de Di Guglielmo [12], descriind elementele circulante ca elemente reticulo-endoteliale cu orientare limfomonocitară. Ulterior, Cappo și Magrassi [7] au inclus în această formă și leucoza monocitară și cea plasmocitară, dar acestea sînt reticulo-endotelioze cu celule diferențiate în sensul monocitar sau plasmocitar.

Etiopatogenie. Etiologia bolii este necunoscută. Această leucoză este expresia unei proliferări neoplazice a elementelor reticulo-histiocitare, cu difuziune în toate organele. Uneori, se pot observa proliferări tumorale arătînd legătura cu leucosarcomatozele leucemice.

Anatomie patologică. Examenul microscopic arată infiltrații difuze cu celule reticulo-histiocitare asemănătoare celor din sîngele circulant. Aceste infiltrații se pot întîlni în afara organelor hemo-limfopoietice, în derm, în peretele tubului digestiv, în interstițiile fibrelor musculare, între fibrele miocardice, în rinichi etc. Uneori, se poate observa prezența micilor formațiuni pseudotumorale, în special la nivelul amigdalelor, al stomacului, al intestinului, al sistemului nervos central.

Simptomatologie. Tabloul clinic este asemănător cu acela al celorlalte forme de leucoze acute. Debutul este necaracteristic, cu anemie,

Scanned with OKEN Scanner

astenie, sindroame hemoragipare sau complicații infecțioase. Febra este prezentă în toate cazurile, de tip neregulat, uneori „în platou", în jurul valorii de 40°. Bolnavul prezintă o stare generală alterată, tegumente și mucoase palide, cu pete hemoragice uneori cu aspect necrotic, mai ales la nivelul mucoasei jugale, gingivale sau linguale. Splina și ficatul sînt moderat mărite de volum, iar ganglionii limfatici pot fi discret hipertrofiați. Uneori, bolnavii prezintă semne de localizare mai deosebită: tulburări de ritm în cazul infiltrațiilor miocardice, paralizii, tulburări psihice, pareze și parestezii prin infiltrații ale sistemului nervos central și periferic.

Manifestările hemoragice (epistaxis, melenă, hematurii) pot domina uneori tabloul clinic. Ele sînt generate atît de trombopenie, cît și de leziunile capilare prezente în această afecțiune.

Date de laborator. *Examenul sîngelui periferic* arată o leucocitoză de obicei medie, în jur de 40 000. S-au semnalat cazuri cu 300 000 de leucocite în sîngele periferic, dar acestea sînt rare. Elementele normale sînt în număr extrem de redus, uneori 2—4%, marea majoritate a celulelor fiind de tip reticulo-histiocitar. Mărimea lor variază, uneori fiind de dimensiunile unui limfocit, alteori mai mari. Nucleul, unic, voluminos, rotund, ovalar sau reniform, are o structură cromatiniană grosolană, cu 1—3 nucleoli (fig. 44). Citoplasma, în general redusă, bazofilă, vacuolizată, prezintă numeroase imagini de fagocitoză și în special de eritrofagocitoză. Reacțiile pentru peroxidaze, reacția PAS sau coloratia cu Sudan negru sînt negative.

Numărul hematiilor este scăzut, bolnavii prezentînd o anemie care se agravează în decursul bolii. Trombocitele în număr foarte scăzut explică fenomenele hemoragipare ale bolnavilor.

Puncția medulară arată o înlocuire aproape completă a celulelor normale prin proliferarea neoplazică a elementelor reticulo-histiocitare, cu aspect asemănător celulelor din sîngele periferic. Numărul mitozelor este mare, uneori cu caractere atipice.

Complicații. Ca în orice leucoză acută complicațiile cele mai frecvente și grave sînt cele infecțioase și hemoragice.

Sensibilitatea mare la infecții este datorită scăderii puterii de apărare a organismului atît prin numărul scăzut de polimorfonucleare, cît și printr-o alterare a capacității anticorpoformatoare a sistemului reticulo-histiocitar. Hemoragiile, la rîndul lor, pot agrava evoluția bolii, mai ales cînd sînt localizate la nivelul sistemului nervos.

După cum s-a arătat mai sus, unele localizări ale procesului infiltrativ neoplazic pot da complicații, ca stenoze intestinale, tulburări ale ritmului cardiac etc.

Diagnostic pozitiv și diferențial. Diagnosticul bolii se pune numai pe baza examenului citologic al sîngelui periferic și medular, unde se

Scanned with OKEN Scanner

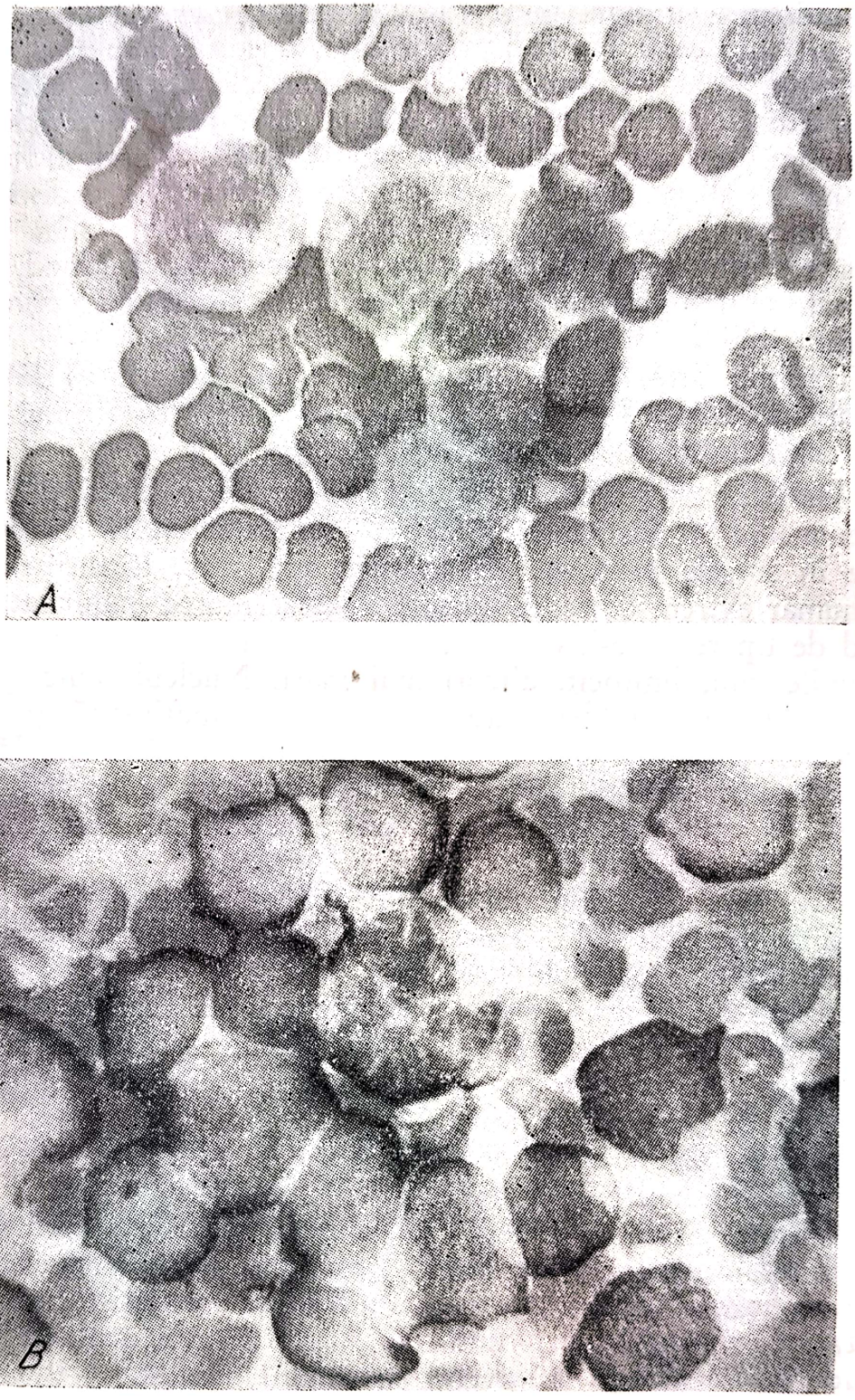

Fig. 44. — Amprentă de măduvă osoasă de la un bolnav cu diagnosticul de leucoză acută cu celule nediferențiate. Se observă prezența de celule cu caracter reticular. Unele dintre ele sînt mici, limfocitoide (*A*), altele mari, cu nucleu voluminos și protoplasmă redusă. Mitozele sînt frecvente (*B*) (colorație May-Grünwald-Giemsa, × 2 000).

Scanned with OKEN Scanner

constată prezența în număr mare a elementelor atipice de tip reticulo-histiocitar. Din punct de vedere clinic, boala nu are caractere deosebite de alte forme de leucoză acută. Diagnosticul diferențial între leucoza acută cu celule nediferențiate și leucoza acută cu monocite este dificil; de altfel, unii autori le socotesc faze ale aceluiași proces patologic. Totuși, elementele monocitare sînt mai diferențiate și cu anumite caractere histochimice care au fost descrise la capitolul respectiv. Trebuie avut în vedere că, uneori, leucozele cu celule nediferențiate pot reprezenta faza terminală a leucozelor mielo- sau limfoblastice, putîndu-se urmări în evoluție „dediferențierea" celulară.

Evoluție și prognostic. Mersul bolii este în general acut, cu o durată de cîteva luni. Boala poate prezenta remisiuni clinice și hematologice postterapeutice uneori complete, mai rar spontane, cu durată mai mult sau mai puțin lungă.

Di Guglielmo [13] a descris cazuri cu evoluție cronică de peste 1 an. Manifestările clinice și hematologice sînt asemănătoare cu cele din formele acute, dar cu stare generală mai bună și o anemie care se instalează mai lent.

RETICULOZE ALEUCEMICE

Proliferarea difuză a celulelor S.R.H. nu este însoțită întotdeauna de descărcări leucemice în sîngele periferic. Uneori bolnavii pot prezenta un număr normal de leucocite în sîngele circulant, cu o formulă normală sau cu creșteri nesemnificative de celule reticulare.

În perioada de stare tabloul clinic este foarte asemănător aceluia din leucoza acută: febră, stare generală alterată, fenomene hemoragipare, uneori adenopatie, splenomegalie și hepatomegalie. Aceste ultime simptome nu sînt obligatorii. S-au descris, de asemenea, infiltrații nodulare dermice [24]. Diagnosticul acestor cazuri nu se poate preciza decît pe baza examenului biopsic al măduvei osoase (cîteodată elementele proliferate sînt atît de fixate de reticul, încît nu se întind pe frotiuri). Secțiunile microscopice arată o proliferare de celule mari mononucleate, cu nuclei voluminoși, cromatină pulverulentă și nucleoli. Citoplasma, abundentă, prezintă aspecte de macrofagie, în special eritrofagie, ca în cazul descris de Friedman și Steigbigel [24]. Aceleași elemente se găsesc proliferate în ganglioni, ficat, splină.

Examenul sîngelui periferic arată o anemie marcată, de obicei hipocromă, leucocite în număr normal sau leucopenie și trombocitopenie. S-au observat cazuri care au evoluat cu o pancitopenie gravă.

Evoluția bolii este gravă și rapidă, decesul survenind în 4—6 luni.

Scanned with OKEN Scanner

Problema diagnosticului clinic este dificilă, bolnavul prezentînd de obicei o stare gravă, cîteodată cu caracter septic, și o formulă leucocitară aproape normală. Chiar în prezența unei discrete modificări de formulă este greu de precizat clinic dacă este vorba de o reticuloză aleucemică sau de o reacție reticulară în cadrul unui sindrom infecțios. În aceste cazuri, biopsia măduvei osoase este un imperativ absolut pentru stabilirea diagnosticului.

LIMFOMUL GIGANTO-FOLICULAR

Sinonime: limfom folicular; limfom sau limfoblastom macrofolicular; limfom malign de tip folicular; limfomatoză giganto-foliculară; reticuloză foliculară limfoidă; boală Brill-Symmers.

Definiție. Este un sindrom caracterizat, din punct de vedere histopatologic, prin apariția de foliculi limfatici giganți. Boala poate avea un caracter localizat sau generalizat.

Istoric. Primele observații asupra acestei afecțiuni au fost făcute la începutul secolului al XX-lea. Totuși, abia în 1925 Brill, Baehr și Rosenthal [5] au descris o entitate morfologică pe care au denumit-o „hiperplazie generalizată cu foliculi giganți a ganglionilor limfatici și a splinei". Ei o considerau ca un răspuns reactiv față de diverși stimuli. În 1927, Baehr și Rosenthal [2] arată posibilitatea evoluării limfomului giganto-folicular către o transformare sarcomatoasă limfadenozică sau limfogranulomatoasă. Ulterior, sindromul a fost sistematic studiat de către Symmers [65], care arată că afecțiunea are o malignitate relativ mică sau, mai curînd, una potențială.

Etiopatogenie. În această afecțiune problema etiopatogeniei este deschisă. S-au emis o serie de teorii asupra etiologiei sau, mai bine zis, a patogeniei acestui aspect morfologic.

Unii autori [2, 31, 44, 54] susțin natura neoplazică a acestei boli cu caracter mai mult sau mai puțin malign. Alții [5, 65] cred că boala evoluează în două etape: prima, de lungă durată, cu un caracter inflamator, determinată de o serie de factori toxici, umorali sau infecțioși; cea de-a doua fază prezintă un caracter net tumoral.

În cadrul Institutului de medicină internă s-au descris aspecte nete de limfom giganto-folicular în cadrul unor boli de colagen: lupus eritematos diseminat, poliartrită cronică evolutivă [67]. Berceanu și colab.[3] au descris un număr de cazuri de limfom giganto-folicular cu evoluție lungă și terminate prin malignizarea limfopatiei.

O serie de autori socotesc că limfomul Brill-Symmers nu reprezintă o entitate clinică independentă, ci mai curînd expresia unei reactivități individuale și tisulare la diverși stimuli. O experiență interesantă efec-

Scanned with OKEN Scanner

tuată de Mottura și Gullino arată că supraîncărcarea ganglionară cu proteine la animale produce la început o hiperplazie histiocitară și, ulterior, apare o acumulare de limfocite. La animale hiperimunizate cu antigen Freund, Berceanu și colab.[4] au observat apariția unor aspecte caracteristice de limfom giganto-folicular.

Avînd în vedere că limfomul giganto-folicular nu reprezintă decît un tablou histologic care poate fi întîlnit atît în cadrul unor boli imune, în fazele incipiente ale unor limfopatii maligne, cît și, poate, ca manifestare fără legătură, cel puțin pînă în prezent, cu vreun factor bine stabilit, considerăm că este mai corect să-l denumim sindrom, și nu boală de sine stătătoare.

Anatomie patologică. Ganglionii limfatici sînt în general măriți de volum, putînd ajunge la diametre de 3—5 cm. Pe secțiune capsula apare destinsă, iar țesutul limfatic are un aspect albicios, împărțit în teritorii multiple, cu centrii ușor proeminenți.

Examenul microscopic arată prezența de foliculi limfatici mari, diseminați, atît în corticală, cît și în medulara ganglionului. Fiecare folicul este alcătuit dintr-o zonă centrală clară — „centrul germinativ" — foarte mult dezvoltată față de normal, înconjurată de un strat mic de limfocite (fig. 45). Zona clară este alcătuită din celule mari cu citoplasmă relativ puțină, omogenă, uneori cu prelungiri. Nucleul acestor celule este mare, în general neregulat, mai slab colorabil decît cel limfocitar și poate conține 1—2 nucleoli. Autorii anglo-saxoni denumesc aceste celule celule-umbră *(shadow cells)*. Între aceste celule se găsesc elemente limfoide de trecere între histiocit și limfocit. Zona perifoliculară este alcătuită din limfocite tinere și adulte. În formele întîlnite în cadrul bolilor de colagen în această zonă apar numeroase plasmocite.

Capsula ganglionară nu este infiltrată, iar sinusurile sînt comprimate, deformate și conțin celule limfoide și endoteliale.

Tendința de evoluție malignă s-ar manifesta prin ruperea zonei perifoliculare, cu confluarea centrilor clari, prin infiltrația capsulei și prin prezența de atipii celulare.

Simptomatologie. Boala nu are o simptomatologie caracteristică. În general este considerată rară (4,3%, după Evans și colab.[18], și 4%, după Firat și colab.[23]) în cadrul neoplaziilor sistemului reticulo-histiocitar, apărînd mai ales la adulți.

Debutul este insidios, avînd ca unică manifestare apariția unei adenopatii localizate, elastice, nedureroase. Starea generală a bolnavului este foarte bună. Această fază poate dura ani de zile. Într-o fază ulterioară, adenopatia se poate generaliza, apare splenomegalia, starea generală se alterează, bolnavul este febril, iar boala îmbracă aspectul unei malignizări de tip limfosarcom, limfogranulomatoză malignă etc.

Apariția unui sindrom Brill-Symmers în cadrul unei boli de colagen este mascată de simptomatologia bolii de bază.

Scanned with OKEN Scanner

Unii autori au descris o serie de forme clinice ale limfomului giganto-folicular, în funcţie de teritoriul limfatic interesat: forma ganglionară superficială, forma ganglionară profundă, forma splenică, forma difuză.

Date de laborator. Examenele de laborator curente (sînge periferic, medulogramă) nu prezintă date caracteristice. În general, modificări apar numai în fazele tardive, sub forma unor anemii de tip hipocrom.

Singurul examen care permite stabilirea diagnosticului este biopsia ganglionară, care arată aspectul caracteristic macrofolicular.

Diagnostic pozitiv şi diferenţial. Avînd în vedere că sindromul se bazează numai pe aspectul morfologic, este de la sine înţeles că diagnosticul nu se stabileşte decît în urma biopsiei, care, de altfel, permite şi diferenţierea de alte adenopatii ca limfadenoză, limfosarcom, reticulosarcom, boală Hodgkin, sarcoidoză etc. În unele cazuri aspectul de limfom giganto-folicular poate constitui forma de debut al unei reticulopatii maligne, putînd coexista cu aspectele tipice ale bolii. De aceea diagnosticul trebuie să fie un rezultat al confruntării datelor examenului histologic cu tabloul clinic. Astfel, la un bolnav febril, cu prurit, la care biopsia arată aspect de limfom giganto-folicular, evoluţia malignă apare mult mai net decît în cazul unui sindrom Brill-Symmers, apărut în cadrul unei boli de hiperimunizare. Uneori, este necesară biopsia mai multor ganglioni.

Prognostic. În general, evoluţia este destul de benignă, descriindu-se cazuri de evoluţie de 10—20 de ani. Totuşi, prognosticul este rezervat, avînd în vedere că multe cazuri cu evoluţie benignă sfîrşesc printr-o malignizare a procesului. Există însă cazuri, mai ales în sindroamele giganto-foliculare apărute în cadrul altor afecţiuni, în care se pot constata şi vindecări.

LIMFOSARCOMUL

Sinonime: limfom malign primitiv; hemocitolimfosarcom; limfoblastom malign; limfadenom malign; limfocitom malign; limfosarcom Virchow.

Definiţie. Este o neoplazie a ţesutului limfoid, care poate interesa numai o parte a acestui ţesut, cu caracter invadant local, sau poate avea un aspect difuz sistemic — limfosarcomatoza Kundrat.

Istoric. În 1864 Virchow a descris limfosarcomul delimitîndu-l de celelalte neoplazii ale ţesutului limfatic. În 1893 Kundrat [37] prezintă forma generalizată a bolii sub numele de limfosarcomatoză, făcînd legătura dintre această boală şi aspectul localizat descris de Virchow. Ulterior, au apărut o serie de clasificări şi discuţii asupra încadrării acestei afecţiuni şi în special asupra legăturii ei cu limfadenoza acută şi cronică.

Scanned with OKEN Scanner

În 1958—1961 Burkitt [6] descrie, la copiii din Africa, un limfom malign cu caractere morfologice de limfosarcom, boală cu o anumită delimitare geografică, precum şi cu anumite caractere clinice care ridică problema unui mod de transmitere particular, posibil printr-un artropod.

Etiopatogenie. Limfosarcomul este o boală cu răspîndire ubicuitară şi nu pare a fi legat de o anumită rasă. Din totalul neoplaziilor limforeticulare limfosarcomul reprezintă, după diferite statistici [11, 26, 27, 28], o proporţie de 38%. Ca şi reticulosarcomul, limfosarcomul prezintă o incidenţă mai mare în decada a 5-a de viaţă şi este mai frecvent la bărbaţi.

În anumite regiuni din Africa există o mare frecvenţă a limfosarcomului la copii, aşa-numita tumoare Burkitt reprezentînd 25% din totalul neoplaziilor întîlnite la copiii din acele regiuni, faţă de 6—10% în alte ţări. Această boală interesează în special copiii între 5 şi 7 ani, boala fiind foarte rară înainte de 1 an şi după 15 ani [6]. Răspîndirea bolii pare a fi legată de anumite condiţii de altitudine, temperatură şi umiditate. În zonele mai calde altitudinea în care se găseşte boala este mai înaltă decît în zonele cu temperatură mai puţin ridicată. Afecţiunea interesează copiii care trăiesc în Africa — negri, indieni, albi etc.

În culturile de ţesuturi efectuate din tumorile Burkitt s-a constatat apariţia unor particule asemănătoare cu cele virale, localizate intracelular [17]. Aceste celule reacţionează cu serul antileucoză umană preparat cu plasmă de la bolnavi care prezintă particule virale [22]. Aceste date ar putea constitui jaloane pentru dovedirea etiologiei virotice a bolii Burkitt şi a unei eventuale legături între această afecţiune şi leucoze.

O problemă încă deschisă o constituie aceea a legăturii dintre limfosarcom şi leucoza limfatică cronică. Sînt autori [68] care consideră că cele 2 boli pot fi socotite ca faze ale aceluiaşi proces, bazîndu-şi afirmaţiile pe o serie de argumente:

a) Aspectul histologic al celor 2 afecţiuni este foarte asemănător. Poate că în limfosarcom celulele sînt mai tinere şi au o tendinţă mai mare de invadare a capsulei decît în limfadenoză.

b) Caracterul modificărilor histologice ganglionare din limfadenoza cronică se poate schimba, luînd aspecte invazive, neoplazice, ca în limfosarcom.

c) Aspectele nete de limfosarcom ganglionar, fără modificări sanguine periferice sau medulare, pot, într-un moment al evoluţiei, să prezinte descărcări sanguine cu caractere de limfoleucoză.

Alţi autori consideră că de fapt este vorba de două afecţiuni deosebite, limfosarcomul avînd caractere neoplazice nete: debut localizat, cu focare metastatice în celelalte organe, care-l deosebesc de aspectul anaplazic sistemic al limfadenozei leucemice. Considerăm că şi din punct de vedere clinic evoluţia celor două afecţiuni este deosebită, limfoleucoza cronică caracterizîndu-se în general printr-o evoluţie mai lentă şi relativ benignă faţă de aceea a limfosarcomului.

Scanned with OKEN Scanner

Anatomie patologică. Limfosarcomul poate interesa toate organele limfocitare: ganglioni periferici şi centrali, splină, timus, amigdale, inelul limfatic faringian, formaţiunile limfatice din peretele intestinal, piele şi mucoase.

Aspectul macroscopic al organelor lezate nu se deosebeşte de cel din reticulosarcom, boala prezentînd un caracter invaziv, manifestat în special la nivelul ganglionilor, prin tendinţă la agregare şi infiltrare a ţesuturilor înconjurătoare: muşchi, piele sau organe din vecinătate. Ganglionii limfatici sînt duri, cu aspect alb-slăninos pe secţiune. În fazele mai avansate ale bolii apar regiuni de necroză care pot ajunge pînă la ulceraţii.

Splina, mărită de volum, prezintă numeroşi noduli albicioşi, de dimensiuni diferite şi cu tendinţă la confluare.

Examenul microscopic al leziunilor arată un aspect monomorf, alcătuit din celule rotunde. Aceste celule pot prezenta caracterul limfoblaştilor: nucleu mare, rotund, cu nucleol şi cromatină fină, pulverulentă, înconjurat de o citoplasmă săracă (fig. 46, 47); sau poate să aibă aspectul limfocitului matur, cu nucleu mai mic, cu cromatină densă şi citoplasmă redusă (fig. 48). În ambele cazuri se observă însă numeroase mitoze, dintre care unele atipice, precum şi prezenţa de nucleoli, chiar în celulele cu aspect matur. Autorii italieni arată că aceste celule prezintă o marcată anizocitoză, criteriu de diferenţiere faţă de limfadenoza cronică, în care celulele sînt uniforme. Un alt criteriu l-ar constitui invadarea capsulei de către celulele neoplaziate, fenomen absent sau foarte neînsemnat în leucoza limfatică cronică.

Preponderenţa unuia sau a celuilalt element a făcut pe autorii anglo-saxoni să vorbească de 2 tipuri de limfosarcom: limfoblastic şi limfocitar.

Atît pe preparatele histologice, cît şi pe amprentele de tumoare se poate observa că, pe lîngă aceste 2 tipuri celulare, se întîlnesc şi celule mari, cu nucleu veziculos nucleolat şi citoplasmă mai abundentă bazofilă, adică celule de tip reticular. În limfosarcomul copiilor şi în limfomul Burkitt prezenţa acestor celule oferă cîmpului microscopic un aspect de cer înstelat. Limfocitele sînt dispuse „în rozetă" în jurul celulelor reticulare. Limfosarcomul Burkitt prezintă şi localizări macroscopice diferite. Peste 50% din cazuri au tumori ale oaselor feţei (orbită, maxilar superior sau mandibulă), 30% tumori abdominale, în special ale ovarelor la fetiţe. Sînt remarcabile frecvenţa adenopatiei interne, în special a celei retroperitoneale şi raritatea tumefacţiei ganglionilor periferici (aproximativ 1% din cazuri) [6]. În unele cazuri, la adult, elementele reticulare pot fi numeroase pe secţiuni, descriindu-se aspecte de reticulo-limfosarcom sau limfo-reticulosarcom, cazuri care pledează pentru filiaţia reticulară a elementelor limfocitare.

Sandberg şi colab.[61] au studiat aspectul cromozomilor în celulele medulare ale bolnavilor cu limfosarcom. Potrivit concluziilor lor, cariotipul

Scanned with OKEN Scanner

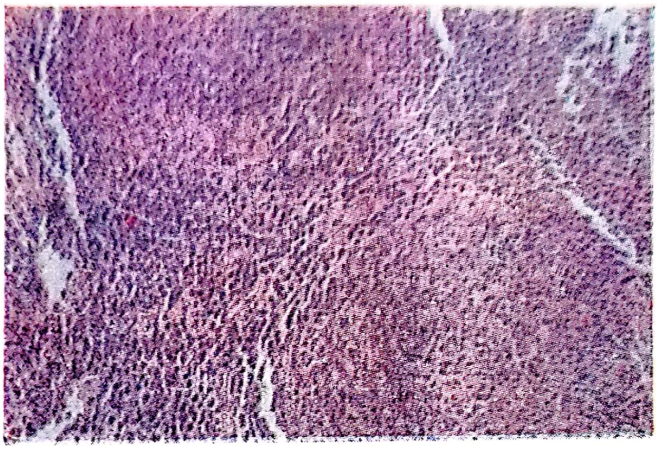

Fig. 45. — Secţiune de ganglion de la un bolnav cu diagnosticul de limfom gigantofolicular. Se constată prezenţa de foliculi cu centri germinativi giganţi, înconjuraţi de o coroană mică de limfocite (coloraţie May-Grünwald-Giemsa, × 400).

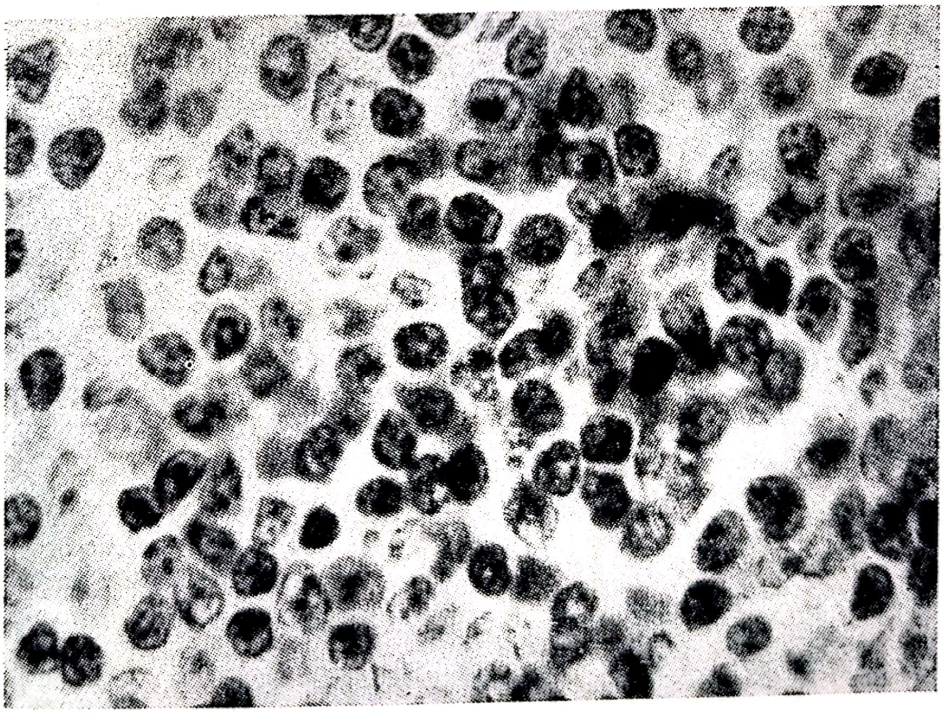

Fig. 46. — Secţiune de ganglion limfatic de la o bolnavă cu diagnosticul de limfosarcom limfoblastic. Aspect monomorf cu celule rotunde, cu nucleu mare nucleolat, cromatină pulverulentă şi citoplasmă redusă (coloraţie hemalaun-eozină, × 1 200).

Scanned with OKEN Scanner

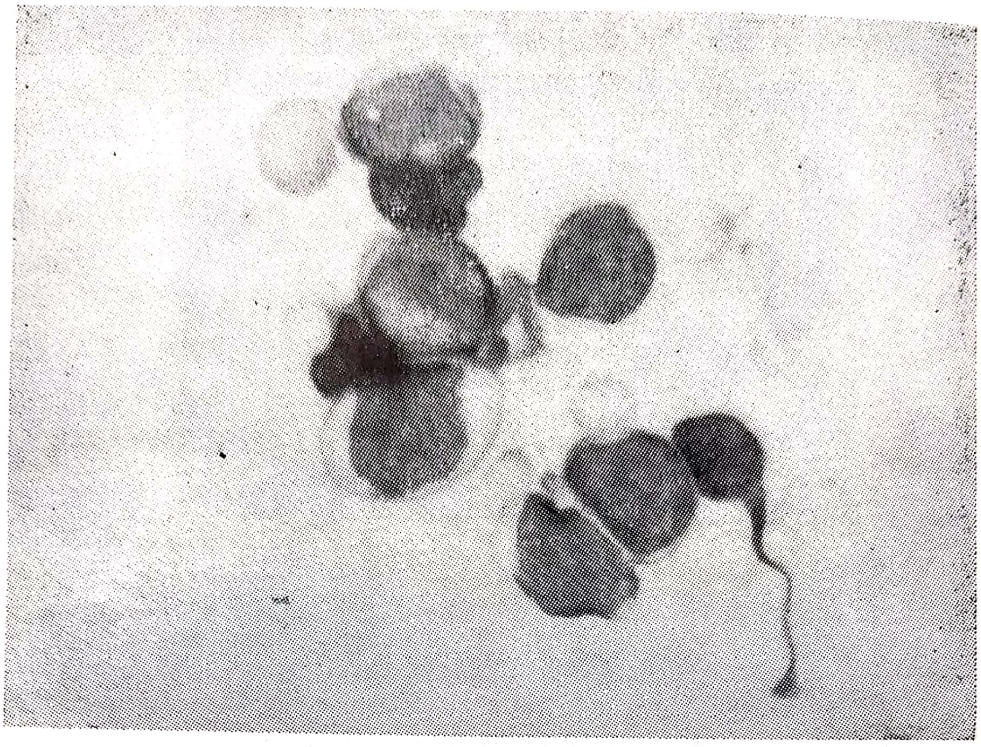

Fig. 47. — Amprentă de ganglion limfatic de la o bolnavă cu diagnosticul de limfosarcom limfoblastic. Structura celulară este bine vizibilă, prezentînd caractere de limfoblast (colorație May-Grünwald-Giemsa, × 2 000).

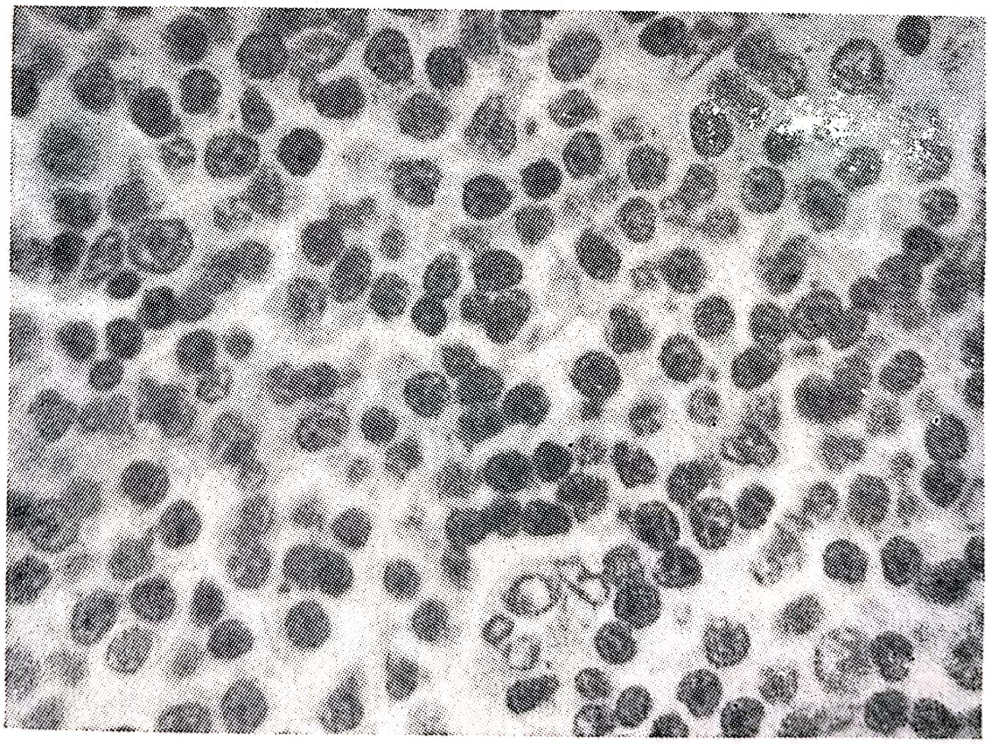

Fig. 48. — Secțiune de ganglion limfatic de la un bolnav cu diagnosticul de limfosarcom limfocitar. Aspect monomorf, cu limfocite mici (colorație hemalaun-eozină, ×1 200).

Scanned with OKEN Scanner

celulelor sarcomatoase se caracterizează prin hiperploidie şi o varietate largă de moduri cromozomiale (de la 47 la peste 90). S-au mai găsit translocări cromozomiale, cromozomi bizari, dispuşi în cerc, dar aceste aspecte nu au un caracter constant, cum este cazul hiperploidiei.

Simptomatologie şi forme clinice. Simptomatologia şi formele clinice ale limfosarcomului se calchează perfect pe cele descrise la reticulosarcom. Se pot deosebi forme localizate — ganglionare periferice, mediastinale (fig. 49), amigdaliene, rino-faringiene, splenice, gastrointestinale —, precum şi forme generalizate — limfosarcomatoza Kundrat.

Forma generalizată, foarte rară de la început, este de obicei faza finală a formelor localizate. Bolnavul prezintă o stare generală alterată, febră, anemie marcată şi progresiv se instalează caşexia. Infiltraţia sarcomatoasă a diferitelor organe determină tulburări în funcţionalitatea lor (insuficienţă hepatică, pancreatică, renală).

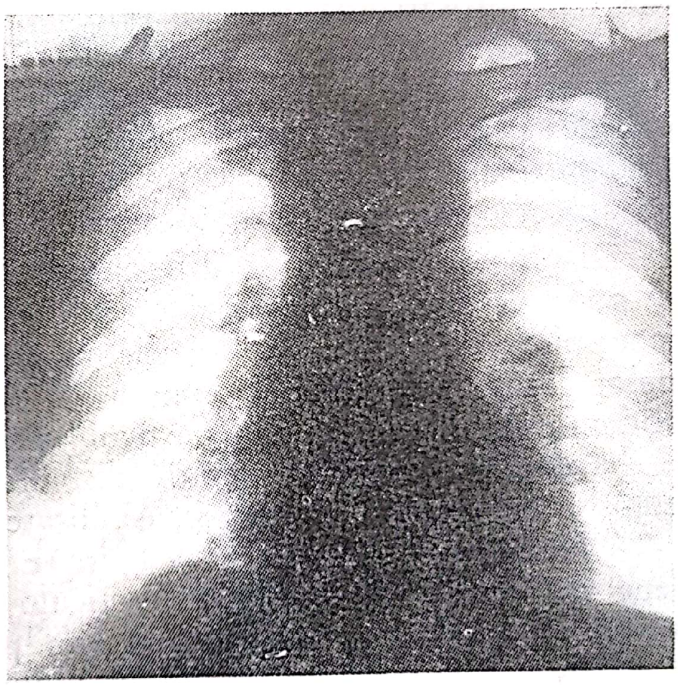

Fig. 49. — Radiografie pulmonară a unui bolnav cu diagnosticul de limfosarcom limfocitar. Adenopatie paratraheală dreaptă şi hilară stîngă.

O formă mai deosebită de boală este tumoarea Burkitt. Această formă prezintă o serie de caracteristici de localizare. Maxilarele sînt electiv şi iniţial interesate, localizarea putînd fi multiplă. S-au descris cazuri cu tumori în toate cele 4 oase ale feţei. Tumorile mai pot fi localizate în rinichi, ovare, tiroidă, paratiroidă, oasele lungi, ganglionii retroperitoneali. Boala este de obicei pluricentrică, cu existenţa a mai multor focare lezionale în acelaşi os sau organ sau cu atingerea simultană a mai multor organe. Deşi prezentată ca o boală caracteristică copiilor din Africa, o serie de autori americani au arătat că aspectele clinic şi morfologic ale limfosarcomului la copii din S.U.A. sînt foarte asemănătoare cu cele ale tumorii Burkitt, însă în ţările continentale aceste cazuri sînt foarte rare şi de aceea nu au fost descrise în mod separat [40].

Date de laborator. *Examenul sîngelui periferic* oferă date destul de puţine şi necaracteristice în formele fără diseminare periferică. Bolnavul poate prezenta în fazele mai avansate o anemie hipocromă. Numărul

Scanned with OKEN Scanner

leucocitelor poate fi normal sau ridicat, iar în formulă se pot întîlni aspecte de limfopenie relativă sau absolută. În cazurile în care se produce o descărcare leucemică — așa-numitele leucosarcomatoze Sternberg —, numărul mononuclearelor periferice crește mult, celulele avînd aspect limfocitar sau limfoblastic, cu caractere atipice.

Examenul măduvei osoase poate prezenta aspecte de invadare a țesutului medular de către elementele sarcomatoase, în special în cazurile de limfosarcomatoză generalizată.

Examenul biopsic al ganglionilor limfatici sau al țesutului tumoral furnizează datele cele mai importante de diagnostic, evidențiind imaginea descrisă la capitolul de anatomie patologică.

Proteinele sanguine pot prezenta modificări, dar acestea nu au nici un aspect caracteristic sau constant.

Diagnostic pozitiv și diferențial. Diagnosticul pozitiv al afecțiunii se pune pe baza examenului biopsic al ganglionilor limfatici sau al formațiunilor tumorale. În formele în care abordarea chirurgicală a organelor lezate este dificilă, cum ar fi formele cu localizare mediastinală, abdominală, splenică, diagnosticul clinic este numai de probabilitate și se bazează pe creșterea rapidă de volum a formațiunilor tumorale, precum și pe marea lor radiosensibilitate.

Diagnosticul diferențial al bolii se face în special cu boala Hodgkin, leucoza limfatică aleucemică, reticulosarcomul, neoplaziile localizate la nivelul tractului gastrointestinal sau piele.

Pentru diagnosticul de boală Hodgkin pledează curba febrilă, pruritul cutanat, eozinofilia sanguină și evoluția mai lentă a adenomegaliei. Examenul biopsic este cel care rezolvă problema diagnosticului.

Diferențierea de leucoza limfatică aleucemică este dificilă, chiar și prin examenul histologic. Prezența unei invazii a capsulei ganglionare, numărul mare de atipii celulare și mitoze pledează pentru un limfosarcom. Evoluția clinică poate furniza elemente ajutătoare: tendința invazivă a creșterii ganglionare, alterarea mai rapidă a stării generale, interesarea mai redusă și mai tardivă a măduvei osoase sînt caracteristice limfosarcomului.

Diferențierea de reticulosarcom este imposibilă din punct de vedere clinic, ea făcîndu-se numai pe baza examenului morfologic. De altfel există numeroase forme de trecere între cele două afecțiuni, ceea ce arată stricta lor dependență.

Din punct de vedere histologic, un diagnostic dificil este cel cu sarcomul cu celule mici, în care mitozele sînt însă mult mai frecvente decît în limfosarcom.

Complicații. Complicațiile multiple ale acestei afecțiuni sînt legate de localizările diferite ale tumorilor, care pot da infiltrații sau compresiuni asupra organelor din vecinătate. Astfel pot apărea tulburări ner-

Scanned with OKEN Scanner

voase de compresiune, atelectazie pulmonară, sindrom de compresiune mediastinală, icter mecanic, stenoză sau subocluzii intestinale, hemoragii prin erodarea peretelui vascular.

Se pot întîlni de asemenea complicaţii septice favorizate, pe de o parte, de scăderea puterii de apărare a organismului accentuată de tratamentul antitumoral, iar pe de altă parte, de prezenţa ulceraţiilor tumorale.

Evoluţie şi prognostic. Evoluţia bolii este în general rapidă, mai ales în formele generalizate. Uneori, de obicei în formele localizate, se pot observa remisiuni spontane sau postterapeutice de durată mai mult sau mai puţin lungă. Evoluţia bolii este însă progresivă, cu sfîrşit letal. Durata medie de viaţă este de 15—20 de luni. În faza finală bolnavul devine caşectic, cu anemie gravă, cefalee rebelă, stare toxică, la care se adaugă complicaţiile.

MIELOMUL MULTIPLU

Sinonime: plasmocitom, plasmocitoză; boala Kahler-Rustitzki.

Definiţie. Plasmocitomul este o boală a sistemului reticulo-histiocitar, de etiologie necunoscută, caracterizată prin proliferarea tumorală şi invazivă a plasmocitelor. Interesarea în mod principal a măduvei osoase are drept urmare lezarea oaselor, cu dureri şi fracturi patologice. În cele mai multe cazuri afecţiunea se însoţeşte de tulburări marcate ale metabolismului proteic.

Istoric. Primul caz a fost studiat clinic, chimic şi anatomopatologic de Mc Intyre [41], Dalrymple [9] şi Bence-Jones în 1848. În 1873, Rustitzki [59] descrie un nou caz şi propune denumirea de mielom multiplu, iar în 1889 Kahler [33] face descrierea amănunţită a unui caz urmărit timp de 8 ani. O dată cu introducerea în clinică a puncţiei sternale, boala a fost mai bine studiată şi diagnosticată, iar în ultimii ani, prin studiul electroforetic al proteinelor serice, s-au descris tulburările de proteinogeneză întîlnite în această boală.

Denumirea de mielom multiplu propusă de Rustitzki din cauza localizării medulare a procesului patologic tinde, în ultimul timp, să fie modificată. Apitz [1] propune denumirea de plasmocitom, avînd în vedere proliferarea patologică a acestor elemente, denumire adoptată astăzi de autorii anglo-saxoni. O dată cu studierea modificărilor proteinelor plasmatice, în cadrul acestei boli au apărut denumirile de plasmocitom γ, β sau α.

Etiopatogenie. Boala este răspîndită în toate regiunile globului şi nu pare a prezenta diferenţe în funcţie de rasă. Interesează ambele sexe, cu predominanţă însă bărbaţii. Vîrsta de apariţie este mai înaintată, în

Scanned with OKEN Scanner

general peste 40 de ani (80% din cazuri). Cazurile la copii sînt extrem de rare. Ş-au descris uneori mai multe cazuri în aceeaşi familie [45].

Cauza bolii nu se cunoaşte. Mulţi autori au încercat să lege apariţia bolii de un traumatism anterior. Disproporţia dintre frecvenţa mare a traumatismelor în general şi incidenţa scăzută a apariţiei plasmocitozelor face această ipoteză inadmisibilă, traumatismele avînd cel mult un rol revelator al bolii.

Plasmocitomul este o proliferare tumorală a celulelor sistemului reticulo-histiocitar şi în special a plasmocitelor, intrînd astfel în marea discuţie etiopatogenică a neoplaziilor. Nu este clar dacă boala este generalizată de la început sau are un punct unic de plecare.

Cercetările experimentale din ultimii ani au arătat o legătură posibilă între procesele inflamatorii şi imunologice şi apariţia plasmocitozelor, la început reactive şi ulterior cu caracter neoplazic [34].

Anatomie patologică. Modificările cele mai pregnante se întîlnesc la nivelul scheletului, în special în oasele care conţin măduvă hemopoietică. Macroscopic, osul poate apărea indemn sau tumefiat, uneori cu aspect erodat. La secţionare osul este moale şi înlocuit cu un ţesut tumoral de culoare roşiatică. Distrugerea ţesutului osos se produce prin invadarea trabeculelor de către proliferarea neoplazică a plasmocitelor, fără nici o modificare a osteoclastelor sau osteoblastelor. Oasele cele mai interesate sînt craniul, coloana vertebrală (cu prăbuşiri şi fracturi vertebrale), clavicula, coastele (cu tumefacţii în formă de fus), sternul, scapula, bazinul. Mai puţin interesate sînt oasele lungi.

Plămînul este modificat prin acumulare de proteine patologice: se observă un edem gelatinos care umple lumenele alveolare, imbibă septurile interalveolare, pereţii capilari şi arteriolari. Infiltraţiile plasmocitare sînt rare. Ficatul este puţin mărit de volum, iar la examenul microscopic se observă infiltraţii plasmocitare în regiunile periportale, depuneri de substanţe proteice şi aspecte de încărcare grasă. Splina, uşor mărită de volum, poate prezenta infiltraţii plasmocitare. Ganglionii limfatici constituie numai rareori sediul unor infiltraţii plasmocitare difuze. Rinichiul prezintă, de obicei, leziuni importante. Tubii sînt dilataţi, iar lumenul lor este plin cu cilindri hialini coloraţi cu roşu de Congo. Aceşti cilindri pot fi stratificaţi şi înconjuraţi de celule gigante, multinucleate. Epiteliul tubular este aplatizat sau poate prezenta aspecte de degenerescenţă hialină. În prima fază a bolii glomerulii pot apărea indemni, ulterior apar aspecte de edem, hialinoză şi scleroză. La acest nivel se poate constata depunerea unei substanţe proteice paraamiloide, depunere ce începe la polul vascular, cuprinde mezangiomul şi capsula Bowmann, producînd o omogenizare a întregului glomerul. În spaţiile interstiţiale se pot observa infiltraţii plasmocitare şi depuneri de paraamiloid cu scleroză. Depunerea de amiloid în cadrul plasmocitoamelor

Scanned with OKEN Scanner

nu este frecventă, dar este foarte caracteristică. Localizată în special în țesutul mezenchimal, poate forma mase cvasitumorale. Proba cu roșu de Congo nu este totdeauna suficientă pentru evidențierea amiloidului. Pentru diagnosticul de precizie se recomandă biopsia gingivală, unde se poate demonstra prezența amiloidului între fibrele musculare sau în pereții vasculari.

Simptomatologie. Debutul bolii este în general necaracteristic, cu astenie, paloare, anorexie, discretă pierdere în greutate. Aceste simptome apar lent și au o evoluție progresivă. Febra este o manifestare destul de frecventă, de aspect total neregulat. Cazurile complet afebrile sînt rare. Durerile osoase, prezente în aproximativ 90% din cazuri, sînt cele care marchează debutul bolii. La început localizate mai frecvent la coaste, coloana vertebrală și bazin, devin ulterior generalizate la toate oasele interesate. Durerile au un caracter surd, cu perioade de exacerbări și remisiuni. Mișcările accentuează intensitatea durerilor, astfel că la un moment dat bolnavul este imobilizat la pat. Proliferarea excesivă a țesutului neoplazic poate produce subțierea și împingerea corticalei osoase, cu apariția de tumefacții subcutanate, de consistență osoasă, dar foarte fragile la apăsare. Oasele lezate se pot fractura foarte ușor, la traumatisme minime, ca mișcări ale corpului, respirație, tuse, strănut. Aceste fracturi sînt de multe ori descoperiri radiologice. Uneori durerile îmbracă un caracter reumatoid, fiind produse, probabil, de depunerile amiloidice din jurul articulațiilor.

În cursul evoluției bolii starea de nutriție a bolnavului se alterează, apare caşexia. Mucoasele și tegumentele sînt palide din cauza anemiei, uneori cu erupții purpurice. Hepatosplenomegalia este prezentă în 40% din cazuri, de obicei moderată sau discretă.

Ganglionii limfatici nu sînt în general măriți, cu excepția cazurilor de leucoză plasmocitară. Totuși, într-un caz urmărit în Institutul de medicină internă, la examenul necropsic s-a găsit o adenopatie peripancreatică importantă, cu hiperplazie plasmocitară.

În cadrul fracturilor și prăbușirilor osoase se pot produce leziuni și compresiuni nervoase, care vor fi discutate în cadrul complicațiilor.

În cadrul procesului tumoral pot fi interesate și alte țesuturi decît oasele. Așa au fost comunicate localizări ganglionare, splenice, amigdaliene, hepatice, tiroidiene, testiculare, pulmonare, pericardice sau digestive. Ocazional se citează apariția unei tumori solitare plasmocitare la nivelul oaselor. Cazurile sînt rare, reprezentînd o proporție de aproximativ 2—10%. Această tumoare apare cel mai adesea ca o formațiune chistică, mai largă și mai neregulată decît cele din formele clasice de plasmocitom; alteori se întîlnesc aspecte de leziune distructivă în regiunea medulară a osului. Evoluția acestei forme pare a fi mai benignă, dar, după un interval de timp, bolnavul dezvoltă un plasmocitom difuz.

Scanned with OKEN Scanner

Date de laborator. *Examenul radiologic* este de primă importanță în această boală atît din punct de vedere diagnostic, cît și pentru urmărirea evoluției. În 85—90% din cazuri sînt prezente leziuni osoase vizibile pe radiografiile efectuate. Aspectul clasic este reprezentat de zone de osteoliză, fără nici un semn de condensare osoasă. Aceste zone de osteoliză apar ca niște pete de mărimi diferite care pot conflua. Imaginile cele mai caracteristice se observă la nivelul craniului, unde, în cazurile avansate, se ajunge la o imagine ciuruită (fig. 50). Bazinul este de asemenea aproape totdeauna interesat (fig. 51). Toracele, uneori deformat, prezintă la nivelul coastelor zone tumefiate în formă de fus, cu decalcifieri și fracturi multiple (fig. 52). La nivelul coloanei vertebrale se întîlnesc imagini de decalcifiere difuză, cu modificări de formă a vertebrelor (tasări, fracturi, prăbușiri) (fig. 53). Se mai pot întîlni leziuni de osteoliză diseminate și în oasele lungi, în special în regiunile juxtaarticulare. În afara leziunilor de osteoliză, oasele pot prezenta aspecte normale sau decalcifieri difuze, uneori importante, unii autori vorbind chiar de o plasmocitoză decalcifiantă difuză. Paralel cu decalcifierea oaselor, la nivelul altor organe, ca rinichi, perete vascular, se pot întîlni depuneri patologice de calciu.

Examenul sîngelui periferic arată uneori o anemie care poate fi importantă (800 000—1 500 000 de eritrocite/mm^3), de obicei de tip hipocrom. Hematiile pot prezenta o tendință de dispunere, „în fișicuri de bani", fenomen legat de prezența proteinelor patologice în ser. Hemoglobina este în general scăzută.

Numărul leucocitelor este variabil: uneori se întîlnesc cifre ridicate sau normale, în timp ce alteori, în special în cazurile avansate sau după tratamente cu citostatice, se instalează leucopenia. Formula leucocitară poate fi normală sau poate prezenta o ușoară limfocitoză. La unii bolnavi se poate constata prezența în sîngele periferic a unui număr crescut de plasmocite, uneori cu caractere anormale, asemănătoare celor din măduvă.

Numărul trombocitelor este de obicei normal sau scăzut, fără a atinge însă cifre care să dea accidente hemoragice. Timpul de sîngerare poate fi prelungit, fără o cauză trombocitară. S-au menționat, de asemenea, cazuri cu lipsă de retracție a cheagului. Cauza acestor tulburări de coagulare nu este foarte clară. Unii autori au demonstrat prezența în ser a unui anticoagulant (antitrombină V), alții au găsit o tulburare a fazei a III-a de coagulare, presupunîndu-se o împiedicare a trecerii fibrinogenului în fibrină prin prezența unei proteine anormale. În apariția fenomenelor hemoragice, un rol îl pot juca și leziunile capilare produse de viscozitatea crescută a sîngelui.

Examenul măduvei osoase este de primă importanță pentru diagnosticul afecțiunii. Puncția osoasă se efectuează de obicei în stern sau

Scanned with OKEN Scanner

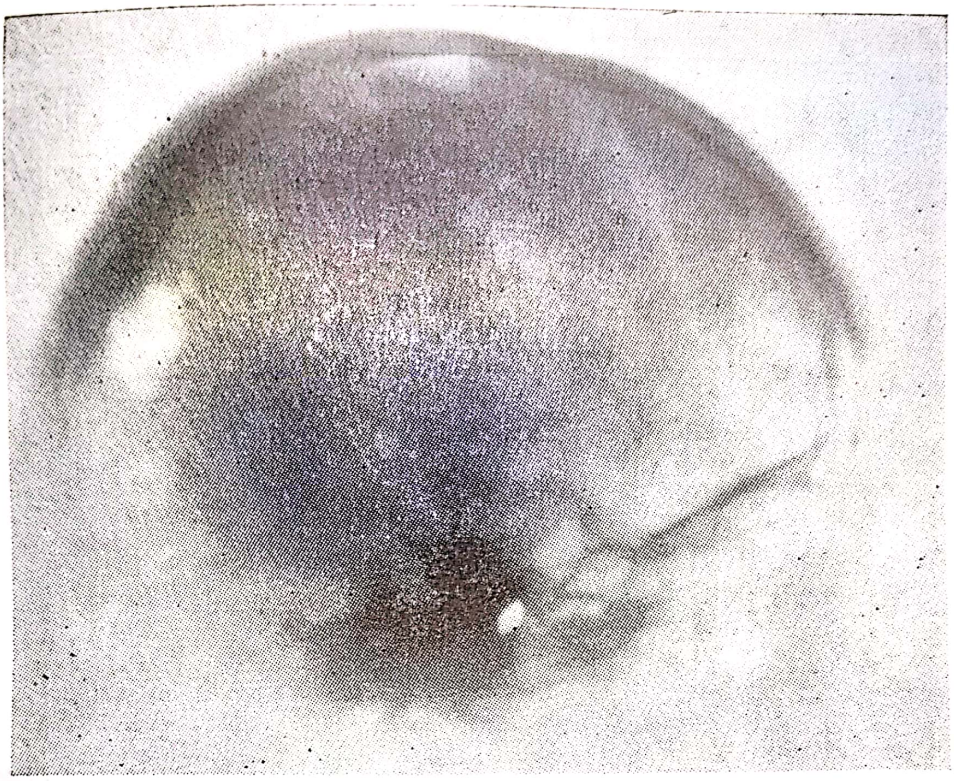

Fig. 50. — Radiografia de craniu a unei bolnave cu diagnosticul de plasmocitom. Multiple geode bine conturate, de diferite mărimi, fără reacţie scleroasă de vecinătate.

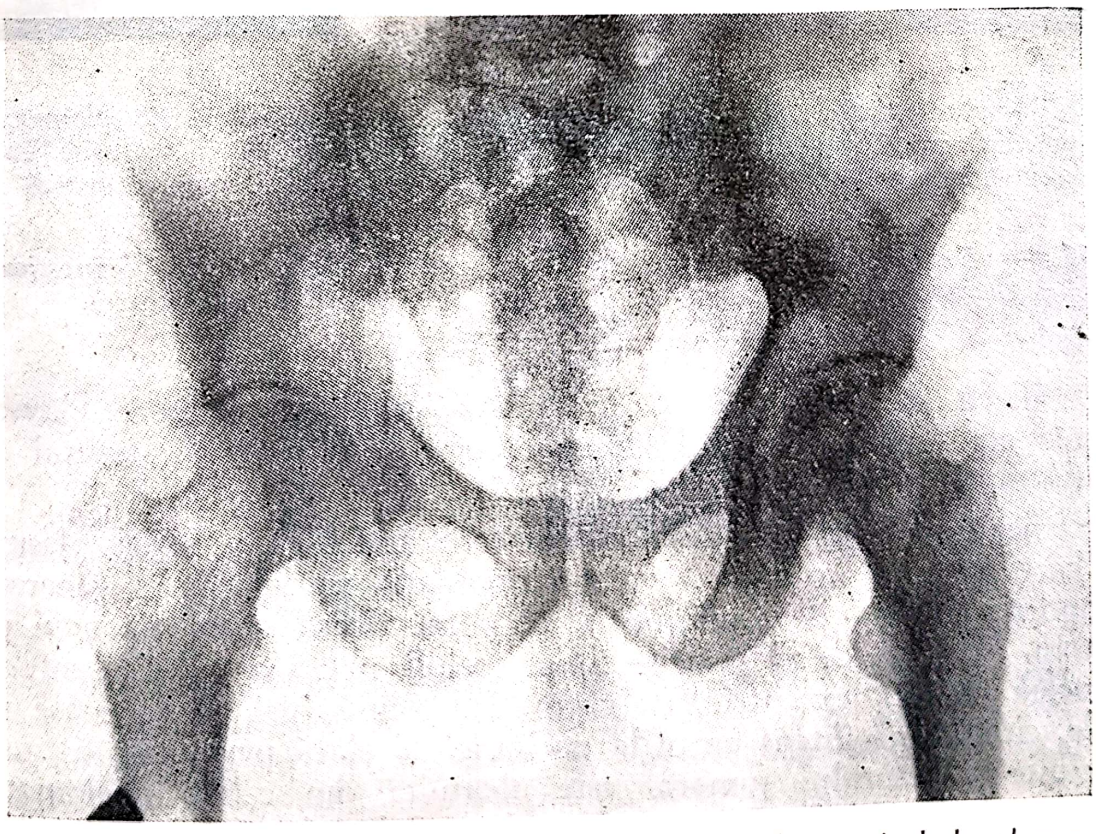

Fig. 51. — Radiografie de bazin a unui bolnav cu diagnosticul de plasmocitom. Liză osoasă întinsă, interesînd ambele oase iliace, ramurile ischiopubiene şi epifiza superioară a femurului drept.

Scanned with OKEN Scanner

Fig. 52. — Radiografie pulmonară a unui bolnav cu diagnosticul de plasmocitom. Zone de liză osoasă interesînd oasele centurii scapulohumerale şi arcurile costale. Arcul anterior al coastei a VIII-a de partea dreaptă este complet distrus.

Fig. 53. — Radiografie de coloană vertebrală a unei bolnave cu diagnosticul de plasmocitom. Tasarea vertebrei D_{11} a cărei structură este ştearsă.

creasta iliacă, dar se poate face şi în alte regiuni ca vertebre, claviculă, calcaneu etc. Uneori pătrunderea în os este foarte uşoară, ţesutul dînd senzaţia unei friabilităţi deosebite.

Examenul microscopic arată o creştere numerică a seriei plasmocitare, care poate reprezenta 90% din populaţia medulară. În general, la o proporţie de 15—20% plasmocite se poate ridica problema unui plasmocitom. În afară de plasmocite tipice (celulă mai mare decît limfocitul, cu nucleu rotund, excentric, cu cromatina densă dispusă în mase poligonale, citoplasmă intens bazofilă periferică şi clară perinucleară), marea majoritate a ţesutului tumoral este alcătuită din celule mielomatoase sau paraplasmocite [12]. Este vorba de celule de mărime moderată (15—30 μ), rotunde sau ovale. Nucleul cu diametrul între 5 şi 7 μ este

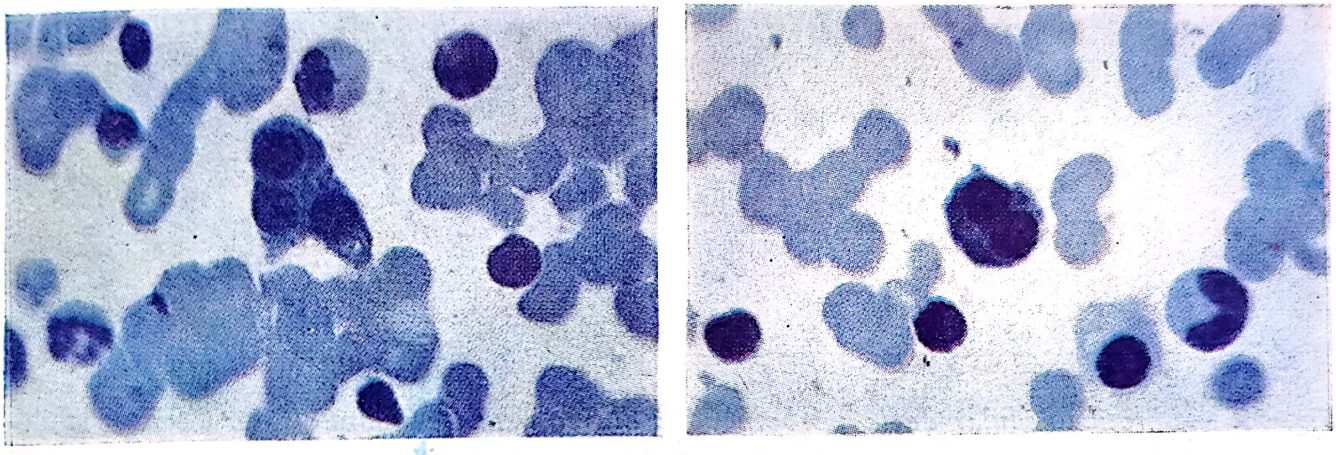

A B

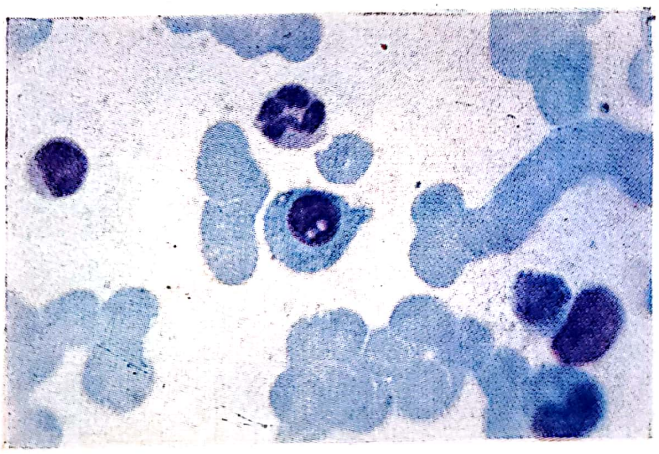

C

Fig. 54. — Frotiu medular de la un bolnav cu diagnosticul de plasmocitom. Diferite aspecte de plasmocite: unele apropiate de aspectul normal (*A*), altele cu doi nuclei (*B*) şi altele cu vacuole intranucleare (*C*) (coloraţie May-Grünwald-Giemsa, × 2 000).

Scanned with OKEN Scanner

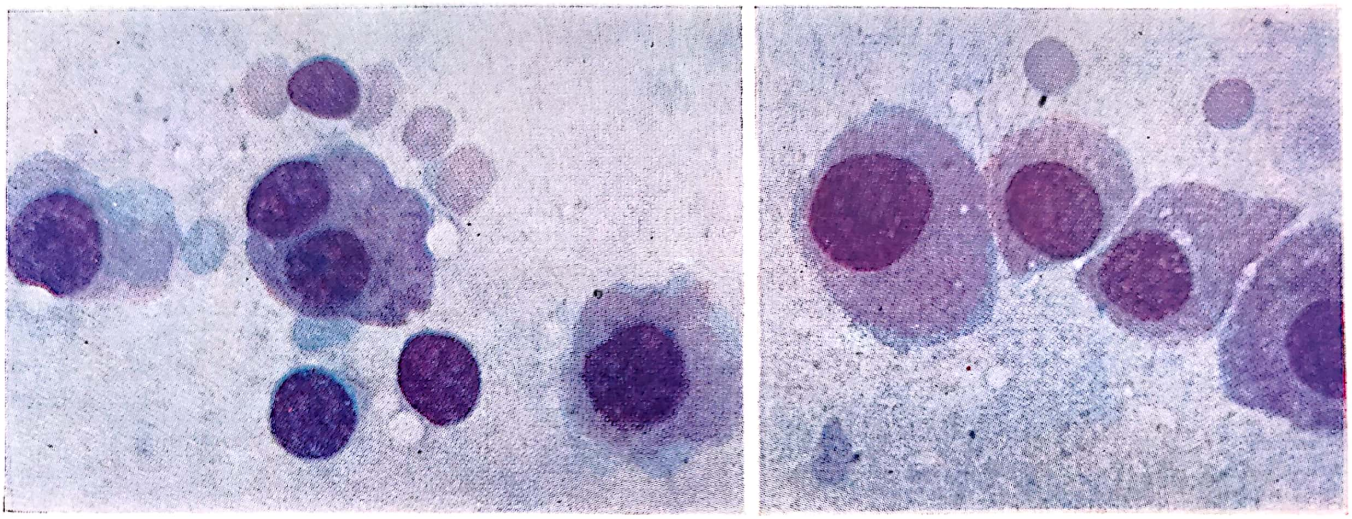

Fig. 55. — Frotiu medular de la un bolnav cu diagnosticul de plasmocitom. Celule plasmocitare mari, cu caractere evidente de imaturitate: nucleu cu nucleol mare, cromatina nucleară fină şi citoplasma albastră-violetă (coloraţie May-Grünwald-Giemsa, × 2 000).

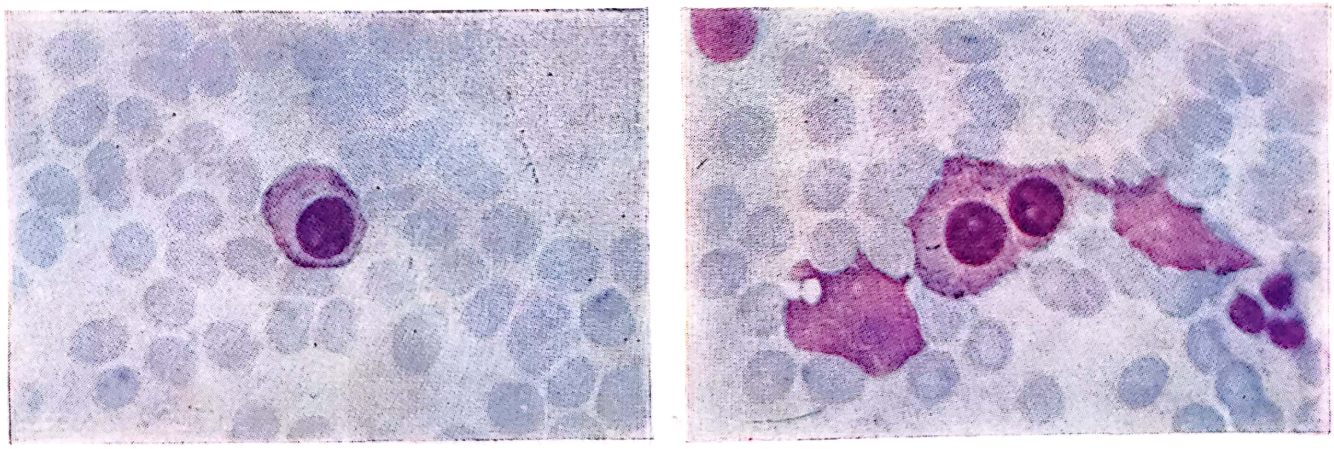

A *B*

Fig. 56. — A şi B — Frotiu de sînge periferic de la un bolnav cu diagnosticul de leucoză cu plasmocite. Celule plasmocitare cu citoplasma acidofilă *(flamming-cells)* (coloraţie May-Grünwald-Giemsa, × 2 000).

Scanned with OKEN Scanner

rotunjit, situat excentric, și conține 1—2 nucleoli. Cromatina nucleară este dispusă într-o rețea mai fină decît a plasmocitului matur, fără tendință de dispunere „în spiță de roată" (fig. 54). Citoplasma intens bazofilă prezintă o colorație albastră accentuată, uneori cu nuanță violetă la coloratia May-Grünwald-Giemsa, și poate conține incluziuni acidofile (corpi Russel) sau poate fi plină de vacuole (celula Mott). Aceste celule nu prezintă de obicei zonă clară perinucleară. Celulele mielomatoase sînt peroxidazo-negative. Un număr mic de celule au caractere mai accentuate de imaturitate: sînt mai mari (20—30 μ), cu nucleu mare, rotunjit, cu cromatină fină și citoplasmă intens albastră (fig. 55); acesta este tipul de celulă denumit plasmoblast de autorii italieni și echivalent cu celula Türk. Se pot întîlni și elemente enorme (peste 40 μ) plurinucleate, care conțin granulații asemănătoare cu corpii Auer și nuclei plurinucleolați. Incluziunile intracelulare s-au dovedit a fi cristale proteice. Examenele efectuate la microscopul electronic au arătat diferențe structurale între plasmocitomul normal și celula mielomatoasă, aceasta din urmă prezentînd un pleomorfism mai accentuat al ergastoplasmei [62]. Paraskevas și colab.[52] descriu în mieloame prezența unor celule de tip plasmocitar, mari, cu nucleu picnotic și citoplasmă bogată, compartimentată prin trabecule fine, granulare, bazofile. În evoluție aceste compartimente se pot uni, dînd citoplasmei un aspect uniform. Autorii au denumit aceste celule tezaurocite, deoarece depun în citoplasma lor substanțe proteice, globulinice, proces asemănător cu depunerea substanțelor lipidice din tezaurismoze.

Pînă în prezent nu s-a putut face vreo legătură sigură între modificările morfologice celulare și tipul proteinei anormale din ser (globuline γ, β sau α) [36]. Totuși, Paraskevas și colab.[52], pe un număr de 12 cazuri de mielom β-2A (γA), au găsit unele aspecte morfologice pe care le consideră caracteristice și anume: prezența de plasmocite care conțin incluziuni nucleare PAS-pozitive (legate de bogăția în hidrați de carbon a acestor globuline); celule cu citoplasmă acidofilă *(flaming plasma cells)* (fig. 56) și tezaurocite.

Datele clinice, experimentale, și morfologice, în special datele de microscopie electronică, și descrierea aparatului ergastoplasmic demonstrează proprietatea plasmocitului de a sintetiza proteine. Ipotezele unor autori mai vechi, care atribuiau plasmocitelor numai un rol de captare și depozitare a proteinelor, au fost abandonate.

Celelalte elemente medulare prezintă modificări cantitative, pînă la completa lor înlocuire prin elemente plasmocitare tumorale.

Studiul metabolismului proteic. Tulburările metabolismului proteic constituie un aspect caracteristic plasmocitomului. Aceste modificări se pot manifesta în 3 moduri: apariția unei hiperproteinemii serice, descrisă încă din 1899 de Ellinger; eliminarea de proteină prin urină; depunerea

Scanned with OKEN Scanner

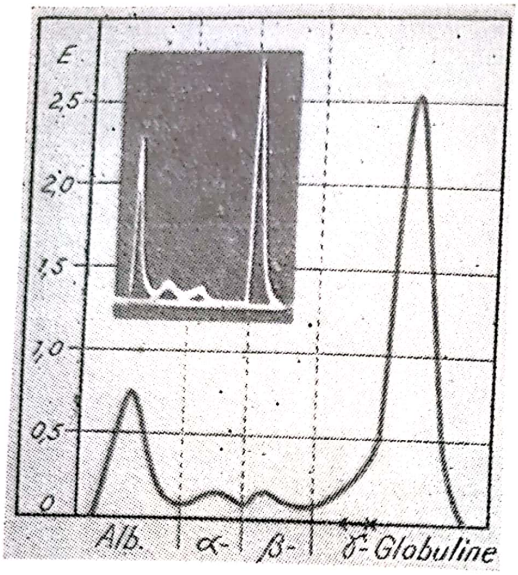

Fig. 57. — Paraproteina de mielom reprezentată în diagramă de electroforeză. Curba albă arată diagrama de electroforeză în mediu liber şi curba neagră cea de electroforeză pe hîrtie (după Wuhrmann şi Märki [69]).

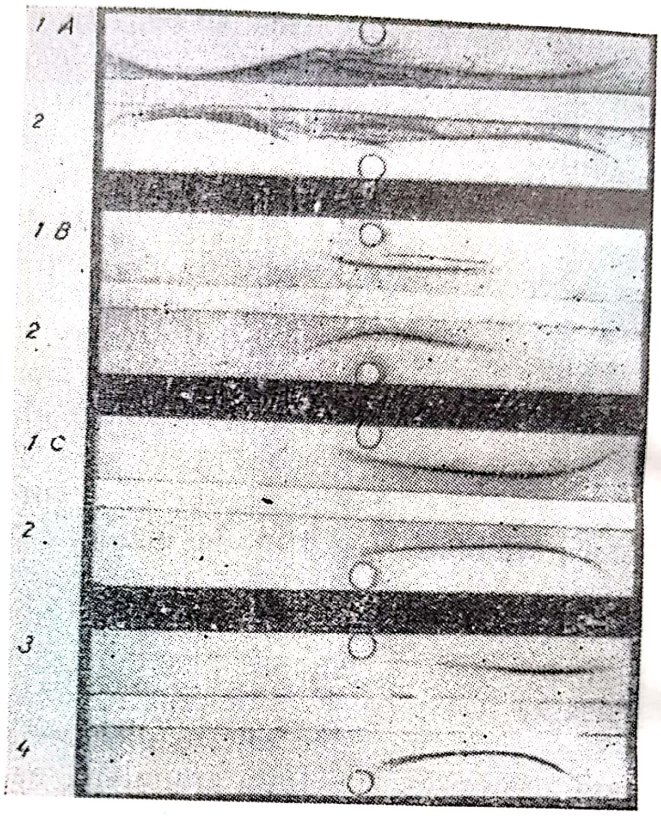

Fig. 58. — Imunelectroforeza serului unui bolnav cu plasmocitom.
A — reacţie cu ser anti-om. Paraproteinele din serul bolnavului (2) sînt mascate de linia de precipitare a transferinei. Ser normal pentru comparaţie (*1*); *B* — reacţie cu ser anti-γ_1A. Îngroşare netă a liniei de precipitare în serul bolnavului (2), comparativ cu normalul (*1*); *C* — reacţie cu ser anti-globulină γ_2. Scăderea globulinelor γ_2 în serul bolnavului (2) faţă de serul normal (*1*). La diluarea serului de bolnav 1/10 (*3*) sau 1/5 (*4*), se subţiază şi linia de γ_2 globulină (după Wuhrmann şi Märki [69]).

la nivelul ţesuturilor a substanţelor proteice sub formă de amiloid sau paraamiloid.

În serul şi plasma sanguină cantitatea totală de proteine este, în marea majoritate a cazurilor, crescută, putînd atinge cifre înalte, 18,7 şi chiar 23,3 g%. Valoarea medie comunicată de Reiner şi colab.[55] pe 91 de cazuri a fost de 8,97 g%. Această creştere se produce pe seama globulinelor, albuminele fiind în general normale sau scăzute. Raportul albumine/globuline este inversat. Modificările proteinelor serice au fost studiate prin toate metodele de cercetare cunoscute astăzi. Prin metoda electroforezei în fază liberă sau pe hîrtie se observă, pe lîngă scăderea albuminelor, apariţia în zona globulinelor a unei unde înalte şi înguste, caracteristică bolii (fig. 57). Această undă, indicînd o creştere omogenă a proteinelor, poate fi plasată în regiunea globulinelor γ, aspectul cel mai frecvent întîlnit, reprezentînd aproximativ 55% din cazuri, în regiunea β 15,4% din cazuri şi mult mai rar în regiunea α, reprezentînd

6,6% din cazuri. Pe baza datelor electroforetice Wuhrmann, Wunderly şi Hugentobler [69, 71] propun următoarea clasificare a mieloamelor:

a) mieloame cu ser normal sau cu o uşoară creştere a globulinelor;

b) mieloame cu creştere mare de α-globuline — alfamielom (primele 2 grupe ar cuprinde cea mai mare parte de leucemii plasmocitare);

c) mieloame β_1;

d) mieloame β_2;

e) mieloame γ, clasă care cuprinde cele mai multe cazuri.

Ulterior, o serie de autori[46, 55, 58] au arătat că un număr de cazuri care prezentau modificări electroforetice minime aveau o mare eliminare urinară de proteină Bence-Jones.

Datele de ultracentrifugare a serului arată că în mare se poate vorbi de 3 modificări principale ale proteinelor serice: 1) cele mai multe cazuri, cu mobilitate electroforetică γ, prezintă constanta de sedimentare 7S (constanta de sedimentare normală a globulinelor); 2) o grupă mai mică de mieloame, cu mobilitate β, cu componenţă eterogenă, constituentul principal avînd o constantă de sedimentare de 9,5S; 3) în mod excepţional există cazuri care au în ser componente mai mici decît globulinele şi care nu au, în mod obligatoriu, aceeaşi constantă de sedimentare ca proteina Bence-Jones urinară.

Prin imunoelectroforeză s-a putut pune în evidenţă faptul că mielomul γ poate prezenta 3 variante: $\gamma 2$ (γG), $\gamma 1$A (γA) sau micromoleculară, aceasta din urmă la rîndul ei cu două variante (fig. 58).

Încă din 1945 Wuhrmann şi colab. au arătat existenţa unui număr redus de cazuri de mielom α. Această formă a fost mult discutată în literatura de specialitate. Dintre cazurile publicate, numai cele comunicate de Owen şi Rider [51], Lohss şi Hillman [39] şi Wuhrmann şi Wunderly [70] prezintă o componentă $\alpha 2$ majoră. Celelalte cazuri, prezentate ca mielom $\alpha 2$, la analiza imunoelectroforetică s-au dovedit a fi de tip β 2A sau Bence-Jones. Stoica şi colab.[63] au prezentat un caz de mielom cu mobilitate electroforetică $\alpha 2$ care, din punct de vedere imunochimic, poate fi etichetat ca proteină Bence-Jones. Anumite plasmocitoame au aspecte electroforetice normale, uneori chiar cu hipogammaglobulinemie (2—10% din cazuri Eastham [16]). În aceste cazuri, prin imunoelectroforeză, se găsesc aproape totdeauna paraproteine micromoleculare sau de tip β 2M (γM)-macroglobuline [29].

Marea disproteinemie prezentă în sîngele bolnavilor influenţează în mod deosebit toate probele de labilitate coloidală. Astfel, V.S.H. este mult crescută, atingînd cifre de peste 100 mm în prima oră, valori ce nu

pot fi justificate prin anemia prezentă și care sînt legate de modificările proteinelor serice. De asemenea, reacția de formol-gelificare, reacția cu sulfat de cadmiu, reacția Weltman sînt pozitive, pozitivitate legată mai mult de creșterea globulinelor γ, decît a celor β sau α.

Reacția Sia (turbiditatea serului în apă distilată) este slab sau moderat-pozitivă, neajungînd niciodată la aspectele din macroglobulinemiile de tip Waldenström.

Proteinele anormale din plasmocitoame au fost studiate și prin diferite metode imunologice, ca difuziunea în gel și imunelectroforeza. În aceste metode de mare importanță este specificitatea serurilor imune întrebuințate. Prin aceste tehnici tipul proteinei patologice, precum și structura sa pot fi studiate mai amănunțit. Obținerea de seruri antiproteină Bence-Jones dă posibilitatea evidențierii acestei proteine în serul bolnavilor.

Deseori, la bolnavii cu plasmocitom s-a pus în evidență prezența de crioglobuline serice care explică apariția de sindroame Raynaud la frig. S-au descris de asemenea cazuri cu piroglobuline. Crioglobulinele se decelează prin precipitare la temperaturi sub 37° și se redizolvă la încălzirea serului la 56°. Piroglobulinele se pun în evidență prin încălzirea serului la 56°, dar, spre deosebire de crioglobuline, precipitarea proteinelor nu mai este reversibilă la răcire. Aceste proteine nu sînt identice cu proteinele Bence-Jones.

Răspunsul imunitar al bolnavilor cu plasmocitom este în general scăzut. Proteina C reactivă lipsește, iar răspunsul anticorpic la vaccinuri este slab, în general invers proporțional cu cantitatea de paraproteine, dovedind că globulinele sintetizate de plasmocitele anormale nu au proprietăți anticorpice.

Alterările metabolismului proteic se repercută și asupra glicoproteinelor și lipoproteinelor serice. În aproape toate cazurile se găsește o creștere a polizaharidelor serice, cu o reacție PAS-pozitivă a undei electroforetice anormale, care prezintă și o afinitate deosebită pentru coloratia cu Sudan.

Examenul urinii arată prezența albuminei Bence-Jones în 40—49% din cazuri, cînd este determinată prin încălzire, și în 61% din cazuri, prin cercetare electroforetică. La încălzirea urinii între 50 și 60° apare un nor albicios care se redizolvă la fierbere. Redizolvarea nu este completă în cazul unei albuminurii asociate și uneori chiar în lipsa acesteia. În aceste cazuri urina poate fi clarificată prin adăugarea a cîtorva picături de acid acetic 5%. Proteina Bence-Jones a putut fi izolată electroforetic și cromatografic. Ea migrează cu viteza globulinelor β sau γ sau

Scanned with OKEN Scanner

intermediar. La ultracentrifugare are o greutate moleculară mică, în medie 40 000, cu valori extreme între 20 000 şi 90 000, şi o constantă de sedimentare de 3—3,5S. Proteina Bence-Jones este săracă în metionină şi histidină. Geneza acestei proteine nu este clară. Unii autori susţin că celulele plasmatice proliferate tumoral ar sintetiza paralel 2 proteine patologice: una cu moleculă mare, care se găseşte în ser, şi alta cu moleculă mică, care se elimină prin urină. Alţi autori susţin că molecula mare de proteină se poate fragmenta şi elimina la nivelul rinichiului. Nu s-a exclus nici a 3-a eventualitate care susţine că proteina Bence-Jones ar fi un precursor în sinteza proteinelor cu moleculă mai mare. Astăzi s-a demonstrat că această proteină este alcătuită din lanţuri L polipeptidice libere [66].

Prezenţa în urină a proteinei Bence-Jones nu este patognomonică plasmocitomului, fiind descrisă şi în alte afecţiuni ca leucoze, *polycythemia vera*, carcinoamele metastazante ale oaselor, osteomalacie, fracturile osoase multiple, tuberculoza inactivă, precum şi în boala Waldenström.

Depunerea în ţesuturi a substanţelor amiloidice sau paraamiloidice a fost găsită la examenul microscopic în 6—10% din cazurile de plasmocitom [38]. Distribuţia lor este superpozabilă celei din amiloidoza primară: ţesutul mezenchimal din tractul gastrointestinal, subendocardic, în regiunea subendotelială a vaselor sanguine, în rinichi şi chiar în celulele mielomatoase.

Hipercalcemia este întîlnită frecvent în această boală (20—53% din cazuri), atingînd valori de 12—16 mg/100 ml ser. Progresarea bolii este însoţită de creşterea valorilor calciului seric. Această creştere este explicată atît prin resorbţia osoasă produsă de expansiunile tumorale, cît şi prin hiperplazia paratiroidelor, secundară insuficienţei renale. Spre deosebire de hiperparatiroidismul primar, hipercalcemia nu este însoţită de creşterea fosforului sanguin, iar fosfatazele alcaline serice sînt în limite normale. Totuşi, s-au citat cazuri în care aceste valori sînt modificate, făcînd dificil un diagnostic diferenţial cu hiperparatiroidismul primar.

Acidul uric seric este crescut în mod frecvent, atingînd cifre de 31,1 mg/100 ml ser.

În cazurile complicate cu insuficienţă renală se găseşte o creştere a azotului neproteic.

Lipidele, lipoproteinele şi colesterolul pot prezenta în unele cazuri valori scăzute, iar în altele, crescute.

Forme clinice. Studiul intensiv al cazurilor cercetate a arătat varietăţi clinice care se deosebesc de forma tipică, clasică. S-au propus nume-

Scanned with OKEN Scanner

roase clasificări ale acestor forme, dintre care citǎm pe cea propusă de Di Guglielmo [14], care ţine seama de aspectele morfologice şi biochimice:

- **Forme tipice**
  - Plasmocitomul multiplu de tip Kahler
    - — Eroziuni osoase multiple, cu eventuale tumefieri osoase
    - — Invadarea difuză a măduvei osoase cu plasmocite
    - — Hiperglobulinemie de tip γ, β sau α cu proteinurie de tip Bence-Jones
- **Forme atipice**
  - Cu atipii radiologice
    - — Plasmocitomul decalcifiant difuz
    - — Plasmocitomul osos solitar
    - — Plasmocitomul fără alterări radiologice
    - — Plasmocitomul extraosos
  - Cu atipii ale alterărilor proteice
    - — Plasmocitomul cu disprotidemie complexă
    - — Plasmocitomul cu disprotidemie variabilă
    - — Plasmocitomul cu disprotidemie nedefinibilă
    - — Plasmocitomul fără disprotidemie decelabilă
  - Cu atipii citomorfologice
    - — Plasmocitomul cu celule Mott
    - — Plasmocitomul cu celule cu granule şi incluziuni
    - — Plasmocitomul cu celule cu nucleu polilobat
  - Cu interesare intensă viscerală
    - — Leucoza cu plasmocite
    - — Pseudoleucoza cu plasmocite

Dintre formele atipice menţionăm:

— *Plasmocitomul decalcifiant difuz*, cu procese grave de decalcifiere, fără a prezenta aspecte de osteoliză localizată.

— *Plasmocitomul osos solitar*, formă rară cu localizare osoasă unică, fără difuziune în alte regiuni medulare. Poate prezenta vindecări clinice după excizia chirurgicală, dacă aceasta este efectuată în faza incipientă a bolii.

— *Plasmocitomul extraosos*, localizat mai frecvent pe căile respiratorii, pe conjunctive, în plămîn, aparatul digestiv, ganglionii limfatici. Evoluţia acestei forme este cronică şi mai benignă, iar alterările proteice sînt mult mai puţin marcate.

Formele denumite leucoze sau pseudoleucoze cu plasmocite se caracterizează printr-o masivă infiltraţie cu plasmocite a tuturor organelor hemopoietice şi a altor organe, cu eliberarea acestor celule în curentul sanguin. În tot cursul evoluţiei nu se constată tumefacţii osoase şi nici modificări radiologice ale scheletului. Aceste afecţiuni sînt considerate în prezent ca o formă clinică a plasmocitomului. Evoluţia lor este scurtă, cu prognostic infaust.

Scanned with OKEN Scanner

În ultimii ani se discută în special despre forme de plasmocitom după varietatea de globulină patologică prezentă în serul bolnavilor, denumindu-se astfel plasmocitom de tip γ, cel mai frecvent întîlnit, de tip β, α sau de tip Bence-Jones. Aspectele clinice sînt asemănătoare, diagnosticul fiind pus prin studiul sistematic al proteinelor sanguine și urinare.

Complicații. *Complicații renale.* Lezarea renală este extrem de frecventă în cursul plasmocitomului, bolnavii putînd prezenta semne clinice și de laborator variate, de la o simplă albuminurie pînă la fenomene de insuficiență renală și comă uremică. Alături de albuminurie se poate constata o cilindrurie și uneori hematurie discretă. Hematuria este mai accentuată în formele cu manifestări hemoragice. Probele funcționale renale sînt alterate, *clearance*-urile pentru uree, creatinină, acid paraaminohipuric sînt deficitare, indicînd o suferință a nefronului.

Patogenia leziunilor renale este legată de alterările metabolismului proteic. Depunerea proteinelor anormale în glomeruli sau în tubi duce la tulburarea proceselor de filtrare și resorbție care pot merge pînă la blocare tubulară. Unii autori atribuie o importanță deosebită leziunilor interstițiale, vorbind de o „nefrită interstițială sclerozantă cu tubulonefroză". Instalarea simptomatologiei de insuficiență renală gravă și comă uremică este întîlnită la aproximativ 50% din cazuri. De remarcat că această azotemie nu este însoțită de hipertensiune arterială.

În cadrul plasmocitoamelor se mai pot întîlni depuneri de calciu în bazinet și în căile renale excretoare. Unul dintre bolnavii noștri a prezentat ca semn de debut simptome de pielonefrită și calculoză renală, durerile osoase și leziunile caracteristice bolii apărînd ulterior. Precipitarea calciului sub formă de calculi este favorizată de hipercalcemia și hipercalciuria existente, asociate cu albuminurie și existența unei infecții urinare cu schimbarea pH-ului.

Complicațiile hemoragice sînt în general minore, manifestate sub formă de gingivoragii, epistaxis, hemoragii retiniene. Ele au o frecvență destul de scăzută. Mai rară, dar de o gravitate mare, este apariția hemoragiilor din tractul digestiv — hematemeze sau melene. Patogenia acestor complicații este încă neclară. Așa cum s-a arătat mai sus, numărul trombocitelor este în general normal sau moderat scăzut, neexplicînd instalarea hemoragiilor. S-a citat în cazuri rare existența unor anticoagulanți circulanți. Cei mai mulți autori cred însă că apariția proteinelor anormale influențează și procesul de coagulare, împiedicînd, pe de o parte, transformarea viscoasă a trombocitelor (fenomen demonstrat în macroglobulinemia Waldenström), iar pe de altă parte inhibînd transformarea fibrinogenului în fibrină. S-a demonstrat, de asemenea, că proteinele patologice se depun în pereții capilari, determinînd la acest nivel leziuni cu creșterea permeabilității.

Scanned with OKEN Scanner

Complicații circulatorii periferice. În unele cazuri s-a descris instalarea unui sindrom Raynaud cu acrocianoză și acroparestezii, fenomene care pot ajunge la gangrenă. În general, aceste tulburări apar la expunere la frig sau la spălare cu apă rece și sînt produse de prezența crioglobulinelor serice care precipită la temperaturi scăzute și care măresc viscozitatea sîngelui sau chiar obstruează vasele mici.

Complicațiile neurologice sînt produse fie prin fracturi sau prăbușiri osoase care dau pareze sau paralizii, fie prin infiltrații plasmocitare ale trunchiurilor nervoase sau ale nervilor periferici, cu manifestări de radiculite, nevrite, fie, mai rar, prin hiperproteinemie și hiperazotemie, care pot da polinevrite toxice.

Complicații pulmonare. Bolnavii cu plasmocitom prezintă deseori episoade bronșitice sau bronhopneumonice. Rezistența la infecții în cadrul acestei afecțiuni este în general deficitară, bolnavii avînd o capacitate imunologică scăzută. Localizarea la nivelul plămînului a procesului inflamator este favorizată de edemul gelatinos local, așa-numita stare de *„pneumoprotidoză"*.

Asociații cu alte boli. S-a citat asocierea plasmocitomului cu *polycythemia vera*, boala Hodgkin, boala Paget, sarcoidoza, tuberculoza. Avem sub observație un caz de mieloleucoză cronică, la care, după o evoluție benignă de 4 ani, apar dureri osoase, imagini radiologice de liză în oasele craniului și bazin, creșterea γ-globulinelor și hiperplazia medulară plasmocitară.

Diagnostic pozitiv și diferențial. Diagnosticul de certitudine al bolii se pune pe cele 3 aspecte caracteristice: hiperplazia plasmocitară a țesutului medular, prezența modificărilor radiologice, prezența tulburărilor de metabolism proteic, certitudinea fiind totuși dată de examenul histologic.

Diagnosticul diferențial se discută cu două categorii de afecțiuni: cu cele în care există leziuni osoase și cu cele cu disproteinemie marcată. Din prima categorie fac parte osteoporoza senilă și postmenopauză, boala Recklinghausen cu hipofosforemie, hipercalcemie și fosfataze alcaline scăzute, carcinoamele cu metastaze osoase (focare de osteoliză înconjurate de zone de condensare osoasă), sarcoamele Ewing. Toate aceste afecțiuni nu prezintă disproteinemie și nici proteinurie Bence-Jones. Prezența metaplaziei plasmocitare medulare precizează diagnosticul.

Din cadrul bolilor disproteinemice se discută diagnosticul diferențial în special cu boala Waldenström. În aceasta din urmă cresc în special β2M-globulinele, iar examenul histologic arată o proliferare de tip limfo-reticular în organele limfo- și hemopoietice.

Un alt diagnostic diferențial se face cu bolile renale hiperazotemice, cu dureri lombare și sciatice, în care nu există însă leziuni osoase și nici hiperplazie plasmocitară.

Scanned with OKEN Scanner

Evoluţie şi prognostic. Durata bolii variază de la caz la caz, prezentînd în general forma subacută sau cronică. Unele cazuri evoluează rapid, în cîteva luni, altele au o durată de 10—12 ani. Durata medie de viaţă în statistica lui Feinleib şi colab.[20] pe 238 de cazuri este de 3,5 luni, dintre care 16% din cazuri au depăşit 18 luni, iar 8% din cazuri, 3 ani.

Evoluţia bolii se caracterizează prin perioade de recrudescenţă şi remisiuni. Durerile se accentuează, imobilizînd bolnavul la pat; se pot asocia paraplegii consecutive prăbuşirilor vertebrale. În faza finală se instalează caşexia, anemia şi insuficienţa renală cu retenţie azotată. Bolnavii pot prezenta ulcere de decubit, infecţii urinare ascendente, hemoragii, complicaţii care grăbesc exitusul.

Evoluţia este mai bună în cazul plasmocitomului solitar, dar după un număr de ani (8—10) se produce diseminarea.

Prognosticul este totdeauna infaust, singurele cazuri vindecate fiind cele de plasmocitom solitar operat în faza incipientă. Aşa cum s-a mai arătat, apariţia complicaţiilor agravează prognosticul.

LEUCOZA CU PLASMOCITE

Sinonime: plasmocitoza leucemică.

Definiţie. Boala este o formă de plasmocitom, caracterizată prin prezenţa în sîngele circulant a unui număr mare de plasmocite, în cea mai mare parte cu caractere atipice.

Etiopatogenie. Afecţiunea face parte din grupul plasmocitoamelor a căror etiopatogenie este necunoscută. Problema trecerii în sîngele circulant a plasmocitelor este încă nerezolvată. Apitz crede că dezvoltarea histogenetică a plasmocitomului are următoarele faze: a) proliferarea tumorală plasmocitară limitată la un singur os; b) diseminarea hematogenă în măduva osoasă, cu formarea plasmocitomului difuz; c) localizările extramedulare metastatice. Descărcarea leucozică a plasmocitelor se poate întîlni atît în faza *b*, cît şi în faza *c*.

Anatomie patologică. Examenul macroscopic şi cel microscopic este identic cu cel descris la capitolul plasmocitomului.

Simptomatologie. Tabloul clinic, asemănător celui din plasmocitom, este dominat de manifestările osoase cu dureri localizate în special la nivelul coloanei vertebrale şi al toracelui. Starea generală a bolnavului declină repede, anemia este progresivă, accentuată de prezenţa fenomenelor hemoragipare. Febra este un simptom întîlnit frecvent, de aspect neregulat. Adenopatia poate lipsi sau este moderată. Spleno- şi hepatomegalia sînt de asemenea discrete.

Date de laborator. *Examenul radiologic* arată leziuni osoase osteoporotice difuze, mai rar aspecte de osteoliză bine localizate.

Scanned with OKEN Scanner

Examenul sîngelui evidenţiază o anemie de obicei marcată de tip normo- sau hipocrom. Numărul leucocitelor este crescut, în jurul cifrei de 30 000—40 000. S-au citat cazuri cu peste 200 000 de leucocite. Marea majoritate a leucocitelor circulante este alcătuită din elemente de tip plasmocitar atipic. Celulele sînt mai mari decît plasmocitele normale, nucleul are o cromatină laxă de tip reticular şi nucleoli atipici.

Măduva osoasă prezintă o proliferare monomorfă de celule atipice de tip reticulo-plasmocitar.

Proteinele plasmatice prezintă modificări în sensul celor descrise în plasmocitoame. Proteinuria Bence-Jones este frecventă.

Complicaţii. Bolnavii cu leucoză plasmocitară sînt susceptibili la complicaţii infecţioase cu evoluţie gravă şi care pot fi cauze de deces.

Diagnostic pozitiv şi diferenţial. Diagnosticul bolii se precizează prin examenul sîngelui periferic şi medular, asociat cu examenul radiologic al oaselor. Prezenţa hiperplaziei plasmocitare medulare, cu descărcare sanguină, aspectul atipic al celulelor şi asocierea cu leziuni osoase difuze stabilesc diagnosticul unei leucoze plasmocitare.

Diagnosticul diferenţial cu alte leucoze acute se face pe baza examenului citomorfologic şi a prezenţei tulburărilor metabolismului proteic, caracteristice plasmocitozelor.

Evoluţie şi prognostic. Evoluţia este în general scurtă, de cîteva luni pînă la 1 an, cu prognostic infaust.

BIBLIOGRAFIE

1. APITZ, K. — *Virchows Arch. path. Anat.*, 1940, vol. 306, p. 631.
2. BAEHR, G., KLEMPERER, P., ROSENTHAL, N. — *Amer. J. Path.*, 1931, vol. 7, p. 558.
3. BERCEANU, ŞT., FILIP, C. — *Med. interna (Buc.)*, 1954, vol. 6, p. 82.
4. BERCEANU, ŞT., ILIESCU, M., RADU, I., HERGOT, L. — *Arch. roum. Path. exp.*, 1963, vol. 22, p. 417.
5. BRILL, N. E., BAEHR, G., ROSENTHAL, N. — *J. Amer. med. Ass.*, 1925, vol. 84, p. 668.
6. BURKITT, D., O'CONNOR, G. T. — *Cancer (Philad.)*, 1961, vol. 14, p. 258.
7. CAZAL, P. — La réticulose histiomonocytaire, Ed. Masson, Paris, 1946.
8. COPPO, M., MAGRASSI, F. — *G. Clin. med.*, 1946, vol. 2, p. 75.
9. DALRYMPLE, I. — *Dublin Quart. J. med. Sci.*, 1848, vol. 2, p. 85.
10. DAWSON, J. P., COOPER, A. R., RAMBO, N. O. — *Cancer (Philad.)*, 1964, vol. 17, p. 1 405.
11. DESAI, B. P., MEHER-HOMJI, R. D., PAYMASTER, C. J. — *Cancer (Philad.)*, 1965, vol. 18, p. 25.
12. DI GUGLIELMO, G. — La tertza leucemia o istioleucemia, Ed. Atti Acc. Med. Lomb., Milano, 1938.
13. DI GUGLIELMO, G., MORELLI, A. — *Haematologica*, 1953, vol. 37, p. 1.
14. DI GUGLIELMO, R. — I Plasmocitomi, Ed. Abruzzini, Roma, 1955.

Scanned with OKEN Scanner

CAPITOLUL
9

RETICULOZE DE TEZAURIZARE

Includerea acestor boli în cadrul patologiei sistemului reticulo-histiocitar constituie rezultatul unor cercetări şi discuţii de lungă durată. Ele erau considerate boli dismetabolice, dar s-a dovedit că din cele două caracteristici patologice fundamentale — hiperplazia reticulară şi acumularea intracelulară de substanţe lipidice — prima constituie punctul de plecare, iar cea de-a doua, consecinţa ei. Tulburarea metabolică pare a fi legată de însăşi celula proliferată primitiv şi interesează mai ales substanţe din grupul lipidic care au la bază sfingozina (boala Gaucher şi Niemann-Pick). Trebuie subliniat că în toate aceste boli nivelul lipidelor serice nu este modificat.

În cadrul acestor afecţiuni vom descrie bolile Gaucher, Niemann-Pick şi histiocitoza X. Dacă în primele două boli tulburările metabolismului lipidic merg paralel cu hiperplazia reticulară, în cea de-a treia acumularea substanţelor colesterolice se face mai tardiv în evoluţia bolii, leziunile granulomatoase fiind pe prim-plan. Un fapt important este acela că în bolile Gaucher şi Niemann-Pick se demonstrează un caracter genetic important, care lipseşte total în histiocitoza X.

BOALA GAUCHER

Sinonime: dislipoidoză cerebrozidică; hepato-splenomegalie cu celule lipidice de tip Gaucher, cerebroidoză reticulo-histiocitară, liporeticuloză cerebrozinică.

Definiţie. Este o boală rară, cronică, cu caracter familial, caracterizată printr-o hiperplazie a ţesutului reticulo-histiocitar, cu tulburarea metabolismului lipidic, care are drept urmare acumularea de cerebrozide

Scanned with OKEN Scanner

în celulele hiperplaziate. Boala se manifestă clinic prin splenomegalie, pigmentare cutanată, pinguecule (excrescențe cuneiforme) ale sclerei și leziuni osoase.

Istoric. În 1882 Gaucher [9] a descris primul caz al bolii care-i poartă numele. Ulterior, s-au comunicat alte cazuri în care s-a observat incidența familială, ceea ce a făcut să se susțină o geneză hiperplazică și una neoplazică. Determinările osoase au fost descrise de Brill și colab. în 1902. Determinarea chimică a lipidelor intracelulare a fost făcută de Epstein și Lieb [15] în 1924, iar Tannhäuser [21] a arătat că nivelul lipidelor serice este constant nealterat, considerînd că este vorba de o anomalie intracelulară a metabolismului lipidic. Studii chimice minuțioase efectuate ulterior au dus la precizarea constituției lipidelor acumulate în celule.

Etiologie. Boala este rară. Apare în prima copilărie, la copii mari și chiar la adulți tineri. În toate statisticile, aproximativ 50% din cazuri sînt diagnosticate înainte de vîrsta de 8 ani. Distribuția bolii este ubicuitară. Pare a afecta în special rasa ebraică, dar a fost descrisă și la greci, indieni, japonezi și negri. Pot apărea mai multe cazuri de boală într-o familie, dar ereditatea pe linie verticală este rară. Se crede că transmiterea ereditară s-ar face printr-o genă autozomică cu caracter recesiv, care la homozigoți ar produce leziuni metabolice intracelulare. S-a semnalat de cîteva ori existența consagvinității prin căsătorii multiple între veri.

Patogenie. Astăzi se știe că celula Gaucher este o celulă reticulo-histiocitară hiperplaziată, în care s-a depus o cantitate anormală de substanțe lipidice. Din țesuturile bogate în celule Gaucher s-au izolat 3 substanțe:

a) un galacto-cerebrozid (cerazina) compus din acid lignoceric, sfingozină și galactoză;

b) un glucozido-cerebrozid, în structura căruia poate intra atît galactoza, cît și glucoza;

c) un policerebrozid hidrosolubil, din compoziția căruia fac parte acizi grași saturați cu catenă lungă, sfingozina sau altă bază asemănătoare și o hexoză.

Tulburarea metabolismului lipidic pare a fi numai intracelulară, deoarece lipidele și cerebrozidele nu sînt crescute în serul bolnavilor, fapt ce combate teoria patogenică emisă de Pick care susținea că este vorba de o tulburare în metabolismul intermediar lipidic cu acumulare de cerebrozide în sînge și, secundar, cu depunerea lor în sistemul reticulo-histiocitar.

Tannhäuser [21] crede că este vorba de o tulburare a metabolismului lipidic intracelular, o disfuncție enzimatică ce are drept urmare o creștere a sintezei de cerebrozide și acumularea lor în citoplasma celulelor reticulare. În condiții normale, ceramidele (lignoceril-sfingozina) se combină

Scanned with OKEN Scanner

cu esterul colinfosforic sub influența fosforil-colinesterazei, formînd sfingomielina. Pe de altă parte, ceramidele se combină cu galactoza sau glucoza și formează cerebrozidele. La individul sănătos aceste reacții enzimatice sînt reversibile și au drept urmare depunerea unor cantități infime în ficat și splină. În condiții patologice, ca în bolile de tezaurizare, procesele biochimice au o singură direcție, celula neputînd decît să sintetizeze substanța, pe care o depune în citoplasma sa. Depunerea majoră se găsește la nivelul splinei, alcătuind 4—12% din greutatea organului uscat. Trams și colab. [22], cercetînd sinteza *de novo* a cerebrozidelor intracelulare, nu au găsit-o crescută în boala Gaucher față de celulele de control, ajungînd la concluzia că defectul biochimic ar fi mai curînd de ordin catabolic decît anabolic. Prezența unei cantități crescute de fier în celulele Gaucher a făcut pe unii autori să vorbească și de existența unor tulburări ale metabolismului fierului în această boală.

Anatomie patologică. La examenul necropsic se găsește o splină mare, care poate depăși de 10 ori greutatea normală a organului. Ficatul, de asemenea mărit de volum, prezintă pe secțiune numeroase zone albe mici, care pot sugera infiltrațiile leucemice. Ganglionii limfatici profunzi sînt măriți de volum, în general depășind dimensiunile celor periferici.

Aspectul histologic al organelor lezate este dominat de prezența celulei Gaucher, celulă mare, cu diametre între 30 și 100 μ, palidă la colorațiile obișnuite, de formă rotundă, ovală, ușor poligonală sau alungită (fig. 59). Nucleii, în general multipli (pot ajunge pînă la 10—12), sînt mici și așezați excentric. La colorația Mallory cu albastru de anilină, citoplasma prezintă numeroase formațiuni fibrilare dispuse „în rețea de păianjen". Această structură filamentoasă diferențiază celula Gaucher de aceea din boala Niemann-Pick, care este mai mică, mai rotundă și fără structură fibrilară, precum și de celula xantomatoasă, care are aspect spumos. Colorațiile pentru grăsimi sînt întotdeauna negative. Reacția PAS colorează în roșu citoplasma celulelor Gaucher, în timp ce celula Niemann-Pick este PAS-negativă. Fosfatazele acide sînt prezente.

Studiul la lumină fluorescentă al celulelor Gaucher arată prezența unei fluorescențe primare, iar cel la microscopul electronic demonstrează că structurile fibrilare sînt limitate de o membrană simplă și conțin o substanță amorfă, în care se observă corpusculi tubulari ce par a reprezenta cerebrozidele anormale.

Celulele Gaucher se găsesc acumulate în pulpa splenică, pe care aproape o înlocuiesc, în spațiile portale și în sinusurile hepatice, în măduva osoasă și în ganglionii limfatici. De menționat că hiperplazia reticulară nu se însoțește niciodată de proliferări granulomatoase. În formele lente ale adultului se poate observa dezvoltarea unui țesut fibros.

Scanned with OKEN Scanner

Simptomatologie. Simptomatologia este variabilă atît cu vîrsta, cît şi cu gradul de evoluţie a bolii. Cu cît boala se manifestă la o vîrstă mai mică, cu atît evoluţia este mai gravă.

Simptomul principal este reprezentat de splenomegalie care poate fi descoperită incidental, mai rar în urma unor tulburări de compresiune

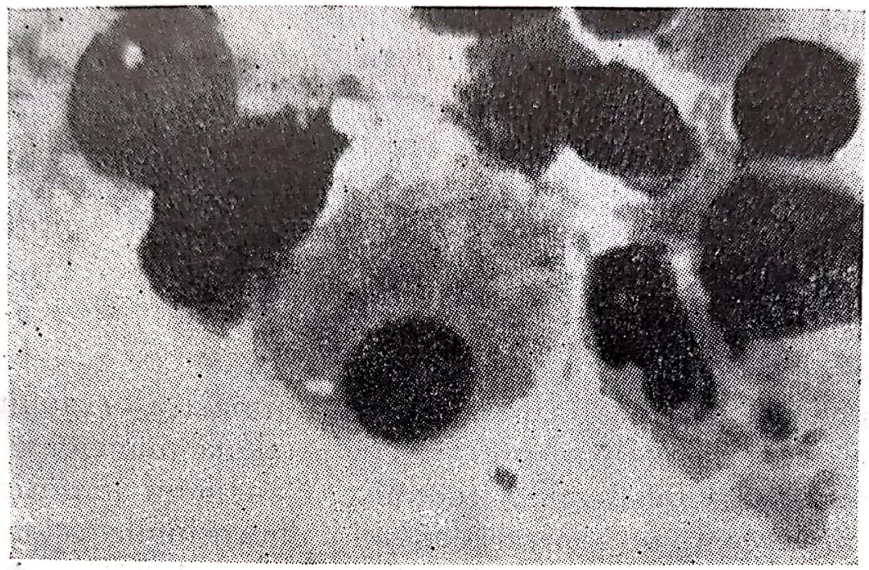

Fig. 59. — Frotiu medular de la un bolnav cu boală Gaucher. Se constată prezenţa de celule poligonale, cu nucleu mic excentric şi citoplasmă spumoasă slab colorată (coloraţie May-Grünwald-Giemsa, × 2 000).

sau prin semne de infarctizare. Sînt foarte rare cazurile în care splenomegalia este absentă, pe primul plan simptomatologic situîndu-se anemia. Prezenţa ascitei este de asemenea rară.

Pigmentarea pielii apare în 45—75% din cazuri. Tegumentele au o coloraţie brună, cu reflexe galbene sau cenuşii. Regiunile cele mai afectate sînt capul, gîtul, mîinile şi picioarele, simetric de la genunchi în jos.

Ficatul poate fi mărit de volum, în unele cazuri ajungînd la dimensiuni mari. Ganglionii periferici sînt uneori discret măriţi de volum. Corneea şi conjunctiva se pot pigmenta în galben şi uneori apar pinguecule pigmentate, Miopia este frecventă.

Fenomenele hemoragice, ca gingivoragiile, epistaxisul, sînt destul de frecvente. Uneori pot apărea şi pete purpurice cutanate. Invadarea măduvei de către celulele Gaucher determină leziuni osoase cu zone microscopice distructive. Aceste leziuni se întîlnesc mai ales în coloana cervicală, oasele capului, extremităţile inferioare ale femurului, humerus etc. Ele se manifestă clinic prin dureri şi tumefacţii osoase mai ales în membrele inferioare. La nivelul vertebrelor se pot întîlni tasări cu gibozităţi.

Scanned with OKEN Scanner

S-au semnalat de asemenea fracturi patologice. La copii s-a comunicat apariţia de fenomene neurologice ca: rigiditatea cefei, strabismul convergent, opistotonusul, paralel cu o întîrziere în dezvoltarea somatică şi psihică.

În cazuri foarte rare s-au găsit celule Gaucher la indivizi aparent sănătoşi.

Date de laborator. *Examenul măduvei osoase.* Invadarea măduvei cu celule Gaucher determină anemie, leucopenie şi trombopenie. Anemia, de obicei moderată, este de tip normocitar. Nu se observă semne de regenerare cu policromatofilie sau hematii nucleate. Leucopenia blîndă este însoţită de limfocitoză uşoară. S-au comunicat cazuri de trombopenie severă cu purpură care au necesitat splenectomie. Într-un caz s-a citat prezenţa de celule Gaucher în sîngele periferic. Nu se găsesc în general semne de hiperhemoliză.

Examenul radiologic al oaselor arată aspecte de decalcifiere difuză, scleroză, distrugeri şi deformări ale conturului osos, mai ales în femur şi coloana vertebrală. Deformarea extremităţilor distale ale femurului poate lua imagine de balon Ehrlenmayer. Deformările vertebrale pot simula un morb Pott sau o metastază carcinomatoasă. Oasele mîinilor şi ale picioarelor nu sînt niciodată interesate, spre deosebire de boala Cooley, în care se găsesc întotdeauna leziuni la acest nivel.

Grăsimile totale, colesterolul şi lecitina sînt în limite normale în serul bolnavilor cu boală Gaucher. În unele cazuri azotul lipidic poate fi crescut, dar fosforul lipidic este normal, spre deosebire de nefroza lipoidică şi xantomatoză, unde atît azotul, cît şi fosforul lipidic sînt întotdeauna crescute. Fosfatazele acide serice sînt în general crescute.

Forme clinice. Se disting net 2 forme clinice:

1. *Forma acută a sugarului*, care se poate manifesta din primele săptămîni de viaţă. Copilul devine mai iritabil, apoi apatic. Apar tulburări digestive, iar splina creşte de volum. Hepatomegalia apare mai tîrziu. Semnele neurologice sînt frecvente: copilul nu vede şi nu aude. Treptat, se instalează o caşexie gravă şi copilul moare în 2—6 săptămîni de la debutul bolii.

2. *Forma cronică* apare în 50% din cazuri în primii 10 ani de viaţă. Se manifestă prin spleno-hepatomegalie, pigmentare cutanată, dureri şi deformări osoase, tendinţă moderată la hemoragii. Simptomele neurologice în această formă de boală sînt extrem de rare. Copilul poate prezenta tulburări de dezvoltare, mergînd uneori pînă la un adevărat nanism.

Diagnostic pozitiv şi diferenţial. Diagnosticul pozitiv al bolii se pune pe datele clinice şi de laborator descrise mai sus. Certitudinea este dată de prezenţa celulelor Gaucher în punctatul sternal sau splenic.

Scanned with OKEN Scanner

Forma cronică a adultului poate pune în discuţie un diagnostic diferenţial cu leishmanioza viscerală, leucoza mieloidă cronică sau sindromul Banti.

În forma acută a sugarului, diagnosticul diferenţial este destul de dificil, mai ales cu boala Niemann-Pick. În tabelul VIII prezentăm criteriile de diagnostic diferenţial între aceste două afecţiuni [21].

Tabelul VIII

Simptome	Boala Gaucher forma acută	Boala Niemann-Pick
Pigmentare	Absentă	Pigmentare brună a părţilor expuse şi a mucoaselor
Semne neurologice	Sindrom pseudobulbar, spasm laringian, braţe flasce, strabism	Flacciditate musculară şi hipotonie
Fund de ochi	Normal	Pată în *macula lutea*
Sînge	Absenţa celulelor Gaucher	Prezenţa de celule Niemann-Pick. Absenţa leucopeniei
Colesterol seric total	Normal	La limita superioară a normalului sau crescut

Evoluţie şi prognostic. Aşa cum s-a arătat, forma sugarilor are o evoluţie rapidă şi un sfîrşit letal. Prezenţa fenomenelor neurologice îngreuiază prognosticul. La copii mai mari, adolescenţi sau adulţi, boala Gaucher are o evoluţie mai lentă, uneori de zeci de ani. S-au citat cazuri de bolnavi care au trăit 50 de ani după precizarea diagnosticului.

Tratament. Terapia acestei afecţiuni este pur simptomatică.

BOALA NIEMANN-PICK

Sinonime: sfingomielinoză reticulo-histiocitară; histiocitoza lipidică esenţială; lipidoza fosfatidică.

Definiţie. Este o boală congenitală, familială, în care există tulburări sistemice ale metabolismului lipidic; apare la sugari şi se caracterizează prin acumulări importante de sfingomielină în celulele reticulare ale tuturor organelor.

Istoric. Descrisă prima oară de Niemann [16], în 1914, ca o formă necunoscută de boală Gaucher, este definită ca entitate clinică de Pick [17], în 1922. Bloom şi Kern au făcut primele determinări chimice pe ficat şi splină. Pick şi Bielschowsky au semnalat raporturile dintre această boală şi idioţia amaurotică Tay şi Sachs. Primul care a demonstrat că substanţa depusă în celule este sfingomielina a fost Klenk. În 1946 Dusendschön [6] descrie boala la adult.

Etiopatogenie. Etiologia bolii este necunoscută. Apare la copii, de obicei la sugari, dar poate fi diagnosticată şi după cîţiva ani de viaţă.

Scanned with OKEN Scanner

Din datele statistice, se pare că frecvența afecțiunii este mai mare la evrei și în special la femei. Boala este rară.

Afecțiunea are un caracter familial, fiind legată probabil de o genă recesivă autozomală. Spre deosebire de boala Gaucher, nu s-au descris purtători sănătoși. Pfändler a emis ipoteza potrivit căreia forma gravă a sugarului ar reprezenta forma homozigotă a defectului genetic, iar evoluția cronică a adultului, forma heterozigotă.

Din punct de vedere patogenic, teoria lui Tannhäuser [21] descrisă la boala Gaucher pare a fi cea mai adecvată. În boala Niemann-Pick transformarea ceramidelor în sfingomielină devine un proces ireversibil, care are drept urmare acumularea acestei substanțe în diferite organe și țesuturi.

Anatomie patologică. La examenul macroscopic se observă mărirea de volum a splinei, ficatului și a ganglionilor limfatici. Examenul microscopic arată o interesare mult mai intensă decît în boala Gaucher, toate organele prezentînd leziuni specifice. Aceste leziuni se caracterizează prin infiltrații cu celule Niemann-Pick, celule rotunde, ovale sau poligonale, cu citoplasma umplută de picături hialine ce le oferă un aspect spumos sau „în fagure de miere". Aceste picături, la început mici, au tendință la confluare, iar celula, ajunsă la capacitatea sa maximă de înmagazinare, prezintă fenomene degenerative. Nucleul este mic, unic. Se pot întîlni de asemenea celule cu 2, maximum 3 nuclei. Citoplasma celulei se colorează cu Sudan III și alți coloranți ai grăsimilor și este PAS-negativă.

Dozările biochimice arată că substanța tezaurizată este alcătuită din sfingomielină. Se mai poate găsi și o cantitate crescută de colesterol. Distribuția celulelor Pick este mult mai largă decît cea a celulelor Gaucher. Se observă infiltrații difuze în glandele endocrine, plămîn, rinichi, pe lîngă cele din organele hemo-limfopoietice. Celulele sistemului nervos central și periferic sînt umflate *(baloon-like inflation)*, cu vacuole lipidice, dînd aspecte asemănătoare cu cele din boala Tay-Sachs sau Pfaundler-Hurler. Structura normală a ficatului și a splinei este aproape complet înlocuită de infiltrația cu celule spumoase. În stadiile tardive apar aspecte de scleroză, în special în regiunile periportale hepatice, dar de intensitate mică. S-a descris un caz cu evoluție cronică la adult, cu instalarea unei ciroze hepatice nete.

Simptomatologie. Debutul se instalează în mod obișnuit în primele luni de la naștere, cîteodată chiar în prima lună. Primele manifestări pot fi starea de denutriție, icterul sau mărirea de volum a abdomenului. Anorexia este marcată. Ganglionii limfatici pot fi moderat măriți de volum. Hepatomegalia apare precoce, spre deosebire de boala Gaucher, unde se instalează mai tîrziu. Pielea este albă, ceroasă, cu xantoame. Uneori, se constată o tentă brună a tegumentelor. Cînd boala este avan-

Scanned with OKEN Scanner

sată, copilul este apatic și inexpresiv. În multe cazuri se constată o surditate de tip intern. Cea mai mare parte a funcțiilor motorii și psihice ale copilului dispar. Reflexele osteo-tendinoase sînt normale, iar semnul Babinski, absent. Aspectul neurologic a fost definit de cei mai mulți autori ca „un complex simptomatologic spastic-chinetic-amaurotic-idiotic cu surditate".

Date de laborator. *Examenul sîngelui* poate arăta uneori prezența unei anemii discrete. Numărul leucocitelor poate fi scăzut sau crescut. Caracteristică este prezența în sîngele periferic a celulelor Niemann-Pick, precum și a limfocitelor și monocitelor, cu vacuole protoplasmatice. Aceste vacuole au diametre de 0,5—1 μ și pot să se găsească în număr de 2 pînă la 20 într-o celulă. Natura lor este necunoscută.

Examenul radiologic arată frecvent un aspect miliar în ambii plămîni, trabeculări groase ale oaselor, precum și aspecte de osteoporoză discretă difuză.

Fundul de ochi prezintă adesea o pată roșie pe *macula lutea*.

Lipidele serice sînt în general normale. În unele cazuri s-a găsit o creștere a colesterolului total și a fosfolipidelor.

Diagnostic pozitiv și diferențial. Diagnosticul afecțiunii se stabilește pe baza tabloului clinic și în special pe prezența celulelor caracteristice, în punctatele medulare sau splenice.

Diagnosticul diferențial se poate face cu mai multe boli care au un caracter clinic asemănător: luesul congenital, boala Cooley, boala Van Gierke. Mai dificilă este diferențierea de boala Gaucher, unde numai criteriile histologice și, uneori, dozările biochimice pot preciza diagnosticul.

S-a insistat asupra a 3 elemente de diagnostic diferențial: a) facies de tip „batracian"; b) prezența în sîngele periferic a limfocitelor și monocitelor vacuolizate; c) prezența celulelor Niemann-Pick în punctatul sternal.

Prognostic. Este infaust, decesul survenind în primii 3 ani de viață. S-au citat cazuri de supraviețuire pînă la 5 ani.

Tratament. Nu există încă un tratament eficace, folosindu-se tratamentele paliative.

BOALA NIEMANN-PICK LA ADULT

Prin analogie cu boala Gaucher s-au descris cîteva cazuri de boală Niemann-Pick cu evoluție cronică, însă extrem de rare. În afara celor semnalate la copii mai mari, sînt de amintit cazurile studiate de Dusendschön[6] la adult. Este vorba de 2 frați cu stare aparent normală, primul decedat în urma unei rupturi splenice, al 2-lea, prin insuficiență cardiacă. Diagnosticul a fost pus la examenul necropsic.

HISTIOCITOZA X (BOALA HAND-SCHÜLLER-CHRISTIAN)

Sinonime: granulomul eozinofil; boala Hand-Schüller-Christian; reticulo-granulomatoza; granulomul lipidic etc.

Definiţie. Este o boală sistemică caracterizată printr-un proces specific de histiocitoză inflamatorie. Din punct de vedere clinic, aspectele pot fi localizate sau generalizate, cu forme de trecere între ele.

Istoric. Primul caz de boală a fost descris, probabil, de Hand [10], iar Schüller [19] şi Christian [5] au atras atenţia asupra unui sindrom caracterizat prin lacune în oasele membranoase, exoftalmie şi diabet insipid. În 1928 Rowland descrie aspectul anatomopatologic, atrăgînd atenţia asupra proliferării reticulo-histiocitare, aspectului granulomatos al leziunii şi bogăţiei de eozinofile. Cu 12 ani mai tîrziu, Lichtenstein [13] şi Jaffé [11] descriu granulomul eozinofil al scheletului. Ulterior, Farber [8] a sugerat identitatea nosologică a granulomului eozinofil cu boala Hand-Schüller-Christian, studiile histologice arătînd că aceste sindroame sînt faze succesive ale aceleiaşi afecţiuni. Pe de altă parte, Wallgren a arătat că o altă afecţiune, descrisă de Letterer [12] şi Siwe [20], aparent deosebită, este totuşi înrudită cu boala Hand-Schüller-Christian. Lichtenstein [13], reluînd cercetările asupra acestor boli, ajunge la concluzia că granulomul eozinofil, boala Letterer-Siwe şi boala Hand-Schüller-Christian nu sînt decît forme clinice ale aceluiaşi proces patologic, denumindu-le histiocitoză X. Lichtwood [14] preferă denumirea de reticuloendotelioză histiocitară.

Etiopatogenie. Afecţiunea este rară, interesînd în special copiii. Nu pare a avea o predilecţie de sex sau de rasă şi nici o delimitare regională. Nu este o boală cu caracter familial.

Cauza bolii nu este cunoscută. În ultima vreme se insistă asupra unei etiologii inflamatorii, fără a se fi găsit însă un agent patogen specific. Cercetările bacteriologice efectuate de Green, Jaffé şi Lichtenstein nu au dus la nici un rezultat. S-a emis, de asemenea, ipoteza unui virus, dar acesta nu a putut fi pus în evidenţă. Pies crede că boala ar avea o etiologie zooparazitară, dar nu s-au găsit niciodată în leziuni larve sau paraziţi. Alţi autori consideră că boala Letterer-Siwe se aseamănă mai mult cu o proliferare malignă, amintind reticulosarcomul. Discuţia legăturii dintre procesul inflamator şi proliferarea malignă a fost expusă într-un capitol anterior.

Anatomie patologică. Leziunile majore ale bolii se întîlnesc la nivelul oaselor, unde se observă eroziuni de diferite dimesiuni şi forme, umplute cu un ţesut moale gălbui sau brun. Acest ţesut de granulaţie se poate observa şi în ficat, splină, ganglionii limfatici, precum şi în alte ţesuturi.

Leziunea microscopică de bază este alcătuită dintr-o intensă proliferare histiocitară, alcătuită din celule mari, cu citoplasmă eozinofilă

Scanned with OKEN Scanner

granulară sau vacuolată, cu margini celulare distincte sau dispuse în sinciţii. Uneori se întîlnesc celule multinucleate care pot conţine pînă la 50 de nuclei, cu aspect de celule de corp străin. Unii autori le-au asemănat cu celulele sternbergoide. Mitozele sînt rare, în afară de formele cu evoluţie rapidă, unde se întîlnesc mai frcvent. O parte dintre aceste celule suferă un proces de necroză, cu eliberare de lipide care sînt înglobate de către histiocitele funcţionale, acestea din urmă luînd un aspect de celule spumoase. Paralel, se întîlnesc infiltraţii cu granulocite eozinofile, cîteva polimorfonucleare, limfocite şi plasmocite. În granulomul eozinofil predomină proliferarea histiocitară, infiltraţia eozinofilă, fagocitoza lipidică şi fibroza. În boala Hand-Schüller-Christian pe prim-plan stau celulele xantomatoase, iar în boala Letterer-Siwe, proliferarea histiocitară, cu multe mitoze, fără celule spumoase. În aceasta din urmă aspectul inflamator este foarte discret.

Holm, Teilum şi Christiansen consideră că procesul patologic se poate împărţi în 4 faze: a) faza proliferativă; b) faza granulomatoasă; c) faza xantomatoasă şi d) faza fibroasă.

În boala Letterer-Siwe procesul patologic se opreşte la faza de proliferare, luînd un aspect de reticuloendotelioză difuză. Prezenţa unui număr mare de eozinofile în formele benigne a fost pusă în legătură cu faza regresivă a bolii. De multe ori, leziunile anatomopatologice nu sînt nete, ci intricate: celule spumoase în boala Letterer-Siwe, granulom eozinofil cu evoluţie spre încărcare lipidică.

Simptomatologie şi forme clinice. Din punct de vedere clinic, boala are 2 forme: una localizată şi una diseminată.

Forma localizată sau granulomul eozinofil al oaselor se întîlneşte la copii de diferite vîrste, la tineri şi chiar la adulţi. Boala se manifestă prin dureri osoase, localizate de obicei în regiunile epifizare, exacerbate la mişcări. Oasele cel mai frecvent interesate sînt coastele, craniul, vertebrele, oasele lungi, bazinul. Boala evoluează de obicei afebril. La palpare osul lezat poate prezenta tumefieri şi chiar senzaţia de pseudofluctuaţie. Localizarea poate să fie unică sau multiplă.

La examenul radiologic osul prezintă focare de osteoliză cu margini nete, cu diametre de cîţiva centimetri. Corticala este în genere păstrată, iar dacă leziunea a depăşit corticala se observă o reacţie periostală care se poate produce şi la distanţă de focarul lezat.

În unele cazuri se pot găsi determinări extraosoase: ganglioni limfatici, plămîn. Determinarea pulmonară se manifestă prin dureri toracice, tuse, febră moderată, simptomatologie ce durează puţin.

Starea generală a bolnavului este în general bună, în afară de cazurile cu interesare nervoasă, fie prin lezare directă, fie prin compresiune, în urma unei prăbuşiri vertebrale.

Scanned with OKEN Scanner

Forma diseminată poate avea o evoluţie acută — boala Letterer-Siwe — sau un mers cronic — boala Hand-Schüller-Christian.

Boala Letterer-Siwe este rară; interesează prima copilărie, dar au fost descrise cazuri şi la copii mai mari, precum şi la adulţi. Se caracterizează printr-o stare generală foarte alterată, hepato-splenomegalie, adenomegalie generalizată, sindrom hemoragipar cu purpură, leziuni ale scheletului sub formă de lacune mici şi manifestări cutanate predominante pe faţă şi trunchi (erupţii papulo-scuamoase, purpură papuloasă, seboree a pielii capului).

Examenul radiologic al plămînului poate să arate o îngroşare a tramei conjunctivo-vasculare şi prezenţa unor imagini micronodulare. Se pot constata, de asemenea, leziuni cutanate în regiunile axilare, genitale şi perianale, cu tumefacţii dureroase.

Boala are o evoluţie gravă, cu o durată de la cîteva săptămîni la cîţiva ani. Uneori, se poate produce o cronicizare a bolii.

Boala Hand-Schüller-Christian are de obicei o evoluţie cronică; apare la copii, la tineri şi chiar la adulţi. În forma sa caracteristică, boala se manifestă prin iritabilitate crescută, polidipsie, poliurie, tumefacţia gingiilor, pierderea dinţilor, exoftalmie şi depărtarea urechilor. Copiii prezintă tulburări de creştere şi întîrzierea instalării pubertăţii.

Leziunile cele mai pregnante sînt cele ale oaselor membranoase, manifestate prin zone de ramolisment, cu mici zone de excrescenţe. La examenul radiologic decalcifierile craniene dau un aspect caracteristic, de hartă geografică. Faţa se deformează prin interesarea oaselor orbitei, maxilarului şi a mandibulei. Tumorile retroorbitare duc la instalarea exoftalmiei, bolnavul avînd uneori un aspect grotesc, ochii fiind plasaţi pe planuri diferite.

Poliuria şi polidipsia corespund unui diabet insipid determinat de infiltraţia xantomatoasă a regiunii hipotalamo-hipofizare. Şaua turcească poate fi uneori distrusă.

Tumorile mandibulare pot deplasa şi elimina dinţii din alveole.

Oasele lungi sînt uneori şi ele interesate, în special regiunile epifizare.

Bolnavii prezintă frecvent fenomene de otită medie cronică şi leziuni cutanate, asemănătoare celor din boala Letterer-Siwe.

Infiltraţia reticulo-histiocitară a plămînului duce la insuficienţă respiratorie de tip bloc alveolo-capilar. Evoluţia în timp poate duce la instalarea unei fibroze pulmonare, precum şi la apariţia de epanşamente pleurale (pleurezia colesterolică Melli). Pneumotoraxul spontan este destul de frecvent.

În faza finală a bolii se ajunge la cord pulmonar, cu insuficienţă cardiacă.

Scanned with OKEN Scanner

Unii bolnavi pot prezenta o interesare moderată hepatică, splenică și ganglionară. Manifestările nervoase sînt o raritate. De multe ori se întîlnesc cazuri intricate sau treceri dintr-o formă clinică în alta [23].

Date de laborator. *Examenul sîngelui.* Anemia nu apare în granulomul eozinofil, iar în boala Hand-Schüller-Christian este inconstantă. În cazurile cu anemie aceasta este de tip hiporegenerativ, putînd fi însoțită de leucopenie și trombopenie. S-au citat cazuri rare cu aspect de panmieloftizie. În boala Letterer-Siwe anemia este un simptom obișnuit, asociat cu leuco- și trombopenie. S-au descris cazuri cu anemie hemolitică.

Uneori, s-a observat în sîngele periferic prezența celulelor reticulo-histiocitare, putînd îmbrăca aspecte de descărcare leucemică.

Examenele biochimice arată în general cifre normale pentru grăsimile totale, fosfolipidele și colesterolul seric.

Diagnostic pozitiv și diferențial. Avînd în vedere marea varietate simptomatologică a bolii, fără o combinație caracteristică a semnelor clinice, este foarte greu de pus diagnosticul.

Granulomul eozinofil în forma sa pur osoasă poate fi confundat cu tumori osoase maligne primare, ca sarcomul Ewing, cu metastaze carcinomatoase sau cu mielomul multiplu. În forma sa ganglionară este deseori confundat cu limfogranulomul malign Hodgkin. În toate aceste forme diagnosticul este clarificat de aspectul histologic al leziunii.

În boala Hand-Schüller-Christian leziunile osoase ridică aceleași probleme de diagnostic diferențial ca și cele din granulomul eozinofil. Interesarea pulmonară poate simula o tuberculoză, iar prezența exoftalmiei amintește cloromul. Tulburările de creștere, pubertatea tardivă și diabetul insipid ajută la precizarea diagnosticului.

Evoluție și prognostic. Există mari variații de evoluție: de la forme acute, care durează cîteva săptămîni, la forme cronice, cu evoluție de ani. Granulomul eozinofil poate prezenta chiar tendințe la vindecare spontană. Totuși, granulomul eozinofil ia uneori aspect diseminat, sistemic. Apar leziuni în ganglionii limfatici, piele, cavitatea bucală, plămîn sau regiunea ano-rectală, cu evoluție și prognostic mult mai grave.

Boala Letterer-Siwe, de obicei cu evoluție malignă rapidă, poate prezenta uneori cronicizări către boala Hand-Schüller-Christian.

Apariția complicațiilor nervoase, a fracturilor spontane, a insuficienței cardio-respiratorii reprezintă factori de agravare a prognosticului.

BIBLIOGRAFIE

1. BEIER, F. R., TATCHER, L. G., LAHEY, M. E. — *J. Pediat.*, 1963, vol. 63, p. 1 087.
2. BIERMAN, H. R., LANHAM, J. T. — *J. Pediat.*, 1952, vol. 40, p. 269.
3. BLOCK, M., JACOBSON, L. O. — *Acta haemat. (Basel)*, 1948, vol. 1, p. 165.

Scanned with OKEN Scanner

4. CHILDS, D. S., KENNEDY, R. L. J. — *Radiology*, 1951, vol. 57, p. 653.
5. CHRISTIAN, M. A. — *Med. Clin. N. Amer.*, 1920, vol. 3, p. 849.
6. DUSENDSCHÖN, A. — Deux cas familiaux de la maladie de Niemann-Pick chez adultes ?, Thèse, Faculté de médecine, Geneva, 1946.
7. EPSTEIN, E. — *Biochem. Z.*, 1924, vol. 145, p. 398.
8. FARBER, S. — *Amer. J. Path.*, 1941, vol. 17, p. 625.
9. GAUCHER, P. C. — De l'épitheliome primitif de la rate sans leucémie, Thèse, Paris, 1882.
10. HAND, A. — *Arch. Pediat.*, 1893,, vol. 10, p. 673.
11. JAFFÉ, H. L., LICHTENSTEIN, L. — *Arch. Path.*, 1944, vol. 37, p. 99.
12. LETTERER, E. — *Frankf. Ztschr. Path.*, 1924, vol. 30, p. 377.
13. LICHTENSTEIN, L. — *Arch. Path.*, 1953, vol. 58, p. 84.
14. LICHTWOOD, R. — *Proc. roy. Soc. Med.*, 1955, vol. 48, p. 711.
15. LIEB, H. — Z. *physiol. Chem.*, 1924, vol. 140, p. 305.
16. NIEMANN, A. — *Z. Kinderheilk.*, 1914, vol 79, p. 1.
17. PICK, L. — *Amer. J. med. Sci.*, 1933, vol. 185, p. 453.
18. ROWLAND, R. S. — *Arch. intern. Med.*, 1928, vol. 42, p. 611.
19. SCHÜLLER, A. — *Fortschr. Röntgenstr.*, 1915, vol. 23, p. 12.
20. SIWE, S. — Z. *Kinderheilk.*, 1933, vol. 55, p. 212.
21. TANNHÄUSER, S. J. — Lipidoses, Ed. Grune and Stratton, New York, 1958.
22. TRAMS, E. G., BRADY, R. O. — *J. clin. Invest.*, 1960, vol. 39, p. 1 546.
23. TURPIN, R., VÉRON, P., BOCQUET. L., GORIN, R., CAILLE, B., LAFOURCADE, J., ROUSTAN, B., CRUVEILLER, J. — *Sem. Hôp. Paris*, 1965, vol. 41, p. 5.

Scanned with OKEN Scanner

CAPITOLUL
10

BOALA HODGKIN

INTRODUCERE

Samuel Wilks, acum 100 de ani, a fost primul care a propus denumirea de „boala Hodgkin" (b. H.) pentru o afecțiune care interesa în special ganglionii și splina și pe care compatriotul său, morfologul englez Thomas Hodgkin (elev al lui Addison), o descrisese în 1832.

Denumirea eponimică a fost menținută pînă în zilele noastre, deși în 1933 Wallhauser, care face o trecere în revistă enciclopedică cu ocazia împlinirii a 100 de ani de la descrierea *princeps*, enumeră în jur de 50 de termeni atribuiți acestei entități patologice.

De ce propunerea lui Wilks a fost adoptată deși, cum afirmă el însuși și confirmă mai tîrziu alții, printre care Fox (1926), numai trei sau cel mult patru din cele 7 cazuri descrise inițial de Hodgkin se încadrează neîndoielnic în definiția contemporană a afecțiunii care poartă acest nume ? Pentru simplul motiv că termenul de boala Hodgkin fiind cel mai vag, deci mai puțin angajant — atît din punct de vedere teoretic, cît și din punct de vedere practic — se potrivește încă cel mai bine acestui derutant, discutat și discutabil cadru nosologic, în permanentă reconsiderare. Și poate ca un omagiu adus lui Thomas Hodgkin, deoarece, așa cum au arătat Chevalier și Bernard [23], Jackson Jr. și Parker Jr. [52], puține boli au avut o descriere inițială așa de netă, completă și corectă, în care certitudinile, ca și incertitudinile erau admirabil prefigurate.

Contribuțiile pe care nosografia b. H. le-a reținut ca fiind cele mai demne de menționat pentru delimitarea de început a afecțiunii sînt datorite lui Malpighi (1666), citat de Hodgkin însuși, lui Morgani (1761) și ulterior memoriului prezentat de Hodgkin la Societatea medicală și

Scanned with OKEN Scanner

chirurgicală de la Londra (1832) — cu titlul „*On some morbid appearances of the absorbent glands and spleen*“ (publicat în „*Medical Chirurgical Transactions*“, vol. 17) —, lui Wilks, Virchow, Bonfils, Wunderlich, Cohnheim, Trousseau, Greenfield și Kundrat. Sfîrșitul secolului al XIX-lea și începutul secolului al XX-lea marchează aportul unor cercetători, ca Paltauf și elevul său Sternberg, Dorothy Reed, Longcope, Pel și Ebstein, hotărîtor pentru individualizarea morfologică și clinică a afecțiunii în cadrul a ceea ce numim astăzi neoplazii ale sistemului reticulo-endotelial, reticuloze maligne sau limfoame maligne.

După cele două perioade denumite de Jean Bernard analitică (1830—1900) și de sinteză (1900—1945), în istoria b. H. începe etapa revizuirii, a studiului critic.

Problemele cele mai importante care stau în fața specialiștilor contemporani sînt, după Jean Bernard, cele de *semantică;* majoritatea specialiștilor oscilează în ceea ce privește încadrarea generală a hematosarcoamelor — și deci a b. H. — între denumirile de limfom malign și de reticuloză malignă.

Definirea și delimitarea nosologică a b. H. este deosebit de complicată. Clasificarea lui Jackson și Parker, larg acceptată, și care se părea că a adus oarecare posibilități de clarificare atît în conturarea cadrului nosologic în relațiile sale „externe“ cu celelalte hemopatii maligne, cît mai ales în economia lui „internă“, nu a putut rezista confruntărilor morfo-clinice ulterioare. Într-adevăr, urmărirea îndelungată a cazurilor a dovedit ca inconsistentă și nesemnificativă din punct de vedere prognostic diferențierea histologică în paragranulom-granulom-sarcom. Mai corectă, mai realistă și mai eficace s-a dovedit clasificarea clinică (forme localizate, cu extindere regională și generalizate) propusă de Vera Peters [92], care a impus ca hotărîtoare pentru prognostic și terapie noțiunea de „formă localizată“.

Tratamentul eradicant aplicat acestei forme de către radiologi a permis unuia dintre aceștia, Easson [32], să avanseze ideea curajoasă, foarte mobilizatoare, dar discutabilă, a posibilității vindecării b. H. chiar în stadiul actual al cunoștințelor.

Deși literatura secolului nostru care se raportează la b. H. este cantitativ impresionantă și studiile sistematice efectuate de personalități remarcabile nu au lipsit, problema hotărîtoare pentru cunoașterea afecțiunii — elucidarea etiologiei — este încă în stadiul în care de-abia cu prudență se poate afirma că există unele clarificări elementare. Poate că ar fi mai onest sau mai aproape de spiritul științific să recunoaștem pur și simplu că în acest sens totul rămîne încă de dovedit de acum încolo.

Proces inflamator, neoplazic, combinație între acestea două sau altceva în afara acestora, noțiunea de boală Hodgkin pare sortită unei „cariere științifice“ particulare, aproape unice, ca și viața omului al cărui

nume îl poartă şi al cărui mormînt a fost identificat recent, undeva în Asia Mică.

Scopul limitat pe care şi-l propune monografia de faţă, şi anume de a prezenta problemele actuale ale fiziologiei şi patologiei S.R.E., ne obligă să centrăm discuţiile privind b. H., pe de o parte, în special la aspectele cele mai caracteristice ca expresie patologică a acestui sistem, iar pe de altă parte, la comentarii asupra a ceea ce experienţa cea mai recentă a altora şi a noastră a reţinut ca important din cuceririle moderne ale medicinei pentru interpretarea modificărilor morfologice, biologice şi clinice particulare bolii şi pentru prognosticul şi tratamentul mai corect al acesteia. Altfel spus, am evitat să ne referim în detaliu la unele date — chiar importante — devenite clasice şi care nu lipsesc din nici un tratat de specialitate, pentru a face mai mult loc achiziţiilor noi şi perspectivelor pe care acestea le deschid.

O serie de realizări tehnice — printre care limfografia — constituie contribuţii practice remarcabile, iar aplicarea unor achiziţii din domeniul biologiei, biochimiei, imunologiei, ca şi unele procedee experimentale au adus precizări diagnostice considerabile care situează b. H. într-o nouă lumină şi deschid perspective teoretice extrem de interesante.

În fine, aportul noilor metode şi tehnici din domeniul energiei radiante (megavoltajul) şi chimioterapiei au făcut necesare compararea la scară mondială a rezultatelor şi evaluarea critică a experienţei acumulate în ultimii 20 de ani.

În acest sens este foarte semnificativ faptul că numai în cursul anului 1965 au avut loc 3 importante conferinţe internaţionale consacrate b. H. [62, 105, 127, 128].

Poate că mai importante decît concluziile reieşite din bilanţul cercetărilor cu caracter retrospectiv sînt ideile care se referă la planificarea viitoare a studiilor în b. H. Coordonarea eforturilor şi, ca un corolar obligatoriu, tendinţa la unificarea parametrilor folosiţi în cercetare (s-au adoptat clasificări clinice şi morfologice unice etc.) vor asigura, în mod cert, o mai mare eficacitate studiilor statistice largi cu caracter prospectiv.

ETIOLOGIE

Dintre numeroşii agenţi incriminaţi ca posibile cauze ale bolii, cele mai multe cercetări au fost consacrate bacilului tuberculos, difteroizilor, brucelei, fungilor şi virusurilor.

Sternberg (1898) a emis pentru prima oară ipoteza eventualei relaţii dintre tuberculoză şi b. H., datorită asocierii frecvente a celor două boli şi unor asemănări în tabloul clinic şi morfologic. Frenkel şi Much (1910) au relatat observaţia prezenţei de „bastonaşe" gram-pozitive, pe care

Scanned with OKEN Scanner

le-au interpretat ca o anumită formă de bacil tuberculos. În ganglionii hodgkinieni Martinolli (1929) a sugerat posibilitatea existenței unei forme filtrabile a bacilului. Așa-numitele granule Much au fost considerate ca bacili tuberculoși modificați prin pierderea componentei lipidice, forme atipice sau ca stadii dintr-un ciclu biologic complicat care presupune existența unei faze filtrabile. L'Esperance (1931) considera semnificative experiențele sale după care agentul etiologic ar fi bacilul tuberculos aviar.

Concluziile citate nu au putut fi reproduse sau au fost infirmate de alți investigatori. Astfel cercetătorii din grupul lui Rose, Hoster și colab., Stewart nu au putut stabili nici un fel de legătură între b. H. și bacilul tuberculos.

Lucrările inițiate de Bunting și Yates (1913), care au condus la concluzia existenței unui organism difteroid pleiomorf, izolat în cultură pură din ganglionii bolnavilor cu b. H., au fost confirmate în anii imediat următori. Criticată mai ales de Cunningham (1915) — care arată că cei ce pretind că au dovedit existența difteroidului „au de-a face cu organisme al căror habitat natural este mediul de laborator" — existența așa-numitului *Corynebacterium hodgkini* a rămas doar o noțiune istorică pînă la reluarea, în 1952, de către Fleischer a acestei controversate idei. Folosind camera ermetică sterilă imaginată de Reyniers și asigurînd cu strictețe toate mijloacele de asepsie în recoltarea probelor de sînge, Kassel [58] și Rottino [103] ajung la concluzia că așa-zisul difteroid este un „contaminant". Numai Prévot, în Franța, continuă să fie campionul solitar al *Corynebacterium*-ului.

Ipotezele asupra rolului infecției cu *Brucella* (Forbus, 1942), ca și al celei fungice (Gendel și colab., 1950) au fost practic abandonate în urma încercărilor repetat negative de a demonstra legătura cauzală dintre acești agenți și b. H., deși, pe măsură ce utilizarea antibioticelor devine mai largă și mai intensivă, asocierea neoplasmelor în general și a b. H. în special (aproape specifică) cu infecțiile micotice este curent semnalată.

Singura relație teoretic posibilă între b. H. și microorganismele „mari" (bacterii și ciuperci) rămîne legată de ipoteza [16] că afecțiunea ar putea reprezenta un tip de degenerare ganglionară malignă, datorită unor serii de iritații cronice. În sensul acestei concluzii, factori ca bacteriile, fungii, virusurile sau diferite alergene ar putea determina hiperplazii, care, dacă sînt suficient de prelungite și viguroase, trec în procese maligne (Desjardines), degenerare asemănătoare celei ce urmează leziunilor de iritație și inflamație, de exemplu de la nivelul colului uterin sau rănilor nevindecate de la nivelul buzei.

Argumentele avansate în ultimii 50 de ani, după care diferite neoplazii, leucemii și limfoame — nu numai la animale, dar și la om — ar fi datorite unor virusuri filtrabile și transmisibile au devenit din ce în ce mai numeroase și mai stringente. Aceste descoperiri au servit, cum

Scanned with OKEN Scanner

se exprimă Dmochowski [29], pentru a acumula cunoştinţe şi experienţă în ce priveşte cancerul ca fenomen biologic general, căci atacul frontal asupra neoplaziilor umane este un proces de durată, în care succesul este încă departe de a fi asigurat.

Cercetările privind etiologia inframicrobiană a b. H. au debutat spectacular datorită rezultatelor publicate de Gordon (1933—1937). Dezamăgirile au urmat însă curînd după introducerea aşa-zisului test diagnostic al lui Gordon, pentru că agentul incriminat nu trecea prin filtrele Chamberland şi nici nu putea fi transferat de la animalul de elecţie bolnav (în speţă iepurele) la cel normal. Lucrurile au fost definitiv puse la punct prin rezultatele publicate de Turner şi colab., precum şi de Edwards care au demonstrat că encefalita, caracterizată prin sindromul care reunea rigiditate musculară, paralizie, consumpţie progresivă şi sfîrşea prin moarte, se datora prezenţei eozinofilelor în materialul inoculat în creierul iepurilor sau, mai degrabă, uneia dintre componentele enzimatice ale acestei celule. Testele cu leucocite au arătat că suspensiile conţinînd peste 2 000 de eozinofile/ml reproduc paralizia.

În concluziile sale privind precauţiile şi dificultăţile legate de dovedirea existenţei unui agent etiologic submicroscopic — virus în speţă — în b. H., Kassel [58] insistă în special asupra ideii că aşa-zişii „contaminanţi, atît de dificil de eliminat din populaţia bacteriană, trebuie să aibă imitatori mult mai numeroşi în lumea virusurilor".

Un presupus virus, o dată izolat din sistemul biologic folosit în acest scop şi după ce s-a exclus posibilitatea de a fi un contaminant, trebuie să reproducă fenomene morbide. În cazul b. H., neexistînd un animal susceptibil să dezvolte modificări superpozabile bolii umane, trebuie găsit un sistem indicator care să semnaleze prezenţa unui material specific. Bostick [16] propune encefalita semnalată de el, ca fiind un asemenea sistem pentru şoarecii inoculaţi intracerebral.

Kassel [58] mărturiseşte că nu a putut stabili un atare sistem, verificările în acest scop dovedindu-se inconsistente, nespecifice şi adesea nereproductibile: „Presupunînd că un virus ar fi agentul etiologic al b. H., manifestarea acestui virus la animalul de laborator trebuie să fie prevenită de intervenţia unui număr de factori, cum ar fi prezenţa de inhibitori sau modificatori în preparatele conţinînd virusul, labilitatea virusului, relaţia vîrstă-doză, susceptibilitatea gazdei şi calea de administrare". Oricare dintre aceşti factori, cei enumeraţi constituind numai o parte, cunoscuţi că intervin în „exprimarea" virusurilor tumorale, sau orice combinaţie dintre ei pot masca prezenţa unui agent în extractele brute de ţesuturi bolnave. Purificarea — condiţie esenţială pentru reuşita transmiterii — este legată de dificultăţi majore şi deci metodele de preparare constituie un timp critic pentru demonstrarea activităţii, stabilităţii şi „exprimării" specifice a virusurilor.

Scanned with OKEN Scanner

Experienţa a arătat, atrage atenţia Kassel [58], că numărul de combinaţii posibile care pot denatura izolarea şi activitatea virusurilor este atît de considerabil, încît realizarea condiţiilor adecvate nu poate fi presupusă decît întîmplător. Izolarea şi identificarea unui virus pur ca agent cauzal al b. H. fiind de complexitate extremă, Bostick [16] şi Kassel [58] conclud că pentru acel moment (1957) cunoaşterea cît mai profundă a virusurilor oncogene de la mamifere ar fi calea cea mai bună pentru găsirea de principii şi tehnici care să permită „atacarea" tumorilor umane şi a sindroamelor înrudite, ca b. H.

Cercetările ulterioare au urmat îndeaproape această linie logică de dezvoltare, astfel că în raportul lui Rauscher [95] privind etiologia — ţinut la Conferinţa consacrată bolii Hodgkin, din septembrie 1965 de la Rye, New York — nu este menţionată nici o singură lucrare referitoare la b. H., ca individualitate nosologică. În ultimii 10 ani leucemiile şi limfoamele de la animale au constituit preocuparea majoră a specialiştilor, formele umane de boală furnizînd de obicei materialul de inoculat sau servind drept termen de comparaţie pentru afecţiunile similare de la mamifere.

Rauscher [95] defineşte astfel *programul cercetărilor actuale:*

— În domeniul special al etiologiei virotice a leucemiei, ipoteza de bază a programului este că cel puţin *un* virus este element indispensabil pentru inducerea, directă sau indirectă, a cel puţin *unui* tip de leucemie umană (inclusiv limfoamele) şi că prezenţa virusului în individul bolnav are caracter de persistenţă.

— *Directivele de cercetare:*

1. Verificarea eventualităţii ca virusuri ca cele actualmente cunoscute a fi „asociate" cu leucemia aviară şi murină să fie agenţi etiologici ai leucemiei umane.

2. Realizarea unui vaccin eficace sau a altor mijloace pentru prevenirea şi/sau „controlul" leucemiilor şi limfoamelor umane, dacă, bineînţeles, vor fi descoperiţi asemenea agenţi etiologici.

Expunem, în cele ce urmează, datele recente şi ideile conducătoare privind ipoteza virotică a etiologiei leucozelor şi limfoamelor, aşa cum le-au sintetizat unii dintre cercetătorii cu autoritate în acest domeniu [29, 46, 95].

— În ultimii ani s-au acumulat dovezi din ce în ce mai convingătoare pentru ipoteza că diferite forme de leucoze şi limfoame — nu numai la puii de găină, şoareci, şobolani şi alte mamifere, dar şi la om — se datoresc unor virusuri filtrabile şi transmisibile.

— Transmiterea directă experimentală posibilă pentru tipurile de la animale, prin extracte acelulare *(cell-free)*, nu a fost realizată cu produse similare provenind de la om.

Scanned with OKEN Scanner

— Pretinsa etiologie virotică a leucemiilor sau limfoamelor umane se bazează numai pe analogii între boala la animal şi aceea la om.

— Caracteristică pentru virusurile oncogene este afinitatea foarte limitată de specie-gazdă. Transmiterea virusurilor leucemice, ca în general a celorlalte virusuri oncogene la specia-gazdă, se face de la o generaţie la alta şi numai în mod excepţional printre nou-născuţii din aceeaşi generaţie.

— În condiţiile vieţii normale, aceste virusuri nu produc aparent nici o modificare patologică la gazdele respective, dar cînd sînt „chemate la activitate" se pot transforma din paraziţi nenocivi în agenţi patogeni care determină multiplicarea rapidă a celulelor şi induc dezvoltarea a variate forme de leucemii şi limfoame la gazdele purtătoare.

Foarte controversată este încă interpretarea prezenţei particulelor PPLO *(pleuro-pneumonia like organisms).* Dmochowski ar fi evidenţiat aceste organisme aparţinînd genului *Mycoplasma* la 40% din leucemici şi niciodată la normali.

Se remarcă creşterea interesului pentru studiul reacţiilor provocate prin inoculările de produse patologice umane la maimuţe. Dmochowski şi Levy [29] ar fi observat replicarea particulelor *virus-like* prelevate din plasma umană a bolnavilor leucemici la 2 din 10 maimuţe din genul *Marmoset,* la care de altfel a remarcat, spre deosebire de restul de 8, şi existenţa de particule PPLO.

În majoritatea liniilor celulare din culturi de ţesuturi provenind de la bolnavi leucemici şi cu limfoame, diferiţi autori au notat existenţa unor particule asemănătoare virusurilor cu incluziuni citomegalice. Studiile de microscopie electronică şi serologie indică natura în fapt virotică a acestor particule şi individualitatea lor, nefiind serologic înrudite cu nici un grup cunoscut de virusuri umane sau animale. Se impune ideea, conchide Rauscher [95], că aceste elemente ar putea fi „asociate" în inducerea limfoamelor şi leucemiilor la om.

S-a semnalat în literatură existenţa unei aşa-zise microepidemii de leucemie (4—8 cazuri survenite într-un scurt răstimp la copiii dintr-o zonă restrînsă). Cercetările întreprinse ar fi evidenţiat particule *virus-like* în plasma bolnavilor, a unor contacţi şi a unor cîini care trăiau pe lîngă aceste familii.

Epstein [35] a comunicat rezultate interesante privind leziunile anatomopatologice similare bolii umane determinate la maimuţa verde prin inocularea de produse provenite de la cazuri de limfom african.

De atenţie deosebită se bucură în lumea specialiştilor afecţiunea de tip limfom malign, descrisă de chirurgul englez Burkitt (1958), întîlnită mai ales la copii africani şi caracterizată în special prin determinările osoase de la nivelul oaselor feţei (de predilecţie maxilarele).

Scanned with OKEN Scanner

Răspîndirea geografică într-o zonă cu limite definite ca altitudine, temperatură şi umiditate a sugerat, de la început, posibilitatea transmiterii bolii printr-o insectă vectoare. Eventualitatea răspîndirii unei tumori umane printr-un presupus artropod care ar vehicula un virus a trezit un interes imens.

Ipoteza vectorului, pusă la îndoială de O'Connor [88] şi Dorfman [31], care au raportat cazuri similare bolii Burkitt la copii americani, a revenit în actualitate prin comunicarea lui Banfield, care a realizat transmiterea experimentală prin ţînţari a unui limfom transplantabil al hamsterului. Trecerea s-ar face mai degrabă prin transferarea de celule tumorale, decît printr-un agent oncogenetic.

Exploatînd ideea lui Balls privind eventualitatea etiologiei virotice a limfosarcomului spontan sau a limfomului malign al broaştei sud-africane cu gheare *(Xenopous)*, agent care pare a fi înrudit cu carcinomul broaştei descris de Lucké şi care, la rîndul lui, este foarte asemănător morfologic cu virusul din culturile de celule Burkitt, Epstein [35] şi cercetătorii de la *East African Virus Research Institute* din Uganda sînt în căutarea unor posibile rezervoare amfibiene pentru ipoteticul virus al bolii Burkitt; de altfel, Haddow şi colab. remarcă faptul că ţînţarii antropofili se hrănesc în mod obişnuit şi cu sînge de broască.

Aşa cum am arătat, Epstein pretinde că a obţinut leziuni semnificative prin inoculare de produse umane de boală Burkitt la maimuţa verde, *Cercopithecus aethiops*. Se ştie însă că maimuţele în captivitate fac cu uşurinţă leziuni osoase — sindrom denumit „boală de cuşcă" —, ceea ce impune unele rezerve.

Din comentariile lui Jean Bernard [9] consacrate recentului colocviu ţinut la Kampala (Uganda), am extras ca importante următoarele concluzii:

— Tumoarea Burkitt poate fi considerată ca entitate anatomo-clinică autonomă, şi anume formă de hematosarcom al seriei limfoide, a cărui particularitate majoră constă în integritatea (de regulă) a splinei şi a ganglionilor limfatici — caracter original pentru un hematosarcom.

— Au fost confirmate datele privind repartiţia geografică şi dependenţa de factorii de temperatură şi higrometrici, stabilindu-se aşa-numita „centură Burkitt". O nouă zonă endemică, caracterizată prin condiţii de climă comparabile, a fost descrisă în Noua-Guinee. Cazurile descrise în cele două Americi şi Europa sînt discutabile ca autenticitate şi semnificaţie.

Repartiţia bolii corespunde în general celei unor anofeli din specia *Mansonia* (pentru unii, vector probabil).

— Rarele cazuri descrise la adulţi interesează în general indivizi emigraţi de curînd în zona endemică respectivă.

Scanned with OKEN Scanner

Particulele virotice din limfosarcomul Burkitt și leucemii par a fi înrudite între ele prin: a) antigene imunofluorescente comune; b) mărime și morfologie asemănătoare; c) aparent, maturare pentru toate în citoplasmă.

Henle și Henle, lucrînd cu liniile celulare de limfom Burkitt EB_1, EB_2 și SL_1, ar fi realizat transferul de interferon de la celulele limfomatoase la monostraturi de celule umane sau simiene, care par rezistente la virusul stomatitei veziculare.

Prin inoculare la hamsteri de celule de limfom Burkitt, Steward [123] reușește să obțină leziuni neurologice discrete sugerînd tumorete; „materialul" din creierul hamsterului cu care obține pasaje este antigenic înrudit cu cel „originar" obținut de la bolnavi cu limfom Burkitt.

În fine, tot în legătură cu eventuala etiologie virotică a afecțiunii sînt de semnalat cercetările lui Klein, de la Stockholm, care a dovedit, prin tehnici de imunofluorescență, că în serul bolnavilor sînt prezenți anticorpi specifici pentru celula Burkitt.

La întrebarea legitimă dacă unele dintre virusurile descrise în boala umană nu sînt numai agenți de pasaj fără semnificație etiologică, Rauscher avansează argumentul că „antiserul fluorescein-conjugat preparat contra particulelor *virus-like* colectate din plasma bolnavilor de leucemii limfoide acute reacționează cu antigen (e) de celule de limfoame sau leucemii umane trecute în culturi de țesuturi, precum și cu celule periferice sau medulare prelevate direct de la unii bolnavi leucemici".

Autenticitatea reacției imunologice, sensul în care este în fapt îndreptat acest răspuns biologic (celulă sau virus?), concluziile în ceea ce privește terapia (imunizare pasivă sau activă), semnificația etiologică și epidemiologică a acestor date rămîn încă probleme deschise.

MORFOLOGIE

Morfologia bolii Hodgkin este caracterizată prin larga varietate de aspecte pe care le îmbracă modificările patologice considerate tipice pentru această boală.

Particular este faptul că, spre deosebire de afecțiunile înrudite, în care elementele anormale care pun stigmatul leziunii respective realizează imagini monomorfe, în leziunea hodgkiniană, pe lîngă celula gigantă patognomonică, considerată indispensabilă pentru diagnosticul acestei boli, sînt prezente o serie de alte elemente, a căror asociere variabilă cantitativ și calitativ diferențiază forme histologice multiple, care complică atît diferențierea de alte entități nosologice, cît și delimitarea, între ele, a acestor variante morfologice specifice b. H.

Individualitatea celulei gigante caracteristice, semnalată inițial de Langhans (1872), verificată de Greenfield (1878), confirmată și comple-

Scanned with OKEN Scanner

tată de Dreschfeld, Goldman şi Dietrich, a fost conturată şi definitiv asimilată terminologiei b. H. de Sternberg (1898) şi Dorothy Reed (1902), de al căror nume rămîne legată pentru viitor.

În acord cu Hanson [48], considerăm ca foarte corectă prezentarea făcută de Smetana şi Cohen [119] celulei Reed-Sternberg — (R. S.), elementul caracteristic şi esenţial pentru diagnosticul b. H.

După toate probabilităţile, aceasta derivă din celulele reticulare (histiocit?) şi are diametrul de 15—45 μ ; citoplasma este abundentă, de la eozinofilică la amfoterică; este neregulată ca formă şi are în general marginile definite; nu prezintă de obicei fagocitoză; nucleul este mare, are membrană bine evidenţiată, cu numeroase excrescenţe şi falduri care fac adesea ca celula să pară multinucleată; spaţiul nuclear central, este, de cele mai multe ori, sărac în cromatină şi conţine nucleoli rotunzi sau polilobaţi în formă de „cîrnaţi" amfoterici — asemănători unor incluziuni — şi par a fi înconjuraţi de o zonă clară — cu aspect de halo perinucleolar. De reţinut că celulele R. S. sînt uneori „imitate" de elemente reticulare mari, cu un singur nucleu fără falduri şi nucleoli amfoterici. Aceste celule nu au valoare diagnostică şi sînt considerate cel mult ca „sugerînd" celula R. S.

Preocupările majore ale studiilor de morfologie care au urmat descrierii clasice a lui Sternberg şi Reed au fost următoarele: 1) clasificarea haosului de imagini histologice notate în b. H.: alături de elementul tipic, se întîlnesc, în proporţii variabile, în primul rînd limfocite, histiocite, eozinofile, plasmocite, polinucleare şi elemente de ţesut conjunctiv care ordonează după o nouă structură, patologică, arhitectura organului afectat; 2) corelarea, pe cît posibil, a diferitelor aspecte morfologice cu formele clinice de evoluţie a bolii, în intenţia de a permite prognostice corecte şi, în consecinţă, adoptarea de modalităţi terapeutice adecvate.

Dintre toate încercările de clasificare după criterii histologice, cea care a întrunit cele mai multe sufragii, devenind astăzi clasică, este împărţirea propusă de Jackson şi Parker [52]: paragranulom, granulom, sarcom.

Iată cum sînt definite astăzi, după Hanson [48], Smetana şi Cohen [119], aceste tipuri morfologice. Diagnosticul de *paragranulom* se pune în prezenţa următoarelor elemente:

— numeroase celule reticulare de varietatea R. S., situate în parenchimul ganglionar;

— structura foliculară ştearsă, în parte sau în totalitate de abundenţa de limfocite (după cum arată impregnarea reticulinei);

— 80% din celule sînt limfocite mici, în care mitozele sînt absente sau rare;

— plasmocitele şi eozinofilele sînt rare sau absente;

Scanned with OKEN Scanner

— se pot recunoaşte structuri foliculare fără fibroză colagenică şi structuri foliculare cu fibroză colagenică (Hanson);

— nu există tendinţă la necroză sau fibroză în ganglionii cazurilor netratate (Smetana-Cohen);

— aspecte de paraamiloid şi sarcoid sînt prezente într-un număr mic de preparate;

— uneori, capsula respectivilor ganglioni este îngroşată şi numai în mică măsură sau de loc invadată de limfocite.

Diagnosticul de *granulom* este impus de:

— abundenţa de celule reticulare şi de tipul R. S. caracteristice, alături de numeroase limfocite, plasmocite, monocite, eozinofile şi neutrofile mature;

— în multe cazuri arhitectura foliculară şi sinusoidală a ganglionului este complet dispărută; se poate nota tendinţă la necroză şi fibroză;

— uneori se observă depozite perivasculare de paraamiloid, care pare a fi în legătură cu prezenţa abundentă de plasmocite;

— întîmplător, se pot observa grupuri de celule epitelioide dispuse în formaţiuni de aspect tuberculoid sugerînd sarcoidul.

Rareori se pune diagnosticul de *sarcom* Hodgkin, care se bazează pe:

— predominanţa celulelor reticulare bizare de tip neoplazic proliferativ, alături de componente întîlnite în mod obişnuit în granulomul Hodgkin (plasmocite, eozinofile, neutrofile, necroză) şi numeroase celule reticulare care prezintă caracteristicile celulelor R. S.

Departe de a fi considerate definitive, aceste noţiuni au fost acceptate totuşi ca satisfăcătoare de majoritatea morfologilor. Cu timpul însă, atît cei care operau cu ele în activitatea de rutină, dar mai ales cei care le-au verificat corectitudinea şi eficienţa în analiza retrospectivă a unor grupe mari de bolnavi, în cadrul unor studii statistice aprofundate, au remarcat că dacă grupul paragranulom şi sarcom înglobează cazuri în general superpozabile ca gravitate evoluţiei clinice, grupul granulom, de departe cel mai cuprinzător, este mult prea eterogen şi deci neconcludent în primul rînd pentru practicianul care aşteaptă de la morfologie, pe lîngă diagnostic, sancţiunea prognostică, pe care să-şi bazeze atitudinea terapeutică.

O serie de autori au căutat să rafineze, să completeze sau chiar să modifice clasificarea lui Jackson şi Parker, în intenţia de a o face în special mai realistă din punct de vedere prognostic. Este meritul lui Lukes [70] de a fi impulsionat reconsiderarea totală a clasificării lui Jackson şi Parker şi adoptarea unei noi clasificări histologice, care este menită să amelioreze terminologia, permiţînd generalizarea noilor denumiri ca parametri morfologici a viitoare studii prospective.

Care sînt rezervele lui Lukes cu privire la clasificarea lui Jackson şi Parker ?

Scanned with OKEN Scanner

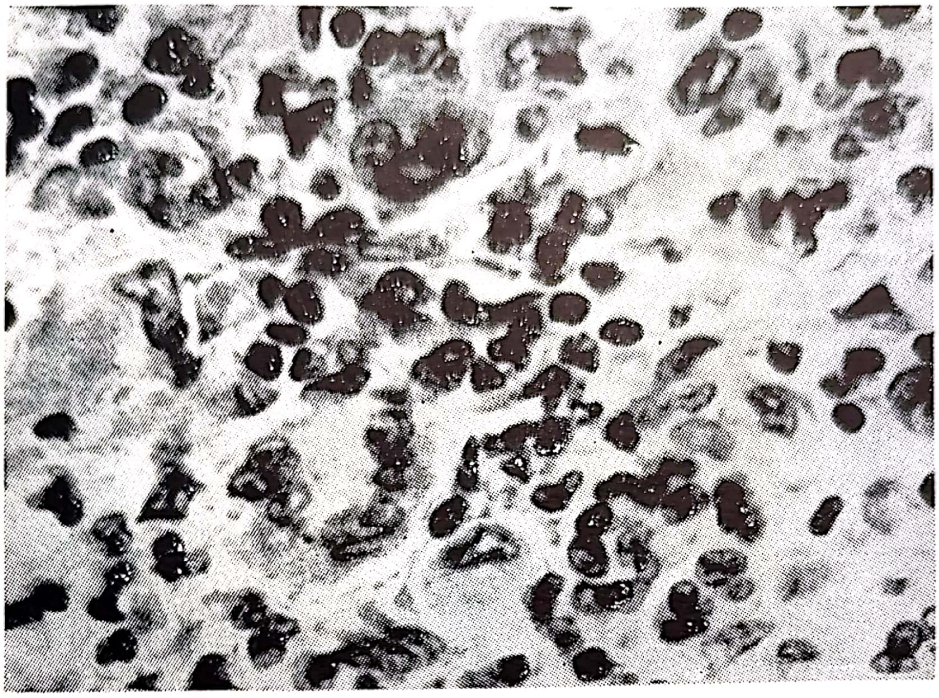

Fig. 60. — Secţiune de ganglion limfatic de la un bolnav cu diagnosticul de boală Hodgkin. Se observă polimorfismul celular, cu prezenţa de numeroase celule Reed-Sternberg (coloraţie hemalaun-eozină, × 1 200).

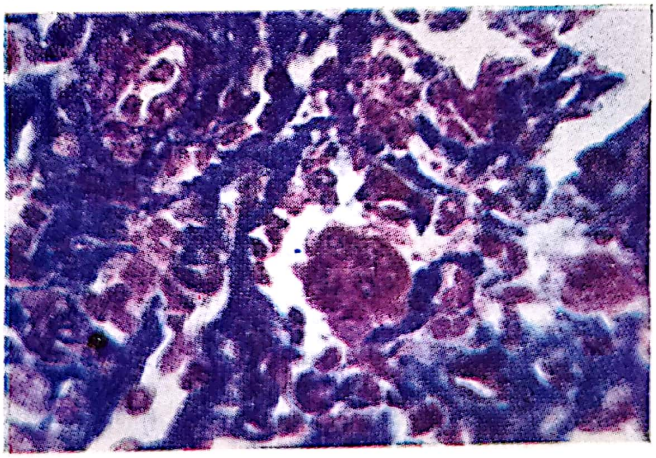

Fig. 61. — Secţiune de ganglion limfatic de la un bolnav cu diagnosticul de boală Hodgkin. Bogat ţesut de scleroză dezvoltat în plajele granulomatoase (coloraţie Masson, × 1 200).

Scanned with OKEN Scanner

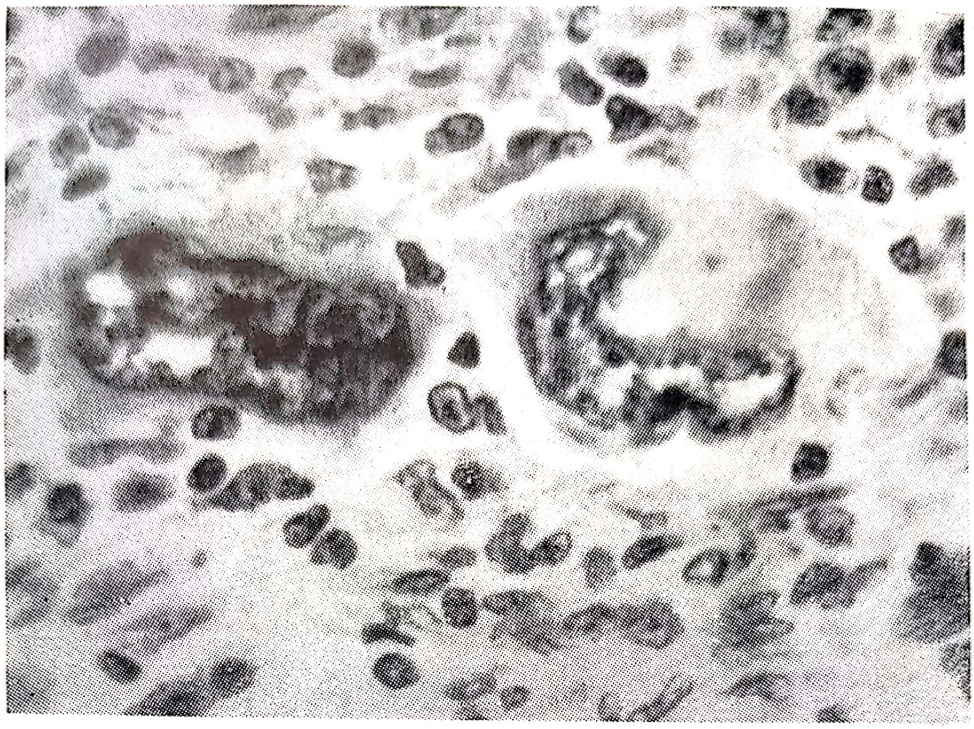

Fig. 62. — Secţiune de ganglion limfatic de la un bolnav cu diagnosticul de boală Hodgkin. Celule gigante de tip Reed-Sternberg (coloraţie hemalaun-eozină, × 2 000).

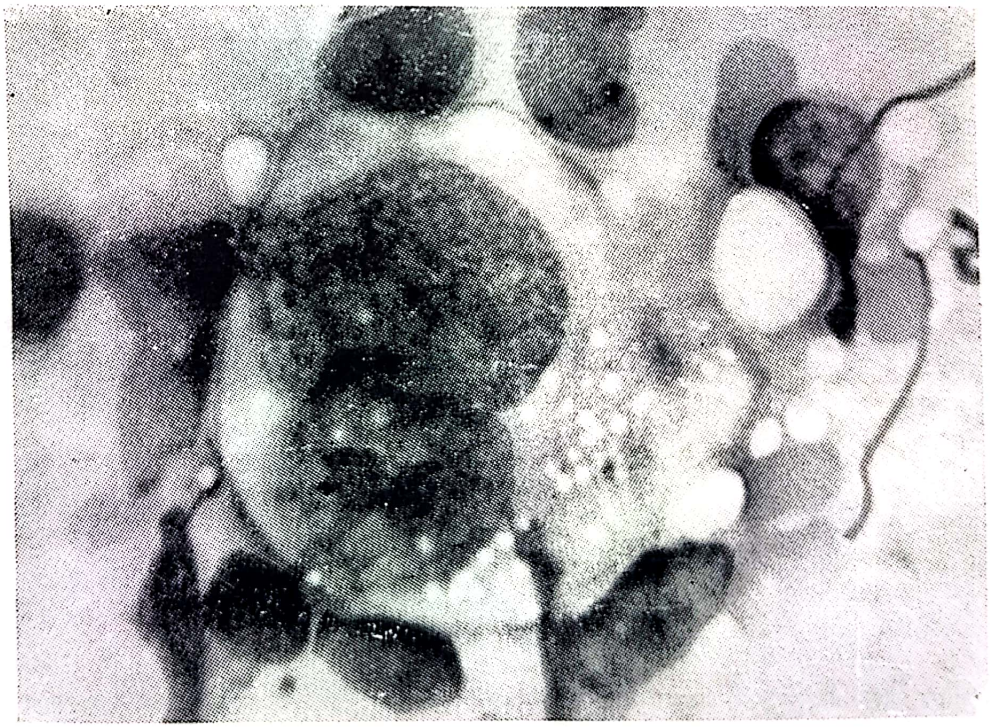

Fig. 63. — Amprentă de ganglion limfatic de la un bolnav cu diagnosticul de boală Hodgkin. Celulă Reed-Sternberg cu nucleu înmugurit (coloraţie May-Grünwald-Giemsa, × 2 000).

Scanned with OKEN Scanner

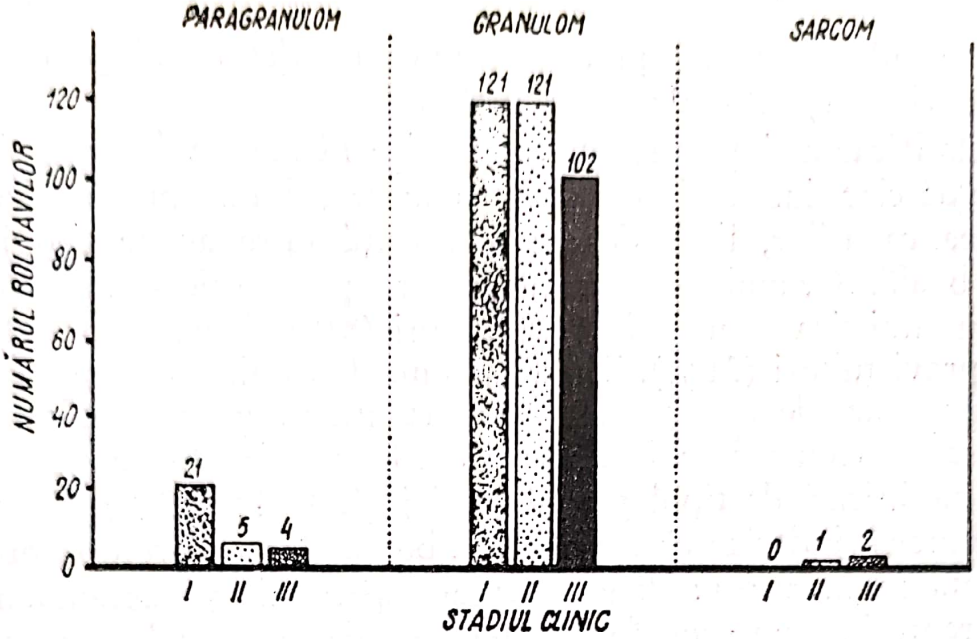

Fig. 64. — Distribuţia celor 377 de cazuri după stadiile clinice ale lui Peters şi tipurile histologice ale lui Jackson şi Parker.

Mai întîi opinia altor specialişti: la întrebarea dacă gradarea histologică în paragranulom-granulom-sarcom furnizează date suplimentare care să completeze stadierea clinică în ceea ce priveşte prognosticul, Aisenberg [1], revizuind statisticile importante, răspunde, categoric, nu. Nu, pentru că atît paragranulomul, forma cu prognostic favorabil, cît şi sarcomul, forma cu prognostic infaust, sînt eventualităţi rare, totalizînd împreună abia 20% din cazurile de b. H. Restul de 4/5 din cazuri (80%) încadrate în tipul granulom sînt prea diferite ca evoluţie pentru a putea fi considerate un grup prognostic omogen.

Analiza a 377 de cazuri de b. H. din armata americană (diagnosticate şi încadrate histologic după clasificarea lui Jackson şi Parker în perioada 1942—1945 şi care au supravieţuit între 15 şi 18 ani) prin corelarea cu stadierea clinică propusă de Vera Peters, Lukes, Butler şi Hicks o rezumă în fig. 64.

Ancheta histologică condusă de Lukes, Gompel şi Nezeloff prin „tehnica oarbă" asupra 151 de observaţii aparţinînd unor mari servicii de radiologie — privind bolnavii care au supravieţuit mai mult de 10 ani — se prezintă astfel:

Granulom	121	Discordanţă asupra categoriei	16
Paragranulom	11	Diagnostic neprecizat	3
Sarcom	0		

În statistica noastră, totalizînd 260 de bolnavi, formele histologice sînt repartizate după cum urmează:

Paragranulom	7
Granulom	239
Sarcom	14

Scanned with OKEN Scanner

Comentariile lui Lukes privind studiul paralel histologic-clinic (stadiere-supraviețuire) se pot rezuma astfel:

Din clasificarea după tipurile histologice făcută de Jackson și Parker se desprinde clar ineficacitatea acesteia în ce privește prognosticul și, în majoritatea cazurilor, lipsa de corespondență între aceste tipuri și stadiile de boală. Grupul paragranulom este prognostic-semnificativ, dar include în statistica sa numai 30 de cazuri (8%) și numai pe 12 din cei 56 de supraviețuitori (21%). Tipul sarcom, deși uniform fatal și cu evoluție scurtă, este, de asemenea, de importanță prognostic-limitată, deoarece a fost consemnat numai la 3 bolnavi. Restul de 344 de cazuri (91%) prezintă modificări de tipul granulom și include 44 (79%) de supraviețuitori, demonstrînd clar că majoritatea bolnavilor cu evoluție prelungită nu prezintă în momentul diagnosticului aspecte de paragranulom. Granulomul reprezintă un grup foarte eterogen, deoarece include restul cazurilor cu evoluție clinică foarte diversă, cu excepția cazurilor catalogate drept sarcom.

Observațiile lui Lukes depășind 3 000 de biopsii l-au condus la dezmembrarea clasificării lui Jackson și Parker și la elaborarea unei noi împărțiri în 6 tipuri morfologice după componentele histologice predominante:

1. Limfocitic și/sau histiocitic (L și H) nodular
2. Limfocitic și/sau histiocitic (L și H) difuz
3. Mixt
4. Scleroză nodulară
5. Fibroză difuză
6. Reticular

Tabelul IX

Reprezentarea schematică a variației aspectelor morfologice în tipurile histologice din b. H. * (după Lukes [73])

Grupul histologic	Limfocite	Histiocite	Eozinofile	Plasmocite	Reticul fibrilar	Colagen	Celule Reed-Sternberg
L și H							
— nodular	+++++++++	+	0	0	0	0	+
— difuz	++++++	+++	0	0	0	0	+
Scleroză nodulară	+ la ++++	+ la ++	+	+	+	+ la++++	+
Mixt	+	+++	++	+	++	0	++
Fibroză difuză	0	+	+	+	++++	0	++
Reticular	+	0	++	+	+	0	++++++

* Fiecare + reprezintă 10% elemente

Scanned with OKEN Scanner

Tipul de proliferare limfocitară şi/sau histiocitară. Proliferarea histiocitară, care se asociază de obicei cu cea limfocitară, variază ca intensitate, ajungînd uneori predominantă (histiocitele au caracter reactiv, cu citoplasmă abundentă, pală, nuclei de mărime mijlocie, cu cromatină fină, uniform distribuită şi nucleoli mici eozinofili). În mod obişnuit, cînd leziunea este nodulară, predominanţa este limfocitică, iar cînd predomină histiocitele, aspectul este de regulă difuz.

— În *varianta difuză* mai pot fi notate rare eozinofile şi plasmocite; nu se remarcă de obicei fibroză sau necroză; aproximativ 10% din populaţia celulară este constituită de celule neobişnuit de mari, poliploide, care se organizează uneori sub formă de ciorchine. Citoplasma este abundentă, pal-colorată, nucleul prezintă falduri mari, este răsucit, lobat sau multilobat; cromatina este delicată, de culoare vie, membrana nucleară subţire şi nucleoli de obicei mici. Deşi par a fi variante ale celulei R. S., aceste elemente nu sînt luate în consideraţie din punct de vedere diagnostic; celulele R. S. caracteristice sînt rare şi dificil de evidenţiat.

Proliferarea celulară se întinde în întregul ganglion, comprimînd şi obliterînd sinusoidele, fără a interesa de obicei capsula. Cînd proliferarea limfocitară este aproape exclusivă, leziunea poate fi foarte asemănătoare cu procesul patologic caracteristic limfomului limfocitar sau cu leucemia.

— În *varianta nodulară* aceeaşi populaţie celulară este distribuită în formaţiuni nodulare vag definite de cele mai multe ori, dar care devin clare prin colorarea reticulinei; nodulii sînt în general mari şi apropiaţi unii de alţii, interesînd adesea numai o porţiune a ganglionilor, restul fiind invadat de proliferarea difuză, identică în celularitate cu nodulii. Varietatea poliploidală de celule R. S. se întîlneşte concentrată de obicei în centrul nodulilor, dar nu formează ciorchini.

Tipul mixt. În acest caz aspectul leziunii este foarte polimorf. Sînt amestecate, în proporţii şi distribuţii variabile: histiocite de tip reactiv, neutrofile mature, eozinofile, plasmocite, într-o textură de fibroză dezordonat dispusă şi care nu are caracter de structură colagenică; repartiţia poate fi diferită nu numai de la ganglion la ganglion, ci şi în diferitele regiuni ale aceleiaşi secţiuni; celulele tipice, R.S., sînt numeroase, în schimb cele de tip poliploidal lipsesc sau sînt rare; se notează mici focare de necroză. Cînd procesul este extins, modificarea de tip mixt interesează întreg ganglionul, comprimînd sinusoidele şi înlocuind complet arhitectura foliculară.

Fibroza avansată este modificarea patologică fundamentală, caracteristică pentru două tipuri altfel complet distincte — *scleroza nodulară* şi *fibroza difuză*.

Scanned with OKEN Scanner

Scleroza nodulară. Caracteristicile acestui tip de scleroză sînt următoarele: prezența de benzi de țesut conjunctiv de structură colagenică (evident specifică prin birefringența în lumină polarizată), care circumscriu noduli de țesut limfoid anormal; o expresie particulară de celulă R. S. cu citoplasmă abundentă de culoare clar-apoasă pînă la luminos-eozinofilă, cu margini celulare net delimitate, care dă impresia că este situată într-o lacună; nucleii au desen cromatinian delicat, nucleoli mici, tendință la hiperlobulație, cu lobi adesea de mărime redusă; celulele R. S. tipice cu nucleoli giganți sînt de obicei rare; proliferarea celulară atît intra-, cît și extranodulară, la care este asociată varianta de celulă R. S. descrisă, poate fi inițial predominant limfocitară sau, într-o etapă ulterioară a evoluției, de compoziție mixtă, cu eozinofile sau granulocite mature.

În stadiul terminal de evoluție se produce scleroza totală prin proliferarea de vase mici, invadînd dinspre benzile periferice de colagen care circumscriu nodulii.

În leziunile agresive există tendința la predominanța celulelor R. S., care formează ciorchini sau straturi de celule care se unesc și duc deseori la necroza centrală.

Fibroza difuză. Este cea de-a doua modalitate sub care se prezintă procesul de fibroză avansată. Are un caracter dezordonat, fără formare de benzi de colagen, forma comună este lax-celulară, cu distribuție fibrilară anarhică, iar uneori are aspect celular fibroblastic sau de compoziție compactă hipocelulară, proteinacee, amorfă, materialul de bază avînd structura precolagenului.

În general, acest tip de fibroză este deci hipocelular, distribuit dezordonat și nu are caracter birefringent. Există de obicei necroză focală de proporții reduse. Particulară este depleția celulară în rarele zone de celularitate, tipul R. S. fiind predominant sau, în orice caz, numeros.

Tipul reticular. Este individualizat de prezența celulei R.S. în proporții oscilînd de la predominanță în contextul unei compoziții mixte, pînă la exclusivitatea cvasitotală. Varianta celulară caracteristică a acestei forme histologice este tipul R. S. pleiomorfic sarcomatos, celulă mai mare decît cea tipică, cu tendință extrem de marcată la lobulare, configurații bizare, hipercromatism și nucleoli giganți.

Ca și în fibroza difuză, depleția limfocitară este de regulă. Cele două aspecte — fibroza difuză și tipul reticular — coexistă adesea pe același preparat. Cînd proliferarea celulelor R. S. nu este pleiomorfică, leziunea este adesea lax-celulară și, pe lîngă depleția limfocitară, se remarcă existența unui material granular amorf, cu dispoziție interstițială.

Scanned with OKEN Scanner

Noua clasificare histologică propusă de Lukes subliniază cîteva observaţii de morfologie, capitale pentru înţelegerea procesului patologic particular care este b. H. (tabelul IX).

1. Existenţa unor tipuri histologice cu predominanţă limfocitară (tipurile limfocitic şi/sau histiocitic şi scleroza nodulară), în care celulele R. S. tipice sau atipice sînt în minoritate.

2. La antipod se situează formele cu depleţie limfocitară şi predominanţa celulelor R. S.: scleroza difuză şi reticulară.

3. Forma mixtă reprezintă un tip de leziune intermediară între primele două.

4. Există o largă variaţie în ce priveşte caracterul şi frecvenţa celulelor R. S.; unele tipuri par a fi specifice pentru anume forme histologice: varianta poliploidală pentru formele L şi H, cea cu aspect lacunar pentru scleroza nodulară, iar cea pleiomorfă pentru formele sarcomatoase; există o componentă histiocitară reactivă; numai celula R. S. tipică este diagnostic valabilă; celulele reticulare „mononucleare" nu sînt considerate „autentice" pentru b. H., deoarece pot fi întîlnite în afecţiunile reactive ale S.R.E., mai ales în ganglionii regionali din infecţiile virale, ca de exemplu în reacţia la vaccinarea antivariolică şi în herpesul zoster.

În general, tipurile histologice sînt caracteristice anumitor determinări, mai ales în ceea ce priveşte localizarea lor. Astfel proliferarea limfocitică şi histiocitică se observă cel mai frecvent în procesele localizate. Macroscopic, ganglionul hipertrofiat nu depăşeşte 3—5 cm în diametru, este delimitat, mobil, de consistenţă moderată, cu suprafaţa de secţiune puţin bombată. Grupul interesat este localizat de obicei în regiunea cervicală.

Scleroza nodulară pare a fi — aşa cum o defineşte Lukes — expresia regională a b. H. cu localizare în mediastinul superior. Într-adevăr, Hanson [48] confirmă pe 251 de cazuri incidenţa crescută a interesării mediastinale (în statistica lui Lukes incidenţa mediastinală a tipului de scleroză nodulară este de 15 ori mai mare pentru stadiul I şi de mai mult de 2 ori pentru toate stadiile decît toate celelalte tipuri histologice luate împreună). Aspectul ganglionului sau al masei ganglionare depinde în general de gradul de scleroză colagenică şi de caracterul infiltrativ al proliferării. Formaţiunea ganglionară este bine circumscrisă, de consistenţă fermă. De cele mai multe ori, dispoziţia nodulară este evidentă. Localizarea mediastinală particulară face să fie confundată uneori la examenul radiologic cu hipertrofiile timusului, care poate fi interesat de altfel în procesul patologic hodgkinian. Regiunile adiacente mediastinului — scalenică, supraclaviculară şi cervicală inferioară — sînt de asemenea afectate cu precădere de acest tip histologic.

Scanned with OKEN Scanner

Uneori, modificarea de scleroză nodulară poate fi mai puțin net delimitată, invadînd țesuturile și organele învecinate. În aceste cazuri structura nodulară este înlocuită cu aspectul denumit clasic „carne de pește", imagine macroscopică obișnuită și pentru tipurile mixt, fibroză difuză și reticular, depinzînd în ceea ce privește consistența de gradul de fibroză a leziunii.

Amploarea interesării ganglionilor și a organelor în procesul patologic este estimată de obicei în funcție de două gradiente:

1. Extinderea cu caracter contiguu la ganglionii sau masele adenopatice ale unei regiuni, tipul histologic cel mai constant notat fiind, în această eventualitate, scleroza nodulară.

2. Implicarea patologică generalizată a ganglionilor, asociată cu leziuni multifocale ale unor organe izolate, în care expresia histologică cea mai frecvent întîlnită este fibroza difuză și tipul reticular.

Leziunile nodulare din organe izolate îmbracă aspectul granuloamelor diseminate sau al metastazelor; distribuția interesării ganglionare are caracter continuu, așa cum se obiectivează prin radiografia toracică sau prin limfografia maselor retroperitoneale abdominale. Procesul nu respectă organele adiacente, de obicei întîlnindu-se aspecte infiltrative variate.

În descrierea tipurilor histologice am adoptat prezentarea paralelă a clasificării lui Jackson și Parker și a celei propuse de Lukes, pentru motivul că prima a constituit pînă acum tehnica de lucru clasică a anatomopatologilor, cea de-a doua fiind, așa cum se vede din tabelul XXIII și anexa I, la baza împărțirii adoptate de Conferința de la Rye, devenind terminologia oficioasă a momentului actual.

Este de reținut că modificarea limfocitară a fost în centrul atenției morfologilor începînd cu Rosenthal (1936) și că, în fapt, aportul histologiei la interpretarea procesului patologic prin încercările istoric succesive de clasificare exprimă efortul de a găsi semnificația antagonismului limfocit — celulă Reed-Sternberg.

Așa cum am arătat, revizuirea clasificării lui Jackson și Parker a fost impusă în primul rînd de insuficiența pe care aceasta o prezenta în confruntarea cu stadiile clinice și supraviețuirea.

Din acest punct de vedere, propunerile lui Lukes constituie un progres?

Tabelele (XIII și XIV) reproduse după Lukes impun, cu claritate, cîteva remarci:

1. Repartiția cazurilor după tipurile histologice se înscrie astfel: tipurile L și H cu proliferare limfocitară: 63 de cazuri (16%); tipurile cu depleție limfocitară — fibroză difuză și reticulară: 68 de cazuri (18%); tipul mixt a fost consemnat în 97 de cazuri (26%), iar scleroza nodulară s-a impus ca forma cea mai frecventă în 149 de cazuri (40%).

Scanned with OKEN Scanner

Observaţiile lui Hanson (251 de cazuri), care foloseşte o clasificare proprie ce modifică împărţirea Jackson-Parker prin separarea tipului de scleroză nodulară din grupul granulom, se rezumă astfel:

Paragranulom	22	9%
Granulom	184	73%
Scleroză nodulară	37	15%
Sarcom	8	3%

Tabelul X

Supravieţuirea în boala Hodgkin după statistica lui Hanson

Clasificare	5 ani supravieţuire *		10 ani supravieţuire *	
	nr. bolnavi/total nr. bolnavi	%	nr. bolnavi/total nr. bolnavi	%
Paragranulom	15/ 16	94	4/9	44
Scleroză nodulară	20/ 23	87	9/16	56
Granulom	43/153	29	10/143	7
Sarcom	0/8	0	0/8	0

* Nu există diferenţă semnificativă în ce priveşte supravieţuirea între grupul paragranulom şi grupul scleroză nodulară, dar supravieţuirea este semnificativ mai redusă în grupul granulom.

Concluziile lui Hanson sînt superpozabile celor ale lui Lukes. El consideră tipul de scleroză nodulară drept o formă histologică distinctivă (15% ca frecvenţă, faţă de 40% în statistica lui Lukes), a cărei recunoaştere ca grup morfologic şi clinic individualizat este justificată, dacă se ia în consideraţie supravieţuirea îndelungată, frecvenţa localizării mediastinale şi cervicale.

2. Mediana de supravieţuire la 5, 10 şi 15 ani este net în favoarea tipurilor L şi H şi scleroză nodulară.

3. Relaţia dintre stadiile clinice, tipurile histologice şi supravieţuire (tabelul XIV) evidenţiază, după analiza statistică a cazurilor lui Lukes, următoarele: a) formele cu proliferare limfocitară se întîlnesc cel mai frecvent în stadiile clinice localizate, fără simptome generale, pe cînd tipurile de depleţie limfocitară sînt comune stadiilor generalizate şi diseminate, la care se asociază şi simptomele generale; b) tipul mixt şi scleroza nodulară sînt distribuite în proporţii aproape egale între cele trei stadii clinice, observaţie care este interpretată ca reprezentînd potenţialitatea sclerozei nodulare de a evolua o dată cu generalizarea procesului şi evidenţa că tipul mixt, imagine a bolii în schimbare, ocupă o poziţie intermediară între proliferarea limfocitară şi formele cu predominanţă de celule R.S. Prezenţa a 51 din cei 56 de supravieţuitori la 15 ani în stadiul I atestă prognosticul favorabil, evoluţia lentă a cazurilor în stadiul I şi eventualitatea formei progresive de boală pentru cazurile în stadiile II şi III (este vorba, se înţelege, de stadiul bolii în momentul diagnosticului).

Scanned with OKEN Scanner

Rezumînd evoluţia procesului morfologic, Lukes propune următoarea schemă ipotetică:

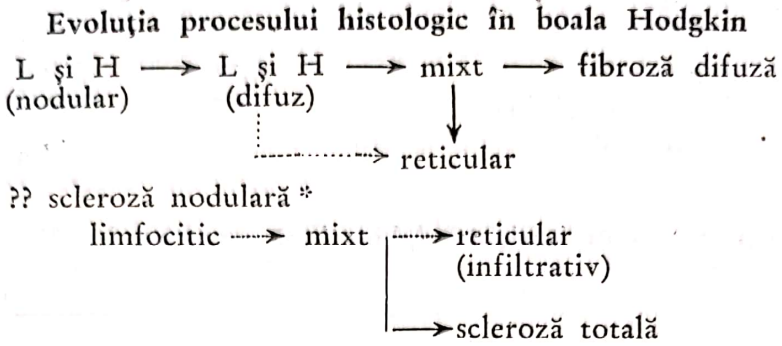

* Evoluţia procesului de scleroză nodulară este nesigură, deşi se pare că există, în general, un oarecare paralelism cu celelalte tipuri.

Iniţial, procesul ar fi deci localizat (stadiul I) predominant limfocitar, cu componenta histiocitară variabilă. Varianta nodulară rămîne cel mai adesea limitată ca localizare, pe cînd cea difuză se asociază de obicei stadiului II. Apariţia celularităţii complexe, specifică tipului mixt, semnifică trecerea spre stadiile II—III; depleţia limfocitară şi predominanţa celulelor R.S. face evidenţa generalizării şi a stadiului terminal sau de evoluţie rapidă.

Aportul morfologiei, în special în momentul primei biopsii, este capital pentru diagnosticul şi prognosticul cazului în speţă şi considerabil pentru cunoaşterea etiopatogeniei bolii.

În prezentarea acestui capitol am comentat în special contribuţiile lui Lukes atît pentru motivul că acest autor prezintă cea mai importantă şi mai cuprinzător studiată serie statistică de cazuri, cît mai ales pentru faptul că el încearcă să facă o clasificare histologică coerentă, mai superpozabilă cu stadierea clinică, cu proba timpului — supravieţuirea — şi mai semnificativă ca integrare a datelor morfologice în procesul general biologic reprezentat de b. H. Noua clasificare poate fi considerată ca marcînd o etapă superioară în studiile de morfologie, pentru că propune, pe lîngă o terminologie care defineşte mai bine şi mai corect leziunea histologică, şi interpretări interesante, deschizătoare de perspective.

Împărţirea sa contribuie la separarea mai judicioasă a unui grup de cazuri cu prognostic favorabil, cărora — fapt extrem de important — li se poate aplica un tratament iradiant cu doze eradicante — apreciat la nivelul actual al cunoştinţelor ca fiind curativ [32].

În acest sens, vechea clasificare a lui Jackson şi Parker, păcătuia prin aceea că în grupul granulom includea aspecte morfologice aparţinînd unor cazuri cu prognostic foarte diferit, ceea ce făcea ca, în mod paradoxal, în statistici retrospective cea mai mare parte a supravieţuirilor

prelungite să fi fost clasate în momentul diagnosticului nu în tipul de paragranulom, ci în cel de granulom (tabelele XI și XV și fig. 65).

Tabelul XI

Tabel comparativ de distribuție și supraviețuire după clasificarea histologică a lui Jackson și Parker și cea a lui Lukes, Butler și Hicks (după Lukes [73])

Tipurile histologice după Jackson și Parker	Numărul de cazuri	Supraviețuire 15+ ani	Tipurile histologice după Lukes, Butler și Hicks	Numărul de cazuri	Supraviețuire 15+ ani
Paragranulom	30	12	L și H nodular	23	10
			L și H difuz.	40	11
			Scleroză nodulară	149	23
Granulom	344	44	Mixt	97	10
			Fibroză difuză	47	1
Sarcom	3	0	Reticular	21	1
Total	377	56		377	56

Separarea acestor cazuri a dus la descrierea formei de scleroză nodulară ca expresie regională a bolii pentru mediastinul superior și regiunea cervicală inferioară, entitate dovedită de prognostic bun. Mai greu de înțeles din cercetările existente este distribuția aproape egală a acestei forme între cele trei stadii clinice, precum și evoluția în timp a leziunii.

Cercetările recente confirmă și întregesc ideea lui Rosenthal cu privire la semnificația majoră a limfocitului în cadrul procesului patologic particular care este b. H.

Este clar dovedit astăzi că predominanța limfocitară este asociată formei liniștite de boală, evoluției torpide și că, în timp, se produce, progresiv, depleția de limfocite care face loc predominanței celulelor R.S.

Această succesiune, net admisă pentru evoluția lezională — predominanță limfocitară → celularitate mixtă → depleție limfocitară — este mai dificil de schematizat pentru forma de scleroză nodulară, deși se pare că și în cadrul acestui tip există tendință de trecere de la predominanța limfocitară la forma dominant R.S.

După cum am văzut, componenta reticulară este diferit reprezentată calitativ și cantitativ în cele 6 forme histologice, în funcție de intensitatea malignității procesului, variind, respectiv, de la histiocit la celula poliploidală, cea de tip lacunar din scleroza nodulară, celula R.S. tipică, pînă la celula R.S. pleiomorfică-sarcomatoasă.

Lukes avansează ideea că prezența celulelor R.S. ar semnifica expresia biologică de inducere a procesului neoplazic, dar că numai varianta pleiomorfică constituie elementul veritabil în accepțiunea curentă a termenului de malignitate. În acest context componenta limfocitară ar reflecta opoziția gazdei împotriva procesului malign. Pe măsură ce

Scanned with OKEN Scanner

procesul avansează şi balanţa înclină spre malignitate, predominanţa limfocitară — trecînd prin momentul de cumpănă şi schimbare reprezentat de tipul mixt — este înlocuită de depleţia limfocitară şi predominanţa celulelor R.S. din tipurile fibroză difuză şi reticular. Elementul limfocitar, deşi favorabil în evaluarea procesului patologic, ar fi, după datele actuale, structural alterat. Dovada au adus-o modificările categorice ale unor procese imunologice, aşa cum reiese din testele de hipersensibilitate tardivă, fereastra cutanată (Rebuck), întîrzierea în eliminarea grefei etc. În culturi de ţesuturi se pare, de asemenea, că limfocitul din b. H. tratat cu fitohemaglutinină are comportare anormală. Nu există încă acord deplin asupra faptului dacă aceste modificări sînt legate de evoluţia bolii, avînd în vedere că şi cazurile incipiente prezintă aceleaşi anomalii sau dacă ele sînt prezente mai ales în stadiile avansate de boală, care, precum se ştie, se însoţesc de limfopenie (fiind vorba deci mai degrabă de consecinţe ale schimbării cantitative). Cazurile terminale sînt excluse din discuţie, decrepitudinea imunologică fiind comună şi altor forme de neoplazii, deci nespecifice b. H.

Valoarea lucrărilor lui Lukes se impune mai ales datorită încercării de a construi o concepţie cuprinzătoare şi logică de interpretare a procesului morfologic, care să explice variabilitatea şi complexitatea substratului microscopic şi să-l coreleze cu aspectele macroscopice şi evoluţia clinică (tabelele XII, XIII, XIV, XV şi fig. 65).

Tabelul XII

Corelarea gradului de progresivitate cu factorii clinici şi histologici în boala Hodgkin (după Lukes [73])

Tipul	Mediana supravieţuirilor (în ani)	Stadiul clinic (distribuţie)	Simptome generale	Leziune histologică
Liniştit	9—15	I	0	Tipuri L şi H nodular; L şi H difuz; scleroză nodulară
Schimbător	3—6	II şi III	0	Scleroză nodulară; tip mixt
Progresiv	0,5—1,5	II şi III	+	Scleroză nodulară; tip mixt Fibroză difuză; tip reticular.

Întreaga „demonstraţie" are încă serioase fisuri, îmbrăcînd uneori aspect mai mult de ipoteză, decît de realitate. Rezervele cele mai importante care îi limitează semnificaţia sînt următoarele:

— populaţia studiată de Lukes este constituită aproape exclusiv din bărbaţi albi, de vîrstă tînără;

— pe aceeaşi statistică, cu ani în urmă (1956), Smetana şi Cohen [112] au făcut consideraţii, în ce priveşte clasificarea histologică, destul de

Scanned with OKEN Scanner

Tabelul XIII

Corelarea tipurilor histologice cu stadiile clinice (după Lukes [73])

Grupele histologice	Numărul cazurilor	Distribuţia cazurilor după stadiile clinice %		
		I	II	III
L şi H	23	78	9*	13+
— nodular	40	65	27	8+
— difuz	149	36	36	28
Scleroză nodulară	97	37	40	23
Mixt	47	11	27	62
Fibroză difuză	21	19	38	43
Reticular				
Total sau medie	377	38	34	28

* În acest grup, numai 2 cazuri.
\+ În acest grup, numai 3 cazuri.

Tabelul XIV

Corelarea tipurilor histologice şi a stadiilor clinice cu supravieţuirea (după Lukes [73])

Grupe histologice	Număr de cazuri	Numărul supravie-ţuitorilor	Media supravieţuirii (în ani)			
			Toate stadiile	Stadiul I	Stadiul II	Stadiul III
L şi H	23	10	12,4	16,0	12,0*	4,3+
— nodular	40	11	7,4	9,5	4,8	5,5+
— difuz	149	23	4,2	11,0	3,2	1,8
Scleroză nodulară	97	10	2,5	4,8	2,5	1,2
Mixt	47	1	0,9	1 1	3,2	0,4
Fibroză difuză	21	1	2,3	5,7	2,7	0,6
Reticular						
Total	377	56	4,0	9,1	3,2	1,3

* Numai 2 cazuri în acest grup; de aceea s-a indicat media.
\+ Numai 3 cazuri în aceste grupe; de aceea s-a indicat media, ca fiind mai reprezentativă.

Tabelul XV

Distribuţia şi supravieţuirea după clasificarea tipurilor histologice de către Jackson şi Parker (după Lukes [73])

Tipuri histologice	Număr de cazuri	Supravieţuire			
		%	Mediana (în ani)	15+ (ani)	%
Toate cazurile	377		4,0	56	
Paragranulom	30	8	11,2	12	21
Granulom	344	91	3,2	44	79
Sarcom	3	1	0,6	0	0

Scanned with OKEN Scanner

diferite de cele ale lui Lukes. Factorul individual, interpretarea diferită dată aceloraşi aspecte morfologice limitează adeseori şi în acest studiu semnificaţia cercetării;

— individualizarea tipului de scleroză nodulară, care constituie argumentul de greutate al lui Lukes împotriva clasificării Jackson-Parker, nu este încă suficient de bine conturată. Hanson, care *grosso modo* este de acord cu Lukes şi acceptă ca pe o realitate noua formă, are rezerve în ce priveşte importanţa ei, mai ales în raportul de proporţionalitate cu celelalte tipuri histologice;



Fig. 65. — Compararea incidenţei de supravieţuire la 15 ani după tipurile histologice ale lui Jackson şi Parker şi stadiile clinice ale lui Peters.

— clasificarea lui Lukes, supusă dezbaterii unor morfologi de mare competenţă, a fost adoptată cu modificările arătate (anexa I). Rămîne ca viitoarele cercetări — atît retrospective, cît mai ales prospective — să o valideze.

PATOGENIE

Pentru o entitate morbidă ca b. H., a cărei etiologie este mai „misterioasă" poate decît a tuturor celorlalte afecţiuni „neoplazice" (sau considerate în mod provizoriu ca atare în stadiul actual al cunoştinţelor) şi al cărei substrat morfologic şi evoluţie clinică prezintă variaţii ca de „caleidoscop", este firesc să nu se fi putut stabili relaţii patogenice foarte sigure.

Într-adevăr, puţine şi numai ipotetice adevăruri există astăzi cu privire la corespondenţa fiziopatologică a manifestărilor clinice şi morfologice ale b. H., cele mai fondate şi interesante interpretări virtuale fiind legate de modificările imunologice. Cîteva noţiuni, dintre care unele de achiziţie nu foarte recentă, au focalizat atenţia cercetărilor actuale, în special anergia cutanată şi anomaliile elementului celular pluripotenţial care este limfocitul, ambele modificări patologice frecvent întîlnite în b. H. Astăzi ştim clar că aceste două fenomene sînt în strînsă dependenţă, fiind, după cît se pare, expresia cutanată şi, respectiv, elementul mesager al unor deficienţe imunologice profunde, caracteristice b. H.

Scanned with OKEN Scanner

Încă din 1930, Steiner [122], pe de o parte, Parker și Jackson, pe de altă parte, au atras atenția asupra proporției neobișnuite, în raport cu indivizii normali, de reacții negative la tuberculină printre bolnavii suferind de b. H. Absolut deconcertantă era observarea de cutireacții negative chiar în prezența leziunilor bacilare deschise. Abia peste 20 de ani, Schier și colab. furnizează completarea semnificativă: anergia tuberculinică nu este de fapt decît una dintre manifestările unei anomalii mai generale, caracterizată prin lipsa de reactivitate la antigenele de tip întîrziat. Redăm în tabelul XVI, după Aisenberg, sinteza rezultatelor publicate de Schier și colab.

Tabelul XVI

Răspuns cutanat la alergene de tip tardiv (după Aisenberg [1, 2, 3])

Grupul	Număr de bolnavi	Parotidită (%)	*Candida albicans* (%)	*Tricophyton gypseum* (%)	P. P. D. (%)
Martori	79	90	92	68	71
b. H.	43	14	19	16	23

În seria lui Schier [113], confirmată de numeroase alte studii, rezultatele sînt frapante atît pentru tuberculină P.P.D. *(protein purified derivative)*, cît și pentru antigenele fungice și antigenul cutanat de parotidită epidemică.

Este cu totul particular pentru b. H. faptul că, spre deosebire de ceea ce se întîmplă în mod curent în alte afecțiuni maligne, și anume scăderea reactivității de tip tardiv în stadiile avansate, cașectizante, acest fenomen este asociat b. H. încă dintr-o etapă timpurie de boală.

Datele cu autoritate în domeniul imunologiei, ale școlii din Minnesota, rezumate în tabelul XVII, aduc o contribuție convingătoare la această constatare.

Tabelul XVII

Compararea incidenței anergiei la bolnavii în stare generală bună și precară (după Aisenberg [1, 2, 3])

Grupul	Stare generală bună			Stare generală precară		
	Numărul testărilor	Numărul anergicilor	Anergici (%)	Numărul testărilor	Numărul anergicilor	Anergici (%)
Martori	208	3	1,4			
b. H.	49	26	53	8	7	88
Carcinom	27	0	0	32	12	38
Leucemie	25	3	12	10	5	50
Limfoame, altele decît b. H.	20	1	5	21	13	62

Scanned with OKEN Scanner

Reiese clar că numai cazurile de b. H. prezintă anergie cutanată în stadiul incipient al afecțiunii.

Demnă de reținut este proba propusă de Aisenberg pentru a diferenția starea anergică reală de eventualitatea ca individul să nu fi fost expus niciodată la alergenul respectiv.

Acest procedeu are ca principiu constatarea că indivizii normali se sensibilizează, fără excepție, la alergenul de tip tardiv (contact), dinitroclorobenzen. Aisenberg notează rezultate invariabil negative în formele active de boală, spre deosebire de marea proporție de răspunsuri pozitive sau echivoce în cazurile de boală inactivă. El ajunge chiar la concluzia că minimum 2 ani de „liniștire" a bolii sînt necesari pentru ca reacția să „vireze" de la negativ spre pozitiv.

Se știe că răspunsul imunologic este considerat în general de două tipuri: întîrziat sau bacterian și imediat, aceste două categorii de reactivitate fiind mediate de mecanisme diferite: celular și, respectiv, anticorpic. Se admite că limfocitul este elementul celular primordial care intervine cu prioritate în determinismul hiperreactivității de tip întîrziat. Alergia la tuberculină, celelalte modalități de hiperreactivitate bacteriană, ca și sensibilitatea de contact sînt exemple clasice de răspuns imunologic întîrziat.

Comportamentul imunologic în b. H. este absolut distinct. Dacă în ce privește anergia cutanată, acordul este cvasiunanim, integritatea funcției anticorpice este, în schimb, controversată. Opinia curentă este că, chiar la bolnavii la care hipersensibilitatea de tip tardiv este compromisă, formarea de anticorpi este păstrată. Aisenberg — campionul acestui punct de vedere — arată că 13 din 19 bolnavi testați ca negativi la dinitroclorbenzen au răspuns corect la stimularea cu polizaharizi pneumococici. În schimb, rezultatele altor autori privind stimularea sau restimularea cu toxoid tetanic, *Brucella*, vaccin tifo-paratific, de parotidită și tularemie și chiar la polizaharizi sînt contradictorii.

Se pare că funcția anticorpo-formatoare prezintă modificări mult mai nuanțate decît aspectele patente privind depresarea hipersensibilității de tip întîrziat, și anume:

— în stările terminale, formarea de anticorpi este mult alterată;

— în stadiile de evoluție mai puțin avansată s-au notat lipsa de răspuns la unele imunizări primare și faptul că formarea de anticorpi nu este „susținută" la nivelul corespunzător răspunsului normal;

— valorile γ-globulinelor sînt normale sau ușor crescute în stadiile incipiente și de evoluție progresivă, în stadiile avansate existînd, de obicei, hipogammaglobulinemie.

În b. H. au fost remarcate și alte modificări de tip imunologic.

Eliminarea homografei de piele este întîrziată, iar Beilby a relatat un caz de himeră de grup sanguin după transplant medular. În general,

Scanned with OKEN Scanner

se admite că reacţia de homotransplant este dirijată de mecanisme de tip celular, ipoteză care concordă cu anomaliile descrise în b. H. După opinia lui Aisenberg, mai dificil de interpretat sînt observaţiile după care şi unele cazuri de leucemie limfatică şi mielom multiplu (boli în care defectul imunologic, recunoscut, este interpretat ca ţinînd de diminuarea capacităţii de formare a anticorpilor) prezintă supravieţuiri anormale (peste 30 de zile) ale homotransplantului.

Susceptibilitatea la infecţii a bolnavului suferind de b. H. a fost reţinută încă de primii cercetători care, frapaţi de coexistenţa b. H. cu tuberculoza (asociere la care morbiditatea crescută a tuberculozei în acea epocă juca rolul hotărîtor), au dezvoltat şi susţinut chiar etiologia comună a celor două boli. Scăderea incidenţei tuberculozei face ca, actualmente, locul preponderent în cadrul complicaţiilor b. H. să fie luat de alte afecţiuni bacteriene, virotice, fungice sau cu protozoare. După statistica prezentată de Casazza, Duvall şi Carbone la Conferinţa de la Rye [20], caracteristică pentru b. H. este prezenţa acestor agenţi, infecţiile bacteriene rămînînd totuşi complicaţia comună. Este greu de apreciat, precizează Aisenberg, ce modificări trebuie implicate în susceptibilitatea la infecţii, importanţa fiecărui component diferind pentru fiecare agent. Fenomenul „rezistenţă" este o reacţie complexă care depinde, în măsură mai mare sau mai mică, de integritatea pielii şi a mucoaselor, de fagocitoza prin granulocite şi S.R.E., factori umorali nespecifici, printre care interferonul şi mecanismele imunologice specifice, celulare şi umorale. Probabil că prăbuşirea acestor mecanisme şi soluţiile de continuitate ale pielii şi mucoaselor prin factori locali în stadiile terminale explică susceptibilitatea la infecţii. Depresarea provocată de agenţii imunosupresori — corticoizi şi citostatice — contribuie, în bună măsură, la instalarea acestei stări biologice.

Anomaliile de comportare a limfocitului în b. H. Aşa cum s-a arătat la capitolul de morfologie, Rosenthal a fost primul care a atras cu insistenţă atenţia asupra importanţei şi semnificaţiei modificărilor componentei limfocitare, aspect caracteristic pentru leziunea morfologică specifică b. H. În acelaşi an (1936), Wiseman notează la 87% dintre bolnavii suferind de b. H. limfocitopenie. Noţiunea, devenită astăzi clasică, nu este valabilă în fapt decît pentru stadiile avansate, pe cînd la începutul bolii valorile sînt normale sau foarte puţin scăzute. Trebuie reţinut că actualmente se consideră ca dovedit că limfopenia (a) reflectă deprimarea limfocitelor tisulare şi că (b) ea se datoreşte procesului patologic însuşi, fiind numai în mică măsură consecinţa terapiei cu alkilanţi, radiaţii sau corticoizi.

Cum limfocitopenia lipseşte în cazurile incipiente, este logic să se presupună că defectul imunologic în b. H. este mai degrabă datorit unor modificări limfocitare de ordin calitativ, decît cantitativ. Capa-

Scanned with OKEN Scanner

citatea funcțională a limfocitului este în general greu de apreciat și se testează actualmente în special prin studiul *in vitro*. Se știe că limfocitul uman normal circulant suferă alterări morfologice (transformare blastică, accelerarea sintezei de acid dezoxiribonucleic și, în cele din urmă, diviziune) la stimularea cu substanțe cu efect general mitogenic — ca fitohemaglutinina (PHA), antigeni de histocompatibilitate (țesuturi omologe sau eterologe) și antigeni față de care subiectul are sensibilitate deja stabilită. Transformări similare se obțin prin culturi mixte de celule. Pentru acest din urmă model experimental, concluziile lui Bain și colab.[6] sînt următoarele:

1. Leucocitele de la indivizi normali neînrudiți, amestecate și cultivate, se transformă, în parte, în elemente bazofile mari, care pot sintetiza DNA și pot suferi mitoze.

2. Stimulii pentru aceste transformări se datoresc prezenței celor două populații de leucocite. Eritrocitele străine, plasma sau plachetele nu au nici un efect, neintervenind în acest fenomen.

3. Studii comparative cu leucocite de la gemeni identici și neidentici arată că reacția este legată de diferențele genetice între cei doi indivizi.

4. Se presupune că reacția în amestecul de leucocite este similară imunității de homotransplant.

Problema aceasta este încă în plin studiu și, ca atare, interpretările trebuie privite cu rezervă.

Iată, după Hersh și Oppenheim[50], concluziile unui studiu recent privind comportarea limfocitelor de la bolnavi suferind de b. H., în comparație cu un grup-martor.

În culturile de supernatant de plasmă bogată în leucocite (sînge după sedimentare) de la martori, la 5 zile de cultură cu PHA, 70% din limfocite suferă transformare limfoblastică, iar 1,5% sînt în mitoză; în culturile cu vaccinia (vaccin antivariolic), 8% din celule sînt transformate, iar 0,5% sînt în mitoză.

În culturile standard de la bolnavii cu b. H. rezultatele au fost următoarele: în culturile PHA-stimulate mediana de limfocite transformate a fost de 11%, iar în cele stimulate cu vaccinia, de 1%; răspunsul mitotic median în ambele grupe a fost 0.

În culturile nestimulate (incubate fără agenți mitogenetici) supraviețuirea limfocitelor a fost diferită: în b. H. — 29% limfocite intacte, în comparație cu 56% la grupul-martor; celule moarte 44%, respectiv 34%; proporția de macrofage care au supraviețuit în culturile nestimulate: 8% la normali, 21% la cei cu b. H. Concluzie generală: limfocitele care supraviețuiesc, deși sînt morfologic intacte, nu se transformă normal.

Culturile de la grupul martor, iradiate cu 400—2 000 r timp de 30 de minute înaintea incubării cu PHA prezintă, ca și cele ale bolna-

Scanned with OKEN Scanner

vilor de b. H., transformare diminuată (35%), moarte celulară crescută (78%) și un raport diminuat de celule transformate/limfocite mici.

Hersh și Oppenheim [50] remarcă relația directă dintre stadiul, activitatea simptomatică a bolii, pe de o parte, și insuficiența limfocitelor în ce privește transformarea, pe de altă parte. Astfel, după opinia acestor autori, bolnavii în stadiul III simptomatic, activ, generalizat, au semnificativ mai slabă transformarea decît cei în stadiul II asimptomatic. Procentul de transformări limfocitare nu corelează semnificativ cu vîrsta, durata bolii, cifra γ-globulinelor, terapia anterioară, numărul total al globulelor albe sau valoarea absolută a limfocitelor.

Bolnavii anergici, care nu răspund la nici un fel de teste antigenice cutanate, au transformarea limfocitară la PHA categoric mai redusă decît cei care răspund la cel puțin un antigen; răspunsurile la PHA ale acestui ultim grup se apropie de normal.

Pentru a evita o eventuală eroare de interpretare care s-ar putea datora limfopeniei (plasma standard normală conține aproximativ 50% limfocite, iar cea din b. H. 25%) s-au practicat culturi cu suspensii de limfocite separate prin coloană (prin tehnica Rabinowitz se obțin preparate limfocitare de puritate $>99\%$). Procentul de răspunsuri de transformare la PHA a fost, în aceste culturi, similar cu cel al culturilor de leucocite neseparate. Se va reține că în culturile de plasmă normală bogată în globule, sedimentate pe dextran, conținînd aproximativ 25% limfocite, răspunsul mediu de transformare la PHA este de 67%. Așadar, este clar că nu cantitatea de limfocite este responsabilă pentru deficitul de transformare.

O serie de alte încercări [50] au arătat că celulele normale spălate și resuspendate în plasma bolnavului răspund normal la PHA; într-un caz, celule de b. H. resuspendate în plasma normală au evidențiat o oarecare tendință la normalizare în ceea ce privește transformarea.

Deci, răspunsul la agenții mitogenetici ar putea constitui o metodă convenabilă pentru verificarea imunocompetenței limfocitelor periferice. S-a demonstrat corelația care există între anergia *in vivo*, incapacitatea limfocitelor de a se transforma *in vitro* și paralelismul dintre stadiul și simptomatologia bolii și insuficiența transformării stimulate.

Așa cum am arătat, Aisenberg a constatat că aptitudinea la sensibilizarea cu antigene de tip tardiv este anormală — absentă atît în formele localizate, cît și în cele generalizate. După el, este greu de apreciat, de asemenea, măsura în care reactivitatea modificată a limfocitului *in vitro* reflectă vreunul dintre „parametrii convenționali ai imunocompetenței".

Există însă și alte dovezi că limfocitul este anormal sau alterat în b. H.: a) unele modificări citoplasmice caracteristice celulelor pe cale de moarte; b) conținut deficitar în fosfatază acidă (hiperactivitatea lizozomilor care produc fosfataza acidă este necesară transformării);

Scanned with OKEN Scanner

c) reacţia de transfer a limfocitelor din b. H. este diminuată. Adaptată la om de Gray şi Russell [44], metoda lui Brent şi Medawar este, în fond, o reacţie de grefă-contra-gazdă; ea se bazează pe diferenţele de histocompatibilitate şi presupune competenţa limfocitelor transferate. Aisenberg prezintă observaţii în care reacţia este stinsă la 7 zile şi mai tîrziu, deosebindu-se flagrant de comportarea limfocitului normal al cărui transfer provoacă induraţii, persistînd pînă la a 14-a zi. Mai greu de interpretat este însă observaţia că reacţia imediată este prezervată şi de către limfocitele provenind de la bolnavi de b. H.; d) capacitatea de a încorpora timidina marcată cu C^{14} în acidul dezoxiribonucleic sub influenţa stimulării cu PHA şi antigeni histocompatibili este sensibil mai scăzută comparativ cu aceea a limfocitelor normale.

Aisenberg consideră „esenţial pentru înţelegerea stării imunologice a bolnavului suferind de b. H. faptul că această boală nu poate fi considerată o entitate imunologică, ci, mai degrabă, o condiţie clinică, cu interesare variabilă a sistemului reticulo-endotelial. Probabil că deficitul imunologic alternează şi progresează pe măsură ce avansează procesul morbid". Ideile sale privind corelaţia dintre stadiul clinic şi modificările de reactivitate sînt concentrate în tabelul XVIII, pe care autorul îl consideră o încercare aproximativă, convenţională şi artificială de a separa în 4 categorii unul dintre „spectrele" bolii, care are, în fond, un caracter perfect continuu.

Tabelul XVIII

Areactivitatea imunologică şi stadiul evoluţiei în boala Hodgkin (după Aisenberg [4])

Stadiul evoluţiei	Hipersensibilitate întîrziată			Imunitate umorală		Reacţie de transfer a limfocitelor	Rezistenţa la agenţi fungici, virotici şi bacterieni
	Alergene de tip tardiv	Sensibilizare activă (DNCB)	Anticorpi	γ-globuline	Număr de limfocite		
Localizat (inactiv sau vindecat)	N	N	N	N			
Localizat (activ)	↓	↓	N?	N	N sau ↓	↓	
Generalizat	↓ sau ↓↓	↓	N?	N	↓ sau ↓↓	↓	↓
Terminal	↓↓	↓	↓	↓	↓↓	↓↓	↓↓

DNCB = dinitroclorbenzen; *N* = normal; ↓ = scăzut; ↓↓ = marcat-scăzut.

Trebuie precizat caracterul de particularitate al modificărilor imunologice din b.H. care se deosebesc net de cele din alte afecţiuni înrudite (mielomul multiplu, leucoza limfatică, sarcoidul) care prezintă asemenea anomalii. Astfel, mielomul şi leucoza limfatică sînt caracterizate prin hipogammaglobulinemie, formare scăzută de anticorpi, hipersensibilitate

Scanned with OKEN Scanner

întîrziată păstrată, predispoziție la infecții bacteriene, dar nu fungice, asemănîndu-se din acest punct de vedere mai mult cu forma de hipogammaglobulinemie legată de sex; infecțiile bacteriene care complică aceste boli în întreaga lor evoluție survin în b.H. doar în stadiile terminale, iar manifestările pneumococice obișnuite în leucoza limfatică și mielom sînt rare în b.H.

Din cele discutate se pare că mecanismul imunologic afectat în b.H. este mai degrabă cel periferic, cel central fiind normal, deși încercările negative [61] de a transfera hipersensibilitatea întîrziată de la normal la b.H. prin aportul de limfocite periferice contrazic această aserțiune. Chase [22] presupune existența unui factor circulant care ar deprima mecanismele imune celulare în b.H.

Există cîteva fapte care ar pleda pentru etiologia virotică a alterărilor imunologice din b.H.:

a) Hipersensibilitatea la tuberculină este diminuată în stadiul acut al rujeolei și al altor afecțiuni virotice. Aisenberg replică la aceasta însă faptul că rujeola este un proces patologic generalizat, sever în ceea ce privește modificările stadiului incipient, și că anergia însoțește b.H. chiar în faza localizată.

b) Hersh și Oppenheim aduc în discuție date recente după care țesuturile normale de la pacienți cu tumori au fost găsite imunologic modificate și că antigene virale au fost identificate în pielea animalelor infectate cu virusuri oncogene. (Aceste observații, spun ei, permit speculația că alterarea limfocitelor în b.H. de către virusul oncogen care ar provoca această tumoare limfoidală ar împiedica funcția normală a celulei.)

Multe și extrem de interesante discuții se duc în jurul similitudinilor remarcate între unele manifestări din b.H. și aspectele prezentate de două stări patologice provocate experimental: reacția grefă-contra-gazdă *(graft-versus-host)* și boala consumptivă a animalelor timectomizate. Kaplan și Smithers [54] sesizează relații între patologia autoimună a omului, boala omologă a șoarecelui și limfoamele maligne, iar Green și colab. [45] se întreabă, în aceeași linie de ipoteze, dacă b.H. nu ar reprezenta un aspect de himerism limfocitar materno-fetal.

Se știe că reacția grefă-contra-gazdă poate fi observată într-o serie de situații în care celule imunologic competente, celule limfoide genetic străine (leucocite, celule splenice adulte, celule ganglionare, celule medulare) sînt transferate unui primitor incapabil să elimine grefa limfoidală. Starea de „imposibilitate de a elimina grefa" se poate obține prin manipulări experimentale atît la animalul adult (iradieri, timectomie în perioada neonatală, chimioterapie imunosupresivă, parabioză prin circulație încrucișată prelungită sau injectarea de celule limfoidale pa-

Scanned with OKEN Scanner

rentale), cît și la animalul a cărui constituție genetică nu implică reacții de incompatibilitate imunologică contra grefonului, cum este hibridul F_1 *. Modelul experimental poate fi realizat cu ușurință mai ales la animalul nou-născut imunologic incompetent și este denumit în această situație *runt-disease* **. Contribuții valoroase au adus în acest domeniu, printre alții, cercetătorii de la Boston, grupați în jurul lui Dameshek, și în special Oliner și Schwartz [89].

Iată, pe scurt, cîteva din ideile și rezultatele acestei școli în acest domeniu: *runt-disease* provocată experimental la animale poate fi concepută ca analogă cu boala autoimună la om; boala experimentală este rezultanta unei reacții grefă-contra-gazdă, grefa fiind imunologic activă, iar gazda, imunologic neutră. Boala autoimună de la om poate fi rezultatul activității unui sistem limfatic aberant împotriva antigenilor tisulari normali, țesutul limfoid fiind imunologic activ și bolnavul fiind incapabil să se apere singur împotriva acestuia.

Autoimunizarea nu implică modificarea componenților normali ai organismului, ci, mai degrabă, o schimbare în aparatul anticorpo-formator al individului. În aceste circumstanțe, țesuturi normale nealterate pot deveni antigenice pentru țesutul limfatic aberant.

Două sînt mecanismele ipotetice care pot duce la apariția de celule formatoare de anticorpi anormali: 1) implantarea de celule limfoide materne în timpul vieții fetale: celulele limfoide de la mamă pot trece prin placentă și se pot localiza la făt, care, din cauza imaturității imunologice, poate fi tolerant pentru aceste celule (fenomenul de toleranță la celule transplantate a fost descris ca fiind posibil să apară spontan în *runt-disease*). Mai tîrziu, în cursul vieții, toleranța acestor celule materne pentru individul respectiv poate fi pierdută, avînd ca rezultat multiplicarea și producerea de anticorpi pentru diferite țesuturi normale, fenomen care la om ar reprezenta transpunerea „recăderii" din boala omologă experimentală; 2) alterarea propriilor celule limfatice ale gazdei poate surveni prin mutație spontană sau ca efect al infecției virale, al agenților chimici sau al radiațiilor. Modificarea acestor celule ar implica delețiunea unei gene, astfel că ar putea fi tolerate de către individul respectiv și, deci, ar fi capabile să producă anticorpi împotriva țesuturilor autologe.

---

* Hibridul F_1 este descendentul a două sușe de șoareci înalt-selecționate. Aceste animale, din cauza constituției lor genetice, nu permit dezvoltarea de reacții imunologice de eliminare a grefei, dacă țesuturile grefate provin de la ascendenți. Totuși, grefa de celule imunologic competente parentale poate declanșa reacții contra țesuturilor hibridului, deoarece acesta din urmă conține gene și deci antigeni derivați de la ambii părinți. Este în general acceptat că *runt-disease* (boala omologă, boala secundară) reprezintă o reacție imunologică de grefă-contra-gazdă.

** *Runt* = animal de dimensiuni mici prin natura sa; persoană subdezvoltată.

Scanned with OKEN Scanner

Continuînd și dezvoltînd această linie de gîndire, Schwartz [115] propune, în lucrări recente, o interpretare originală a b.H. Titlul uneia dintre comunicări este sugestiv și foarte actual ca exprimare: „Limfoamele maligne și *runt-disease*, escaladarea de la boala imunologică la cea neoplazică". Concluziile sînt următoarele:

Expunerea prelungită a celulelor imunologic competente (imunocite) la stimulare antigenică continuă poate induce mutații sau alte transformări în structura lor, care pot determina modificări de tipul limfoamelor maligne. Aceste circumstanțe au fost realizate experimental prin inocularea de celule splenice parentale C57BL/6 la primitorii hibrizi normali F_1 (C57BL/6 × DBA/2). Se realizează o „situație" tipică de *runt-disease:* hibridul nu poate elimina grefa parentală și, în același timp, toate țesuturile lui sînt antigenice. Mortalitatea prin boala secundară era de 70%, dar a fost redusă la 30% prin tratarea hibridului cu ametopterină. Șoarecii care supraviețuiau fazei acute de boală au fost urmăriți timp de 8—15 luni. După această perioadă se făceau examene care căutau să evidențieze: a) prezența de tumori limfoide; jumătate dintre animale prezentau neoplasme ale sistemului limfoid, tumori constituite din limfocite și elemente reticulare care, sub unele aspecte, aminteau b.H.; b) prezența imunocitelor C57BL/6 la fiecare șoarece purtător de tumori; celulele parentale — dovedite ca fiind de origine splenică — erau specific tolerante pentru antigenii hibrizi.

Se precizează că hibrizii-martori, inclusiv șoarecii normali, în vîrstă, cei cărora li s-a administrat numai ametopterină, ca și primitorii de preparate splenice parentale „sfărîmate", acelulare, nu produceau tumori limfoidale.

Deși există unele variații în funcție de specie, vîrstă, felul „manipulării" prin care s-a obținut modelul experimental (iradiere etc.) sau de alți factori care complică starea patologică, în general, boala omologă *(runt-disease)* se caracterizează prin: limfadenopatii, splenomegalie, anemie (uneori hemolitică, cu test antiglobulinic pozitiv), leucocitoză sau leucopenie, trombocitopenie, leziuni ale pielii (alopecie etc.), diaree, hipotermie, caşexie și moarte.

Boala omologă apare la una sau mai multe săptămîni de la inocularea celulelor limfoide străine și duce la exitus în general în alte 1—2 săptămîni. Din punct de vedere histologic, modificările cele mai importante sînt: depleția limfocitară în splină și ganglioni și proliferarea în aceste două organe a două tipuri de celule: a) un element de tip reticular cu aspect pal și b) un element pironinofilic binecunoscut, caracteristic reacțiilor de transplant, care provine de la donor. Timusul prezintă numai sărăcire în limfocite.

Este evident că modificările de mai sus, care însoțesc boala omologă la animal, amintesc unele dintre caracterele patologice din b.H. în

Scanned with OKEN Scanner

stadiul ei avansat. Lipsesc însă două aspecte fundamentale, patognomonice: stigmatul morfologic (celula R.S.) și febra. Ar mai fi de adăugat disimilitudinile privind interesarea pielii și a tractului digestiv în *runt-disease* și faptul că modificările imunologice interesează atît sensibilitatea de tip tardiv, cît și pe cea de tip imediat.

În ultima vreme se insistă asupra unor asemănări patogenice între b.H. și o altă entitate experimentală, caracterizată prin limfocitopenie, sărăcire severă a limfocitelor tisulare (ganglioni și splină), diaree, caşexie și sfîrșit letal: boala consumptivă pe care o dezvoltă animalele timectomizate. Atît la șoareci, la care timectomia netratată duce la depresarea profundă a formării de anticorpi și la eliminarea homotransplantului, cît și la șobolan, care pierde capacitatea normală de hipersensibilitate întîrziată, și la iepure și hamster au fost notate, după timectomie, modificări imunologice.

Etiologia acestui sindrom este încă în discuție. S-ar putea ca cel puțin o parte din fenomenele amintite să fie de natură infecțioasă; absența caşexiei la animalele *germ-free* pledează în acest sens.

Modificările din boala experimentală și în special depleția limfocitară, susceptibilitatea la infecții și sindromul caşectizant sînt analoge formei terminale de b.H., dar absența celulelor R.S., instalarea depleției limfocitare în stadiul imediat următor timectomiei, scăderea producerii de anticorpi, concomitent cu cea a hipersensibilității tardive, diferențiază categoric cele două procese patologice.

Aisenberg deduce, din cercetările recente, argumente noi în favoarea eventualei participări a disfuncției timice în complexul patogenic care caracterizează b.H. Timectomia neonatală și b.H. ajung, prin mecanisme diferite, la un stadiu terminal identic de pustiire limfocitară și epuizare imunologică. Ilustrativă este paralela dintre forma Swiss de agammaglobulinemie (afecțiune caracterizată prin limfocitopenie, hipoplazie timică, infecții bacteriene și fungice frecvente și moarte timpurie) și stadial avansat de b.H. Ipoteza lui Thomson, după care localizarea primitivă a bolii ar fi la nivelul timusului, nu a căpătat confirmare ulterioară și nici nu au fost notate frecvent determinări timpurii în acest organ. Ceea ce observațiile recente aduc nou este noțiunea că funcția imunologică pe care timusul o deservește ar putea fi denaturată în b.H. Ipoteza avansată de grupul de la Minnesota [25], după care la puii de găină ar exista o disociere a funcției imunologice, în sensul că sinteza anticorpilor și hipersensibilitatea întîrziată ar fi dirijate de bursa Fabritius, iar eliminarea homotransplantului ar fi sub dependența timusului, poate servi pentru o mai corectă înțelegere a defectului imunologic din boala Hodgkin.

Scanned with OKEN Scanner

Interesul pentru datele de epidemiologie în domeniul hemopatiilor maligne — concretizat în studii sistematice — este de dată relativ recentă. Observațiilor întîmplătoare și preocupărilor izolate le-au luat locul cercetări ample bazate pe riguroase criterii de statistică biologică, astfel că, depășind rolul de simple constatări cu semnificație incertă și limitată, datele de epidemiologie furnizează elemente valoroase de interpretare și permit interesante ipoteze de lucru.

Literatura privind epidemiologia b.H. este destul de redusă în comparație, de pildă, cu cea care se referă la leucemii.

Dintre datele pe care le avem pînă acum la îndemînă, cele mai competente și complete se datoresc, în primul rînd, lui Mac Mahon [80, 81]. În cazul b.H., lipsind ipoteze etiologice de suficientă specificitate pentru a fi verificate prin studii analitice, informațiile existente permit numai încercarea de a schița un capitol de epidemiologie descriptivă.

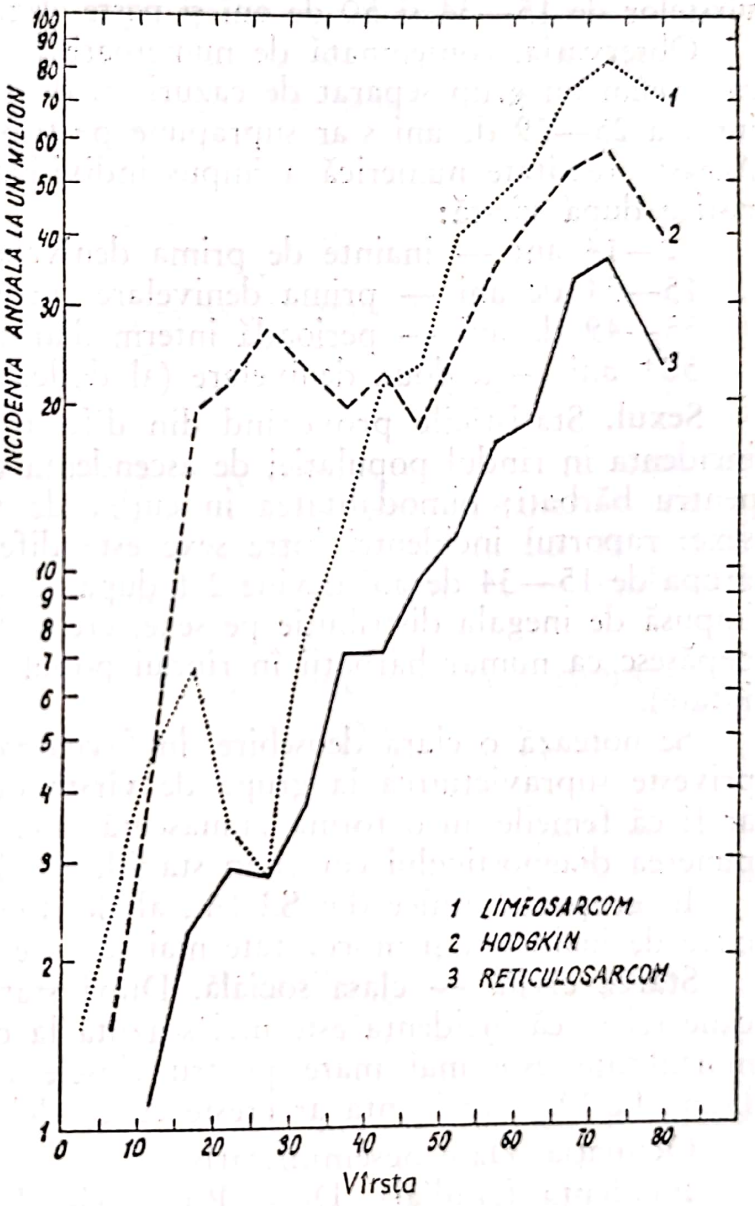

Fig. 66. — Cifrele de incidență după vîrstă în b. H., limfosarcom și reticulosarcom (după Mac Mahon [80, 81]).

În S.U.A. incidența anuală a b.H. este de 23 de cazuri raportate la cifra de populație de 1 milion pentru bărbați albi și, respectiv, 13 pentru femei albe. Cifrele privind mortalitatea sînt ceva mai mici. Modificarea se datorește diferențelor în timp și spațiu privind observațiile și mai ales

Scanned with OKEN Scanner

faptului că o proporţie substanţială de bolnavi pot trăi suficient pentru ca moartea lor să fie atribuită altor cauze.

Vîrsta. Spre deosebire de hemopatiile maligne înrudite — limfo- şi reticulosarcomul —, ale căror cifre privind incidenţa anuală, corelate cu vîrsta la debutul bolii înscriu pe scala semilogaritmică curbe ascendente aproximativ liniare (pînă la 75 de ani), b.H. este reprezentată de o curbă bimodală caracteristică determinată de două denivelări corespunzînd vîrstelor de 15—34 şi 50 de ani şi peste (fig. 66).

Observaţia, consemnată de numeroase rapoarte, se evidenţiază grafic ca şi cum un grup separat de cazuri cu distribuţie de vîrstă simetrică în jurul a 25—29 de ani s-ar suprapune pe traseul de bază al limfoamelor. Această realitate numerică a impus individualizarea unor grupe caracteristice după vîrstă:

0—14 ani — înainte de prima denivelare;
15—34 de ani — prima denivelare (primul mod);
35—49 de ani — perioadă intermediară;
50+ ani — a doua denivelare (al doilea mod).

Sexul. Statisticile provenind din diferite ţări anglo-saxone arată că incidenţa în rîndul populaţiei de ascendenţă caucaziană este de 58—66% pentru bărbaţi; bimodalitatea în curba de vîrstă este comună ambelor sexe; raportul incidenţei între sexe este diferit după vîrstă: 1/1 pentru grupa de 15—34 de ani devine 2/1 după 50 de ani, care, după corectarea impusă de inegala distribuţie pe sexe, creşte faţă de datele brute (femeile depăşesc ca număr bărbaţii în rîndul populaţiei generale a vîrstelor înaintate).

Se notează o clară deosebire, în favoarea sexului feminin, în ceea ce priveşte supravieţuirea la grupa de vîrstă de 15—34 de ani. Explicaţia ar fi că femeile au o formă „înnăscută" mai lent-evolutivă, care permite punerea diagnosticului corect în stadiile localizate.

În grupurile etnice din S.U.A., altele decît cele caucaziene, s-au notat cifre de incidenţă şi mortalitate mai scăzute.

Starea civilă — clasa socială. După statisticile armatei nord-americane reiese că incidenţa este mai scăzută la cei căsătoriţi, iar raportul de mortalitate este mai mare pentru clasele cu stare materială prosperă. După Le Shan incidenţa ar creşte cu gradul de cultură.

Ocupaţia. Date nesemnificative.

Incidenţa familială. După Razis, riscul (în sens statistic) de boală este de aproximativ trei ori mai mare la rudele apropiate ale bolnavului.

Factorul timp. Cu excepţia grupului 0—14 ani, pentru care incidenţa ar fi în scădere, se poate afirma, cu siguranţă după Mac Mahon, că frecvenţa b. H. nu prezintă tendinţă la scădere.

Raportul lui Cridland, privind tendinţa sezonieră de creştere a incidenţei cu vîrful în decembrie-ianuarie, legată de eventualele infecţii ale

Scanned with OKEN Scanner

căilor aeriene superioare, este criticabil, în sensul că numai 10% din bolnavi prezintă infecţii respiratorii şi mai ales pentru că nu ţine seama de perioada de latenţă binecunoscută pînă la evidenţiere — faza clinică a bolii.

Locul. În ce priveşte variaţia geografică, frecvenţa nu este paralelă pentru toate grupele de vîrstă. Nu au fost sesizate diferenţe remarcabile între populaţia din aglomeraţiile urbane şi cea din mediul rural; nu s-au descris aglomerări de cazuri, ca în leucemii.

Aceste observaţii permit, după opinia lui Mac Mahon, unele consideraţii cu caracter mai mult speculativ, cu privire la etiologia b. H., ipoteze care deschid noi orizonturi de cercetare şi pe care le rezumăm în cele ce urmează.

ETEROGENITATEA BOLII

Argumente morfologice. Variabilitatea cantitativă şi calitativă extraordinară a structurilor elementare care constituie leziunea hodgkiniană a făcut ca pînă astăzi să nu existe un consens în clasificarea anatomopatologică a afecţiunii.

Argumente clinice. Supravieţuirea, eterogenitatea bolii în ceea ce priveşte localizarea, simptomatologia şi evoluţia sînt frapante — de la cazuri generalizate, cu manifestări zgomotoase, rapid fatale, la cazuri localizate, torpide, cu progresiune lentă (care permit să se vorbească chiar de „vindecare").

Argumente epidemiologice. Variabilitatea individuală a supravieţuirilor care se înscrie în limite foarte largi nu este foarte caracteristică numai pentru b. H. Remarcabilă este corelaţia duratei medii de evoluţie cu sexul şi grupele de vîrstă.

Privite din acest punct de vedere, cazurile se înscriu în trei grupe distincte: 1) cazurile cu debut în copilărie; 2) cele cu un „vîrf de risc" în jurul vîrstei de 25—30 de ani (cea mai mare parte a debuturilor perioadei de vîrstă 15—34 de ani se concentrează în această zonă); 3) cazuri cu „vîrfuri de risc" după 50 de ani; cazurile între 35 şi 50 de ani formează un amestec eteroclit aparţinînd în fapt grupelor 2 şi 3, care, reamintim, se deosebesc net în privinţa supravieţuirilor şi a raportului între sexe. Este de reţinut, de asemenea, că forma morfologică de sarcom se observă aproape exclusiv la cazurile aparţinînd grupei de vîrstă peste 40 de ani. Bimodalitatea în curba de vîrstă, raportul pe sexe şi distribuţia geografică deosebită a grupelor constituie, după Mac Mahon, evidenţe epidemiologice suficiente pentru a permite să se suspecteze dependenţa lor de cauze etiologice diferite.

Înainte de a discuta care etiologie anume ar putea fi incriminată pentru grupele separate din punct de vedere epidemiologic, este necesar

Scanned with OKEN Scanner

să se reconsidere argumentele care se înscriu în favoarea celor 3 ipoteze cauzale principale: infecția, neoplazia, ambele.

1. *Fenomene anormale sugerînd infecția de tip granulomatos*

a) Aspectul morfologic al formelor paragranulom și granulom.

b) Simptomatologia clinică și în special febra.

c) Unele argumente (discutabile) de epidemiologie familială.

2. *Argumente pentru neoplazie*

a) Coexistența sau evoluția ulterioară a proceselor paragranulom — granulom și sarcom (tip de neoplazie).

b) Evoluția fatală — argument depășit, dacă admitem noțiunea de vindecare; de altfel, cum bine remarcă Mac Mahon, criteriul nu este nici necesar și nici suficient pentru admiterea procesului malign.

c) Tendința la progresiune, extindere, generalizare — aspect sugestiv, dar nu patognomonic, propriu malignității.

d) Faptul că agentul cauzal nu a fost încă identificat — argument — futil, dar pentru moment de reținut.

3. *Proces mixt*

a) Ar exista două forme de boală total distincte, care evoluează de la debut pînă la sfîrșit ca entități complet separate.

b) Granulomul infecțios se poate transforma în proces neoplazic.

În concluzie, caracterele cele mai importante ale celor trei boli ipotetice ar fi:

Boala la copii. Individualitatea nu este încă bine conturată. La această vîrstă nu există (așa cum se cunoaște pentru leucemie) un „mod", o denivelare în curba de risc privind vîrsta; scăderea în frecvența cazurilor s-ar explica prin diagnosticul mai corect; raritatea bolii în această perioadă de vîrstă face ca problema să nu fie de prim-ordin.

Boala la adulții tineri. Are alură infecțioasă, dar de infectivitate foarte mică, incidența cu vîrful între 25 și 30 de ani, repartiție aproape egală între sexe, evoluție mult mai favorabilă pentru femei, mai frecventă în cadrul claselor sociale cu stare materială bună, mai frecventă în Olanda și Danemarca decît în S.U.A., practic aproape inexistentă în Japonia.

Boala la vîrstnici. Etiologie probabil similară cu aceea a bolilor înrudite din grupa limfoame — similitudini epidemiologice cu limfosarcomul și leucoza limfatică cronică, alură neoplazică. Incidența maximă, după 40 de ani; raportul între sexe, bărbați-femei: 2/1. Particularități: incidență mare în S.U.A., cu precădere la indivizii cu poziție economico-socială bună și în rîndurile populației evreiești a acestei țări.

Scanned with OKEN Scanner

Subiectul și economia acestei monografii nu ne îngăduie să prezentăm în detaliu aspectele clinice particulare fiecărei localizări a acestei afecțiuni, care, practic, are caracter ubicuitar. Considerăm însă util să facem un inventar cît mai complet al achizițiilor recente referitoare la probleme comune tuturor determinărilor în evoluția lor clinică și biologică, să degajăm și să subliniem unele generalități specifice acestei afecțiuni în ceea ce are ea mai tipic ca proces malign al S.R.E. (este de reținut că b. H. constituie ca incidență 40% din întregul grup al limfoamelor maligne).

Debutul bolii survine de obicei în plină stare de sănătate, iar primele simptome țin de apariția adenopatiilor și se însoțesc sau nu de fenomene generale. Unii autori insistă asupra existenței, în perioada care precedă boala, a unor episoade inflamatorii ale căilor aeriene superioare, capului sau gîtului. În 3 din 30 de cazuri din statistica echipei conduse de Jean Bernard, argumentul „porții de intrare" este susținut prin interesarea inițială a grupelor ganglionare regionale de drenaj al unor abcese și ulcerații. În alte 10 cazuri exista, indubitabil, un teritoriu în care modificările locale precedau extinderea, generalizarea.

Semnificația acestei constatări nu este clară (intrare și cale urmată de agentul etiologic sau intrare a unui factor secundar responsabil de declanșarea clinică și evolutivă), iar autenticitatea lor este departe de a fi sigură. Capitală este constatarea precocității (13 cazuri din 30) adenopatiilor abdominale. Limfografia a modificat complet interpretarea, după care debutul ar fi de obicei periferic, iar invadarea profundă, secundară. Ar exista o „poartă de intrare" digestivă, atestată de modificarea patologică a ganglionilor situați pe flancul stîng al primelor 3 vertebre lombare în care se varsă vasele limfatice mezenterice. În 12 din 13 localizări ganglionare abdominale au fost interesați acești ganglioni; în 2 observații acest grup a fost singurul evidențiat prin limfografie. Interesantă este ipoteza că ganglionul supraclavicular stîng ar putea fi de fapt metastaza, *via* canalul toracic, a localizării primitive la nivelul ganglionilor L_2—L_3 (poarta de intrare digestivă). În această situație s-ar putea vorbi de caracterul bifocal de la început al bolii, pe cînd intrarea amigdaliană ar exemplifica modalitatea unifocală. Se sugerează, în consecință, separarea categorică, în cadrul clasificării bolii după localizare, a interesării grupelor cervicale inferioare de adenopatiile cervicale superioare, semnificația prognostică a celor dintîi fiind net mai gravă.

Scanned with OKEN Scanner

În statistica sa asupra a 135 de cazuri, Ultmann [126] rezumă astfel incidența celor mai frecvente simptome și determinări patologice inițiale:

Simptome	Cazuri	%
Stare de rău, anorexie, pierdere în greutate, greață sau vărsături	66	49
Febră	53	39
Durere	25	19
Prurit	20	15
Determinări patologice inițiale		
Ganglioni periferici	125	93
Ganglioni mediastinali și/sau retroperitoneali	57	42
Hepatomegalie	32	24
Splenomegalie	29	21
Tract respirator sau plămîn	8	6
Interesare medulară	8	6
Interesarea sistemului nervos central	8	6

În această statistică, interesarea grupelor ganglionare în faza de început al bolii a fost, în ordinea frecvenței, următoarea: ganglionii cervicali (60—80%), ganglionii axilari (6—20%), ganglionii inghinali (6—12%), ganglionii mediastinali (6—11%).

Evidențierea clinică a determinărilor ganglionare retroperitoneale, hepatice și splenice este rară în acest moment al evoluției.

Evoluție. Se poate afirma că, în principiu, orice organ poate fi afectat de la debut sau în stadiile ulterioare de evoluție și că orice localizare pune amprenta asupra simptomatologiei.

Manifestările generale majore însoțesc boala cu persistență și intensitate variabilă, ajungînd uneori să domine scena clinică. Febra poate avea caracter continuu, intermitent, ciclic sau poate înscrie aspectul particular descris de Murchinson-Pel-Ebstein. După Ultmann, 30—50% din cazuri se însoțesc de febră; transpirațiile, starea de slăbiciune, oboseala, anorexia, pierderea în greutate ajungînd uneori pînă la caşexie, pruritul survin în cursul bolii aproape fără excepție.

Interesarea ganglionilor mediastinali se produce în decursul bolii la peste 60% din bolnavi. Celelalte structuri toracice sînt cuprinse de asemenea frecvent în procesul patologic, ducînd la declanşarea unor simptome ca dispnee, disfagie, tuse. Leziunile pulmonare (pînă la 40% din cazuri), pleurale (pînă la 60% din cazuri) și endobronșice pot duce la excavări, efuziuni pleurale. Timusul, inima, pericardul nu sînt excluse de la eventualitatea unor alterări specifice.

Determinările abdominale și retroperitoneale se însoțesc de complicații frecvente ca: obstrucție și compresiune, sîngerare (varice esofagiene sau hipertensiune portală), greață, vărsături, diaree (prin infiltrarea mucoasei intestinale).

Scanned with OKEN Scanner

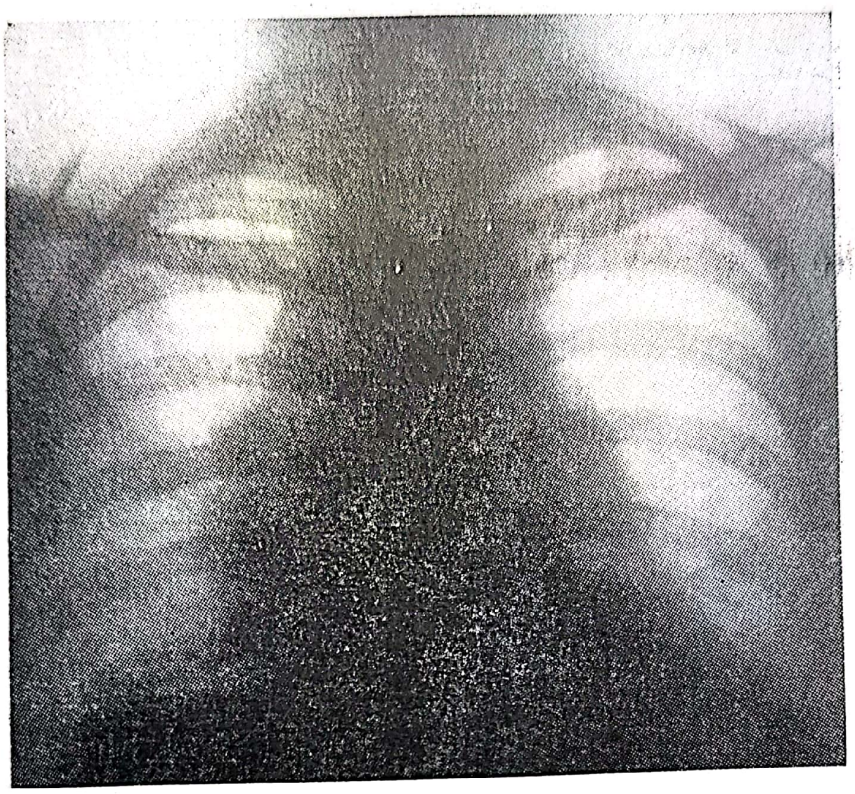

Fig. 67. — Radiografie pulmonară a unui bolnav cu diagnosticul de boală Hodgkin. Adenopatie mediastino-hilară bilaterală cu contur policiclic.

Modificări patologice la nivelul ficatului s-au notat la peste 50% din bolnavi, iar ale splinei, la peste 80%, cu consecințele cele mai obișnuite (icter și, respectiv, semne de hipersplenism).

În peste 10% din cazuri intervin și complicații ale sistemului nervos central și ale măduvei spinării; interesările sînt directe sau, mai ales, prin compresiune dinafară. Alte leziuni nervoase descrise sînt leucoencefalopatia cerebeloasă, neuropatiile periferice, paraliziile nervilor cranieni etc.

Structurile aparatului optic sînt citate de asemenea ca incluse în procesul patologic.

Sînul, ovarul, uterul, tiroida, tractul uro-genital, formațiunile limfoide care constituie amigdalele și cercul Waldeyer pot fi invadate în cursul evoluției. În fine, pielea poate fi sediul unor leziuni directe ca ihtioza, anhidroza etc. sau de grataj datorite pruritului.

Modificări biologice. Nu s-au descris în boala Hodgkin modificări hematologice specifice. Se insistă în special asupra unor aspecte notate cu oarecare frecvență. Astfel anemia este de obicei secundară sîngerărilor, iar în unele cazuri de tip hemolitic ar putea avea eventual drept cauză proliferarea histiocitară în structurile reticulo-endoteliale din splină și alte organe și exagerarea consecutivă a fagocitozei. Hiposideremia și tul-

Scanned with OKEN Scanner

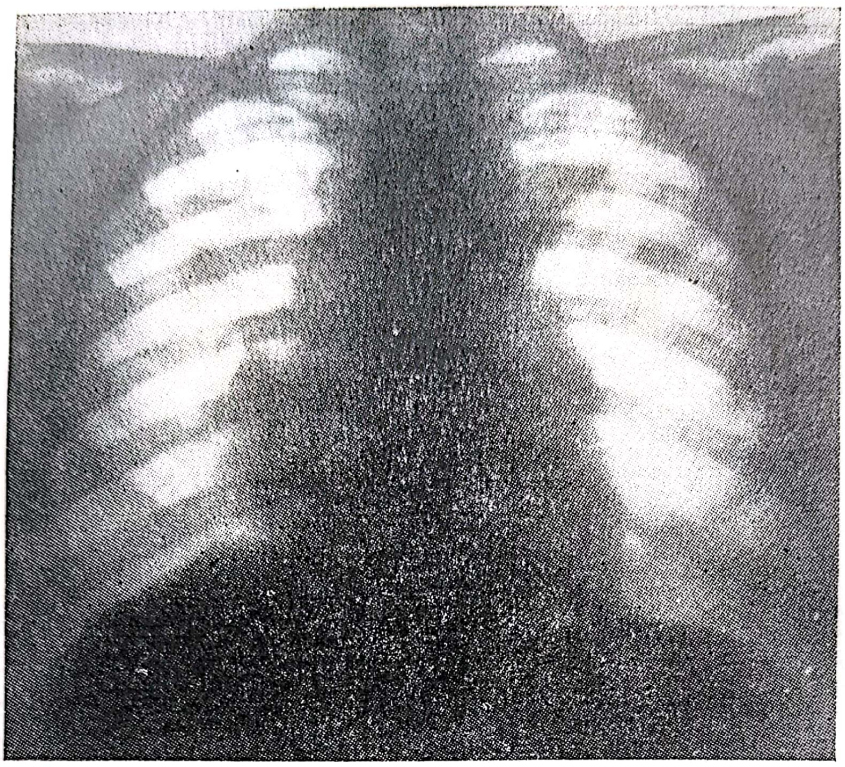

Fig. 68. — Radiografie pulmonară a unei bolnave cu diagnosticul de boală Hodgkin. Adenopatie hilară bilaterală, asimetrică, infiltrate parenchimatoase în treimile superioare ale ambelor cîmpuri pulmonare.

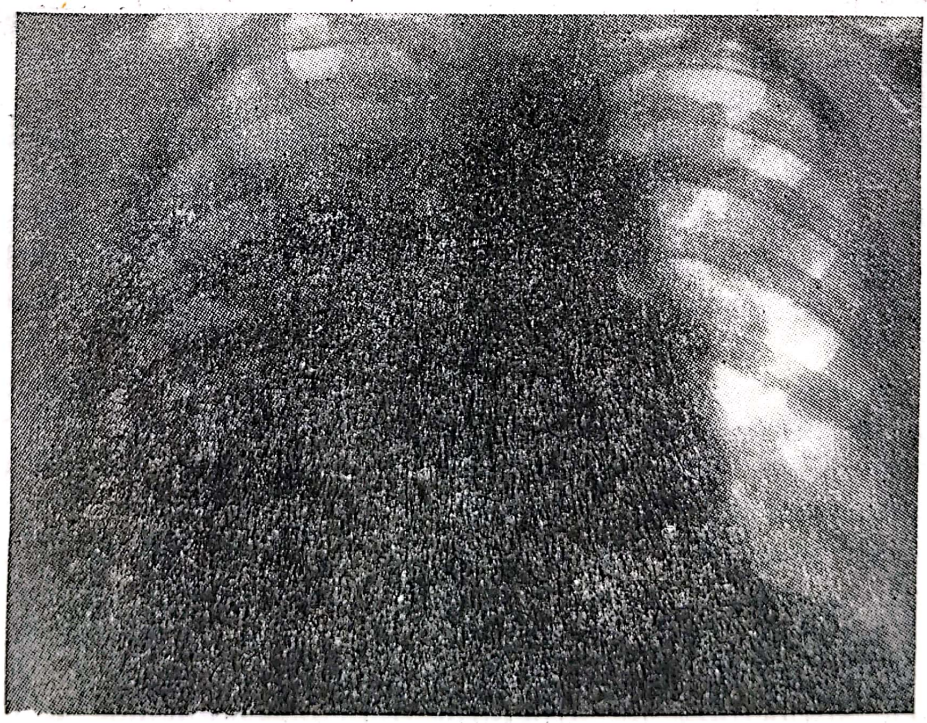

Fig. 69. — Radiografie pulmonară a unei bolnave cu diagnosticul de boală Hodgkin. Se observă un epanşament pleural drept, o tumoare paratraheală dreaptă şi pareza hemidiafragmului drept.

Scanned with OKEN Scanner

burările de metabolism ale fierului se înscriu în cadrul aceluiaşi proces fiziopatologic. Seria albă nu suferă alterări care, prin constanţa lor, să fie patognomonice. Leucocitoza cu neutrofilie şi trombocitoză este întîlnită de obicei în stadiile de început, leucopenia cu limfopenie şi trombopenie în cele avansate. Eozinofilia însoţeşte adeseori manifestările pruriginoase. Prezenţa celulelor R. S. în măduvă este observată uneori mai ales în fragmentele de biopsie şi excepţional în aspiratele de puncţie, ca şi în sîngele periferic.

Fosfataza alcalină leucocitară este de obicei crescută în fazele active de boală şi în limite normale în remisiuni. V.S.H. prezintă în general valori paralele momentului evolutiv.

Sînt menţionate ca însoţind stadiile de activitate: hipercalcemia, hipofosfatemia, creşterea valorii fosfatazei serice alcaline, hiperglicemia, hiperuricemia cu manifestări gutoase. Uremia este de obicei legată de stadiile terminale.

Din nenumăratele probe de laborator citate în literatură ca avînd oarecare semnificaţie diagnostică sau prognostică pentru boala Hodgkin, considerăm că merită a mai fi reţinut următorul aspect: creşterea fracţiunilor α_1, α_2 (77% din cazuri), β_2 (35% din cazuri) (datorită în special proporţiilor ridicate de haptoglobulină şi ceruloplasmină).

Albuminele şi γ-globulinele scad mai ales în stadiile grave.

Modificări în sensul hiper mai suferă şi valorile: glicoproteinelor serice, α_1-glicoproteinei acide urinare, proteinei C-reactive, eliminărilor de metaboliţi ai triptofanului, hidroxiprolinei serice şi urinare, cuprului seric. Zincul plasmatic ar fi, în schimb, scăzut, ca şi nivelul properdinei.

Nu sînt concludente datele furnizate de studiile privind modificările catalizei serice, complementului, grupelor sanguine şi cariotipului în boala Hodgkin, eliminările de FIGLU, prezenţa de celule L. E.

Alte investigaţii utile pentru diagnosticul şi prognosticul bolii. Stabilirea cu precizie a gradului de extindere a bolii la debut este, alături de clasificarea histologică, elementul capital pentru diagnostic, prognostic şi atitudinea terapeutică. Mijloacele clasice sînt, pe lîngă cele clinice şi biologice, variatele tehnici radiologice care evaluează modificările pulmonare, gastrointestinale, osoase, splenoportografia, pielografia intravenoasă, venocavografia inferioară, tomografia, puncţia ganglionară.

În ultima vreme, o serie de tehnici şi procedee noi au dus la ameliorarea posibilităţilor de investigaţie. Citǎm dintre acestea: mediastinoscopia, biopsia grupului scalenic (Daniels), citologia exfoliativă (spută, exsudate pleurale, urină), scintigrafia hepatică şi medulară cu Au^{198}, a splinei cu globule roşii degradate prin căldură şi marcate cu Cr^{51}, a plămînului şi sistemului reticulo-endotelial (fagocitoză) cu albumină agregată mar-

Scanned with OKEN Scanner

cată cu I^{131}, a tiroidei cu același izotop. Toate acestea au adăugat, după expresia lui Ultmann, noi dimensiuni semnificației și limitelor a ceea ce numim forma de boală „clinic localizată". Un aport cu totul deosebit pentru precizarea gradului de extindere a modificărilor patologice în structurile limfatice profunde l-a adus introducerea, în studiul de rutină al bolii, a tehnicii limfoangiografice (tabelele XIX și XX).

Tabelul XIX

Rezultatele limfangiografiei (lag.) executată la 192 de pacienți cu boală Hodgkin (după Lee [64])

Stadiul clinic înainte de lag.	Număr total de bolnavi	Lag. anormale	
		Număr	%
I			
— inghinală	6	6	100
Prezentare			
— cervicală	20	2	10
II			
A	53	17	32
B	56	50	89
III	57	50	88

Tabelul XX

Rezultatele urografiei, cavografiei și limfografiei în boala Hodgkin (după Lee [64])

Stadiul clinic înainte de urografie, cavografie și limfografie	Număr de bolnavi	Urografii anormale/total	Cavografii anormale/total	Limfografii anormale/total	Cel puțin un examen anormal
I	21	0/16 (0%)	0/11 (0%)	8/21 (38%)	8/21 (38%)
II	86	2/56 (4%)	9/23 (39%)	51/83 (61%)	54/86 (63%)
III	57	13/49 (26,5%)	23/35 (66%)	47/54 (87%)	53/57 (93%)
Total	164				

Prognostic. Din datele furnizate de studii de ansamblu publicate recent reiese că supraviețuirea tuturor cazurilor, se dispune, în diferite statistici, între limitele largi de 22—38%, la 5 ani, și de 5—24%, la 10 ani.

Explicațiile pe care specialiștii în problemele de statistică a limfoamelor le aduc acestor diferențe importante sînt următoarele: momentele diferite de a raporta debutul bolii (apariția simptomelor, biopsia, începutul terapiei etc.) și metoda statistică de tratare; variabilitatea materialului studiat (vîrstă, sex, rasă etc.); bolnavii incluși în aceeași serie au fost studiați de-a lungul a perioade uneori foarte întinse. Există, totuși, în

Scanned with OKEN Scanner

ceea ce privește prognosticul și unele certitudini care, folosite cu pricepere, permit evaluarea unui prognostic corect:

1. Este sigur că la bolnavii tineri, indiferent de sex, și la femei se înregistrează, independent de metoda terapeutică folosită — supraviețuiri mai îndelungate decît la bărbații și bolnavii vîrstnici, indiferent de sex.

2. Toate studiile retrospective atestă că boala care se prezintă la debut în stadii localizate are prognostic mai favorabil decît cea generalizată. Perspectivele tratamentului sînt, de asemenea, cu totul diferite în cele două alternative. Se înțelege deci ce importanță hotărîtoare are pentru viitorul bolnavului stadierea corectă (tabelul XIII și anexa II).

3. În capitolul în care s-au discutat aspectele morfologice ale bolii s-au arătat implicațiile încadrării într-unul sau altul din tipurile histologice, pentru evoluția ulterioară a bolnavului.

Tabelul XXI

Stadierea b. H., Toronto
(după Vera Peters și colab. [92])

Stadiul	Descriere
I	Interesarea unei singure poziții (localizări, structuri) sau regiuni limfatice
II	Interesarea a 2 sau 3 regiuni limfatice proximale (A) fără simptome de boală generalizată și (B) cu simptome de boală generalizată
III	Interesarea a 2 sau mai multe regiuni limfatice situate la distanță

Complicații și cauzele morții în boala Hodgkin. Este sigur, după cum afirmă Ultmann, că a incrimina drept cauză a morții „starea toxică" înseamnă a ascunde în spatele unei expresii cu pretenții „științifice" ignoranța care persistă încă în această privință. Motivele clinice (de obicei intricate) aparent responsabile pentru cele 115 decese în cadrul seriei de 135 de bolnavi studiați de el, au fost: infecția (21% din cazuri); insuficiența respiratorie (20% din cazuri); interesarea sistemului nervos central (11% din cazuri); sîngerări la nivelul tractului gastrointestinal (10% din cazuri); insuficiență hepatică (7% din cazuri). La 30 de bolnavi anemia, leucopenia, trombocitopenia sau combinarea acestor dereglări, atribuite direct tratamentului, au contribuit la moartea bolnavului.

Din datele grupului de la Bethesda [19], care a urmărit sistematic la o serie de 51 de bolnavi (decedați) complicațiile infecțioase survenite la 35 dintre ei în timpul vieții (86 de episoade), se pot repartiza conform tabelului XXII.

Organismele cele mai frecvent evidențiate în cazul infecțiilor au fost: stafilococul auriu, *Escherichia coli, Pneumococcus pneumoniae, Salmonella tiphimurium, Klebsiella pneumoniae, Pneumocystis carinii,* listerioza. Tuberculoza a fost notată în 2% din cazuri.

Tabelul XXII

Tipul infecției	Numărul episoadelor		
Bacteriană		56	
— bacteriană singură	49		
— bacteriană și alt tip	7		
Virală		17	
— virală singură	9		
— virală și alt tip	8		
Fungică		10	
— fungică singură	3		
— fungică și alt tip	7		
Diverse		3	
— toxoplasmă	1		
— *Pneumocystis*	1		
— tuberculoză	1		
Total		86	
Număr de episoade/bolnav			1,7
Număr de episoade/bolnav cu infecție			2,3

Infecțiile moniliale, toruloza sistemului nervos central *(Cryptococcus neoformans)*, aspergiloza, mucormicoza, nocardioza și toxoplasmoza se citează de asemenea printre complicații. Herpesul zoster este una dintre cauzele comune de moarte prin generalizarea infecției.

În concluzie, trebuie reținut că de obicei complicațiile infecțioase survin în al 4-lea pătrar de evoluție și în faza preletală. Factorii care favorizează instalarea infecției sînt, după Ultmann: 1) deficitul în formarea de anticorpi, hipogammaglobulinemia și limfopenia; 2) insuficiența mecanismelor celulare de producere a anticorpilor; 3) leucopenia și neutropenia secundare înlocuirii măduvei osoase, hipersplenismului sau toxicității chimio- și radioterapiei; 4) corticoterapia; 5) administrarea prealabilă de antibiotice; 6) debilitatea și starea de denutriție; 7) factorii predispozanți locali, cum ar fi interesarea tumorală sau radioterapia.

ANEXA I

RAPORTUL COMITETULUI DE NOMENCLATURĂ (extrase)

Președinte, Robert J. Lukes
Rye, New York, 1965

După părerea comitetului, terminologia, pentru a fi acceptabilă, trebuie să fie simplă, sugestivă și în mod ideal limitată la 4 termeni ușor de utilizat care să exprime clar sensul histologic.

Scanned with OKEN Scanner

Tabelul XXIII

Corespondența dintre clasificarea lui Lukes (după criteriul aspectelor histologice predominante), tipurile histologice descrise în literatură și clasificarea propusă de Comitetul de nomenclatură al Simpozionului de la Rye, New York, 1965 *

Tipuri histologice după aspecte predominante (după Lukes, 1965)		Rye 1965	Tipuri histologice în literatură	Autori și ani
L și H	Difuz (predominanță limfocitară)	predominanță limfocitară	L și R	Rosenthal, 1936
			Hodgkin timpuriu (precoce)	Jackson, 1937
			Paragranulom	Jackson și Parker, 1944
			Reticuloză medulară limforeticulară	Robb-Smith, 1947
			Hodgkin benign	Harrison, 1952
			Limfom reticular	Lumb, 1954
			Hodgkin leneș	Symmers, 1958
	Nodular (predominanță limfocitară)		Limfom folicular tip Hodgkin	Rappaport, Winter și Hicks, 1956
	Nodular sau difuz (predominanță histiocitară)	celular	Granulom	Jackson și Parker, 1944
		histiocitar	Granulom	Jackson și Parker, 1944
Mixt			Reticuloză medulară fibro-mieloidă	Robb-Smith, 1947
Scleroză nodulară	Formare de colagen	Scleroză nodulară	F și R	Rosenthal, 1936
			Granulom	Jackson și Parker, 1944
Fibroză difuză	Reticul dezordonat	depletie	Granulom	Jackson și Parker, 1934
			Granulom cu scleroză	Smetana și Collen, 1956
			R și L	Rosenthal, 1936
Reticular	Predominanță celule R.S.		Granulom	Jackson și Parker, 1944
			Reticulo-Hodgkin	Lennert, 1957
	Celule R.S. pleiomorfe		Sarcom	Ewing, 1928
			Sarcom	Jackson, 1937

* Modificat și completat de autor după Lukes, R. J., *Cancer (Philad.)*, 1966, vol. 19, nr. 3, p. 324.

L = limfocit
H = histiocit
R = celulă reticulară
F = fibroză

De aceea, se consideră că trebuie adoptat un întreg grup nou de termeni, deoarece utilitatea tipurilor histologice după clasificarea lui Jackson şi Parker apare actualmente limitată la mica proporţie de cazuri din grupele paragranulom şi sarcom, în timp ce 80—90% din cazuri din seriile publicate prezintă aspecte de tipul granulom. Pe deasupra, tipul granulom este extraordinar de eterogen. Este evident că folosirea în continuare a unei părţi din clasificarea Jackson-Parker ar preta la confuzii şi ar împiedica adoptarea unei clasificări histologice descriptive, mai corespunzătoare.

Se hotărăşte deci să se bazeze clasificarea pe expresiile histologice ale bolii Hodgkin descrise de Lukes şi Butler la această reuniune, cu concentrarea celor 6 termeni histologici în 4 grupe care se presupune a reprezenta răspunsurile histologice, ca reflectare a stării dinamice a gazdei.

Termenii histologici recomandaţi pentru a fi adoptaţi sînt următorii: a) predominanţă limfocitară; b) scleroză nodulară; c) celularitate mixtă; d) depleţie limfocitară.

Cîteva comentarii scurte pentru fiecare termen se impun pentru a clarifica implicaţiile acestora:

Predominanţa limfocitară. Deşi termenul este histologic descriptiv, este necesar să subliniem că se observă de obicei şi prezenţa componentei histiocitare în diferite proporţii, evidentă în aproximativ 1/2 din cazuri. Procesul poate fi de aspect histologic nodular sau difuz. Grupul include deci nu numai tipul paragranulom după clasificarea lui Jackson şi Parker, în care predomină limfocitele, dar şi tipurile limfocitic şi/sau histiocitic nodular şi difuz după cea a lui Lukes şi Butler.

Scleroza nodulară. Este necesar să se sublinieze că există de asemenea un al doilea tip de fibroză avansată — tipul fibroză difuză după clasificarea lui Lukes şi Butler — şi că acesta din urmă este inclus în grupul depleţie limfocitară.

Celularitatea mixtă. Răspunsul histologic în acest grup este intermediar între predominanţa limfocitară şi depleţia limfocitară şi include o variabilitate completă de componente histologice; eozinofile, plasmocite, neutrofile mature, limfocite, histiocite şi celule R. S., precum şi grade variate, dar nu importante, de fibroză dezordonată, fără formare de colagen birefringent.

Depleţia limfocitară. Acest grup este constituit din mai multe expresii histologice de boală Hodgkin, care au comun depleţia limfocitară. El include fibroza difuză şi tipul reticular după clasificarea lui Lukes şi Butler, precum şi tipul sarcom după cea a lui Jackson şi Parker.

ANEXA II

PROPUNERILE COMITETULUI PENTRU STADIEREA BOLII HODGKIN

Secretar, Saul A. Rosenberg
Rye, New York, 1965

Stadiul I *	Boala limitată la o regiune anatomică sau la 2 regiuni anatomice contigue, situate de aceeaşi parte a diafragmului.
Stadiul II	Boala interesînd mai mult de 2 regiuni anatomice sau 2 regiuni necontigue, situate de aceeaşi parte a diafragmului.
Stadiul III	Boala extinsă de ambele părţi ale diafragmului, dar limitată la interesarea ganglionilor splinei şi a cercului limfatic Waldeyer.

* Se poate presupune că unele centre vor prefera să continue a recunoaşte — separa — bolnavii cu modificări limitate la o singură *(1)* regiune anatomică. Pentru centrele care doresc să facă această distincţie, se recomandă următoarea subîmpărţire a stadiului I: stadiul I_1 — boala limitată la o regiune anatomică; stadiul I_2 — boala limitată la două *(2)* regiuni anatomice contigue, situate de aceeaşi parte a diafragmului.

Scanned with OKEN Scanner

Stadiul IV + Interesarea măduvei osoase, parenchimului pulmonar, pleurei, ficatului, vaselor, pielii, rinichilor, tractului gastrointestinal sau a oricărui alt ţesut sau organ, altul decît ganglionii, splina şi cercul Waldeyer.

Toate stadiile vor fi subîmpărţite (subclasificate) ca „A" şi „B", pentru a indica absenţa sau, respectiv, prezenţa simptomelor generale.

Prezenţa, bine stabilită şi dacă nu are altă explicaţie, a următoarelor simptome este considerată semnificativă: a) febră; b) transpiraţii nocturne şi c) prurit.

Mai există şi alte simptome indicative pentru boala Hodgkin, dar considerate insuficiente prin ele însele pentru a determina încadrarea unui bolnav în subgrupa „B". În această categorie sînt incluse: pierderea în greutate, starea de rău *(malaise)*, slăbiciunea, oboseala, anemia, leucocitoza, leucopenia, limfopenia, V.S.H. accelerată, anergia cutanată sau durerea provocată prin alcool.

Evaluarea atentă clinică, radiologică şi de laborator este esenţială pentru stadierea corectă. În fişa fiecărui bolnav trebuie să fie inclusă enumerarea şi descrierea metodelor diagnostice utilizate pentru determinarea gradului de extindere clinică a bolii. Stadierea trebuie făcută după ce sînt efectuate toate investigaţiile indicate.

Pentru stadierea corectă sînt considerate recomandabile următoarele investigaţii: 1) istoric clinic atent, cu interes special pentru simptomele generale enumerate mai sus; 2) examen fizic complet; 3) examen sanguin complet, incluzînd numărătoarea globulelor albe, formula, hematocritul sau hemoglobina, numărătoarea plachetelor, V.S.H.; 4) radiografie toracică antero-posterioară şi laterală; în prezenţa adenopatiilor hilare, se recomandă tomografii ale întregii arii pulmonare; 5) radiografii ale scheletului în întregime sau, dacă nu este posibil, examenul radiografic al coloanei toraco-lombare şi al pelvisului; 6) investigarea regiunii retroperitoneale care să includă, dacă este posibil, limfografia extremităţii distale şi urografia descendentă; 7) examinarea măduvei osoase, cu examen histologic al unui fragment medular sau, dacă este posibil, prin puncţie-biopsie sau biopsie directă (chirurgicală) medulară; 8) teste de funcţie hepatică, inclusiv fosfataza alcalină serică; 9) teste de funcţie renală, inclusiv examenul de urină; 10) explorarea anergiei cutanate.

+ Rareori, bolnavii prezintă interesări ale viscerelor sau ale ţesuturilor ca stomacul, intestinul sau pielea, fără determinări evidente la nivelul ganglionilor sau splinei. Deoarece aceste situaţii sînt rare, reclamă atitudini terapeutice strict individualizate şi impun consecinţe prognostice extrem de variabile, este de preferat a nu fi incluse în nici una dintre grupele descrise şi a fi înregistrate în fişe clinice separate.

BIBLIOGRAFIE

1. AISENBERG, A. C. — *New Engl. J. Med.*, 1964, vol. 270, nr. 10, p. 508.
2. AISENBERG, A. C. — *New Engl. J. Med.*, 1964, vol. 270, nr. 11, p. 565.
3. AISENBERG, A. C. — *New Engl. J. Med.*, 1964, vol. 270, nr. 12, p. 617.
4. AISENBERG, A. C. — *Cancer Res.*, 1966, vol. 26, nr. 6, p. 1 152.
5. ANDRÉ, R. DREYFUS, B., BESSIS, M. — *Presse méd.*, 1955, nr. 63, p. 967.
6. BAIN, B., VAS, M. R., LÖWENSTEIN, L. — *Blood*, 1964, vol. 23, p. 108.
7. BERMAN, L. — *Blood*, 1953, vol. 8, p. 195.
8. BERNARD, J. — *Nouv. Rev. franç. Hémat.*, 1963, vol. 3, nr. 1, p. 51.
9. BERNARD, J. — *Nouv. Rev. franç. Hémat.*, 1966, vol. 6, nr. 2, p. 183.
10. BERNARD, J. — *Rev. Prat. (Paris)*, 1966, vol. 77, p. 815.
11. BERNARD, J. — Collection médico-chirurgicale à revision annuelle, Ed. Médicales Flammarion, Paris, 1948.
12. BERNARD, J. — *Nouv. Rev. franç. Hémat.*, 1966, vol. 6, nr. 1, p. 7.
13. BESSIS, M., THIÉRY, J. P. — *Nouv. Rev. franç. Hémat.*, 1962, vol. 2, nr. 4, p. 577, 601.

Scanned with OKEN Scanner

14. BISMUTH, V., BERNAGEAU, S., DESPREZ-CURELY, J. P., BOURDON, R. — *Sem. Hôp. Paris*, 1964, vol. 40, nr. 58, p. 2 311.
15. BISMUTH, V., BERNAGEAU, S., DESPREZ-CURELY, J. P., BOURDON, R. — *Sem. Hôp. Paris*, 1964, vol. 43, nr. 7, p. 2 311.
16. BOSTICK, W. L. — *Ann. N. Y. Acad. Sci.*, 1958, nr. 73, p. 307.
17. BURCHENAL, J. H. — *Cancer Res.*, 1966, vol. 26, nr. 6, p. 1 170.
18. BURKITT, D., O'CONOR, G. T. — *Cancer (Philad.)*, 1961, nr. 14, p. 258.
19. BUSCHKE, F. — *J. Amer. med. Ass.*, 1965, vol. 181, nr. 4, p. 317.
20. CASAZZA, A. R., DUVALL, C. P., CARBONE, P. P. — *Cancer.* Res., 1966, vol. 26, nr. 6, p. 1 290.
21. CASAZZA, A. R., DUVALL, C. P., CARBONE, P. P. — *J. Amer. med. Ass.*, 1966, vol. 197, nr. 9, p. 710.
22. CHASE, M. W. — *Cancer Res.*, 1966, vol. 26, nr. 6, p. 1 097.
23. CHEVALIER, P., BERNARD, J. — La maladie de Hodgkin, Ed. Masson et C-ie, Paris, 1932.
24. COHEN, B. M., SMETANA, H. F., MILLER, W. R. — *Cancer (Philad.)*, 1964, vol. 17, nr. 7, p. 856.
25. COOPER, M. D., PETERSON, D. A., GABRIELSEN, A. E., GOOD, R. A. — *Cancer Res.*, 1966, vol. 26, nr. 6, p. 1 165.
26. DAWSON, P. J., COOPER, R. A., RAMBO, O. N. — *Cancer (Philad.)*, 1964, vol. 17, nr. 11, p. 1 405.
27. DAY, E. D. — The Immunochemistry of cancer, Ed. Charles C. Thomas, Springfield-Illinois, 1965.
28. DAYAN, A. D., MORGAN, H. G., HOPE-STONE, H. F., BOUCHER, B. J. — *Amer. J. Roentgenol.*, 1964, nr. 92, p. 116.
29. DMOCHOWSKI, L. — In Current Research in leukaemia, Cambridge University Press, Londra, 1965.
30. DMOCHOWSKI, L., LEVY, B. M. — *Tex. Rep. Biol. Med.*, 1965, nr. 23, p. 539.
31. DORFMANN, R. F. — *Cancer (Philad.)*, 1965, vol. 18, p. 418.
32. EASSON, E. C. — *Cancer (Philad.)*, 1966, vol. 19, nr. 3, p. 345.
33. EBSTEIN, W., VON — *Berl. klin. Wschr.*, 1887, nr. 24, p. 565.
34. EDWARDS, C. L., ANDREWS, G. A., SITTERSON, B. W., KNISELEY, R. M. — *Blood*, 1964, nr. 23, p. 741.
35. EPSTEIN, M. A., WOODALL, J. P., THOMPSON, A. D. — *Lancet*, 1964, vol. 2, nr. 7 354, p. 288.
36. FAHEY, J. L. — *Cancer Res.*, 1966, vol. 26, nr. 6, p. 1 133.
37. FALKSON, H. C. — *Brit. med. Stud. J.*, 1965, vol. 2, nr. 5 454, p. 171.
38. FOX, H. — *Ann. Histochim.*, 1926, nr. 8, p. 370.
39. FUCHS, W. A. — *Ann. Rev. Med.*, 1964, vol. 15, p. 287.
40. GELLHORN, A. — *J. Amer. md. Ass.*, 1965, vol. 191, nr. 4, p. 315.
41. GIRARDI, A. I. — *Cancer Res.*, 1966, vol. 26, nr. 6, p. 1 185.
42. GLYNN, L. E., HOLBROW, E. Y. — Autoimmunity and disease, Ed. Blackwell, Oxford, 1965.
43. GRACE, J. T. jr. — *Cancer Res.*, 1966, vol. 26, nr. 6, p. 1 209.
44. GRAY, J. G., RUSSEL, P. S. — *Lancet*, 1963, vol. 2, p. 863.
45. GREEN, I., INKELAS, N., ALLEN, L. B. — *Lancet*, 1960, nr. 1, p. 30.
46. GROSS, L. — *Blood*, 1965, vol. 25, nr. 3, p. 377.
47. HALL, T. C. — *Cancer Res.*, 1966, vol. 26, nr. 6, p. 1 095.
48. HANSON, T. A. S. — *Cancer (Philad.)*, 1964, vol. 17, nr. 12, p. 1 595.
49. HARRIS, R. J. C. — Current research in Leukaemia, Cambridge University Press, Londra, 1965.
50. HERSH, E. M., OPPENHEIM, J. J. — *New Engl. J. Med.*, 1965, vol. 273, nr. 19, p. 1 006.
51. HOFFBRAND, B. I. — *Brit. med. J.*, 1965, vol. 1, p. 1 592.

Scanned with OKEN Scanner

PARTEA
a III-a

TERAPIE

Scanned with OKEN Scanner

CAPITOLUL
11

TERAPEUTICA RETICULOZELOR

INTRODUCERE

Formele diferite de reticuloze avînd o anumită unitate simptomatică şi fiziopatologică răspund în general la metode terapeutice comune. Aceste metode comune se referă în special la terapia reticulozelor maligne şi parţial la terapia reticulozelor de tezaurizare şi reactive. În afara posibilităţilor de terapie etiologică, bine precizate pentru unele din reticulozele reactive, foarte multe din celelalte posibilităţi terapeutice au un caracter patogenic şi chiar paliativ.

Reticulozele maligne ridică cele mai importante probleme de terapie. De aceea expunerea se va axa pe tratamentul acestora.

Din nefericire, cu toate progresele realizate în ultimii 10—15 ani, nici una dintre metodele aplicabile în prezent nu poate fi considerată ca radical curativă pentru reticulozele maligne. Trebuie reconsiderat însă pesimismul exagerat al multor practicieni, care văd în orice reticuloză, catalogată histologic ca malignă, o boală cu evoluţie rapid mortală. Din expunerile anterioare s-a văzut că unele forme de boală Hodgkin sau de limfadenoză cronică aleucemică, precum şi unele forme de reticuloze de trecere (boala Waldenström, boala Brill-Symmers etc.) pot avea o evoluţie mai benignă, compatibilă cu o durată de viaţă aproape normală. Tocmai aceste forme trebuie bine delimitate, întrucît aplicarea unor tratamente neraţionale le poate agrava. Pentru majoritatea reticulozelor maligne este necesar un tratament a cărui indicaţie, adaptare şi conducere de-a lungul evoluţiei cer o experienţă şi o tehnică deosebite. De aceea este bine ca indicaţia imediată şi controlul ulterior să se facă în centre medicale cu profil de specialitate dotate cu posibilităţi suficiente de explorare şi mai ales cu un minimum de mijloace terapeutice, care să fie mînuite cu elasticitate, în funcţie de evoluţia cazului.

Scanned with OKEN Scanner

Dintre principiile generale de care trebuie să se țină seama în tratamentul reticulozelor, cele mai importante sînt următoarele:

1. Precizarea diagnostică a cazului și, în primul rînd, a naturii sale reactive sau maligne.

2. Precizarea etapei de evoluție, a stadiului și a existenței complicațiilor locale sau generale.

3. Alegerea momentului de tratament, a tipului de tratament cu metode unice sau combinate, chirurgicale, radio- și chimioterapie etc.

4. Criterii pentru aprecierea acțiunii metodelor de tratament, a limitelor de aplicare, a efectelor nocive etc.

5. Adaptarea și conducerea tehnică a tratamentului în perioadele de recădere și remisiune.

6. Precizarea și cunoașterea unor parametri clinici și biologici prin care se pot aprecia rezultatele terapeutice imediate și îndepărtate, precum și a unor parametri prin care se prevede apariția unei recăderi.

CARACTERISTICA ȘI LIMITELE METODELOR ACTUALE ÎN TERAPIA RETICULOZELOR MALIGNE

Tratamentul ideal pentru orice afecțiune este cel etiologic, în general singurul care aduce o vindecare radicală. Dar etiologia incertă sau total necunoscută a reticulozelor maligne lipsește acest domeniu de patologie de un asemenea tratament. Avînd în vedere unele ipoteze de patogenie privind mai ales posibilitatea transformării reticulozelor reactive în reticuloze maligne, susținute de mai mult timp de noi, am arătat că se poate vorbi de existența unor *faze precanceroase* în cadrul evoluției reticulozelor. O seamă de autori [15, 19, 60] admit această ipoteză, care, în viitor, poate să ducă la sistematizarea unor metode profilactice de terapie în reticuloze.

Atitudinea noastră terapeutică în reticulozele reactive constituie o luare de poziție activă în cadrul terapiei profilactice pentru preîntîmpinarea malignizării în unele cazuri. Diferitele tratamente ale reticulozelor franc maligne sînt considerate *paliative*, cu tot caracterul patogenic care par să-l aibă. Încercările încă nesigure ale imunoterapiei se încadrează de asemenea în această terapie patogenică [27, 28, 43, 58].

O serie întreagă de metode care se adresează în special complicațiilor generale, sanguine, renale etc. au caracter de tratament simptomatic; ele au însă o importanță deosebită pentru ameliorarea stării generale și prelungirea supraviețuirii.

Posibilitățile actuale de depistare precoce, într-o fază strict localizată la un singur ganglion sau la o grupă ganglionară, fac posibile unele tra-

Scanned with OKEN Scanner

tamente considerate curative, radicale, cel puțin în boala Hodgkin [35, 55]. Se poate spune că din acest punct de vedere pasul înainte a fost făcut prin metodele noi de investigație precoce, dintre care un loc important îl ocupă limfangiografia regională.

În stadiul actual al posibilităților de explorare și depistare precoce, cu stabilirea precisă a fazelor de evoluție, mijloacele actuale de tratament se pot clasa astfel:

— Metode radical-curative: tratamentul chirurgical și în unele cazuri tratamentul iradiant local cu doze mari.

— Metode de tratament patogenic, însă cu caracter mai ales paliativ: radioterapia, chimioterapia și hormonoterapia.

— Tratament simptomatic, cu caracter mai ales substitutiv în alterările sanguine și de ameliorare a diferitelor complicații: tulburări alergice, dereglări ale imunității etc.

TRATAMENTUL CHIRURGICAL

Deși există puține dovezi sigure asupra eficienței total curative a acestui tratament, el nu trebuie neglijat. Cînd este posibil diagnosticul precoce al unei monolocalizări ganglionare, se va proceda la excizia radicală a acesteia.

În boala Hodgkin, în special, debutul latero-cervical sau axilar poate să fie unic și în acest caz tratamentul își are toată indicația în ipoteza că boala Hodgkin are într-adevăr un punct de difuziune unicentric. Indiferent dacă în cele peste 30 de cazuri citate în literatura mai veche drept vindecate a fost vorba numai de remisiuni de lungă durată sau de cazuri nesigur diagnosticate, indicația eradicării chirurgicale rămîne valabilă [23, 25]. Există referințe optimiste și pentru unele localizări viscerale (gastrice, intestinale, splenice), în care operația radicală a adus remisiuni echivalente cu vindecarea.

În cîteva cazuri proprii, cu localizare monoregională limitată, cura chirurgicală, urmată de iradiere cu 3 000—4 000 r, a dat remisiuni cu caracter de vindecare. Nu trebuie însă uitat că există cazuri cu localizare uniregională, însă cu semne generale, febră, anemie etc., în care acest tratament chirurgical rămîne fără efect. Acest lucru înseamnă că într-o boală de sistem celular difuz atingerea aparent limitată poate duce la o stadiere falsă și la o indicație terapeutică neadecvată [3].

În afară de boala Hodgkin, indicațiile chirurgicale cu rezultate bune sînt rarisime. Splenectomia în limfosarcomul sau reticulosarcomul splenic, efectuată uneori la întîmplare, este urmată, după o perioadă de ameliorare, de recidivele obișnuite. În cazuri de reticuloze cu localizare predominant splenică și cu sindrom de hipersplenism, splenectomia poate

Scanned with OKEN Scanner

aduce o ameliorare importantă, fără a opri evoluția bolii [4]. Într-un caz, pe care l-am avut sub observație, de boală Brill-Symmers cu localizare exclusiv splenică, splenectomia a adus o remisiune de lungă durată, bolnavul decedînd datorită altei afecțiuni. Cazurile de remisiune post-chirurgicală în mielomul localizat sau în granulomul eozinofil sînt contestate, metoda neputînd înlocui radioterapia și alte mijloace asociate [40].

TERAPIA IRADIANTĂ (RADIOTERAPIA)

1. **Mecanismul general al acțiunii radiațiilor.** Radioterapia este metoda cea mai bine cunoscută și asupra căreia există o bogată experiență în domeniul reticulozelor. Date foarte recente [6, 35, 50] arată că rezultatele obținute în terapeutica reticulozelor și leucozelor în ultimii 10—15 ani constituie suficiente motive pentru reîntoarcerea la o mai largă folosire a radioterapiei. Această reluare a radioterapiei este justificată, pe de o parte, de rezultatele nesatisfăcătoare ale terapiei cu citostatice, iar pe de altă parte, de posibilitățile noi ale metodelor de iradiere. Două simpozioane internaționale care au avut loc în cursul anului 1965 (unul în America și altul în Europa), luînd în discuție pe baze actuale tratamentul reticulozelor și în special al bolii Hodgkin, par să reabiliteze radioterapia.

Experiența cîștigată în Institutul de medicină internă ne-a arătat că o mare parte din reticuloze, diagnosticate în fazele localizate, pot să fie tratate prin iradiere [3, 42].

Există unele principii noi în aprecierea clinică și biologică a cazurilor selectate pentru iradiere, precum și în tehnica aplicării radioterapiei.

În cadrul terapiei iradiante, cele mai folosite sînt radiațiile X. Radiațiile de tipurile α și β, emise de substanțele radioactive, au în genere aceleași efecte, însă practic sînt mai greu de folosit [1, 15].

Acțiunea distructivă a radiațiilor se exercită numai asupra celulelor în perioada de diviziune mitotică; este o acțiune antimitotică, de blocare a mitozelor. Într-o populație de celule, după o singură expunere cu o doză în jurul a 400—500 r, vor fi distruse numai celulele care se găsesc în acel moment în perioade de diviziune mitotică. Osgood [49] a împărțit celulele organismului în celule α, care se înmulțesc permanent și deci sînt radiosensibile, și în celule N mature, care nu se mai înmulțesc și deci sînt radiorezistente. *In vivo* celulele în continuă diviziune și maturație sînt celulele reticulo-limfo-hemopoietice, celulele tractului gastro-intestinal și celulele glandelor gonadice. În cadrul sistemului reticulo-hemopoietic, sensibilitatea descrescîndă la iradiații după tipul celular, la om, este următoarea: limfocitul > granulocitul > monocitul > plasmocitul > eritrocitul (din policitemie).

Scanned with OKEN Scanner

Această acțiune selectivă a fost demonstrată și prin iradierea sîngelui periferic normal și leucemic în cadrul circulației extracorporeale [17].

Efectul de oprire a mitozelor prin fisurarea și ruperea cromozomilor are un *substrat biochimic molecular* — acțiunea radiațiilor asupra moleculelor de acizi nucleici. Studiindu-se în culturi de țesuturi [39] încorporarea timidinei marcate, s-a constatat că relația dintre îmbogățirea nucleului în ADN și frecvența mitozelor determină momentele de sensibilitate maximă la iradiere.

Mecanismul intim al leziunilor biochimice nu este bine cunoscut [15]. Unele cercetări [1] par să arate că alterarea ADN nu s-ar exercita asupra structurii acestuia, ci mai ales prin alterarea structurilor biochimice furnizoare de energie celulară de la nivelul mitocondriilor. Imediat după iradiere s-a constatat o acumulare de enzime, a căror semnificație este necunoscută. Este posibil ca unele din enzimele nucleare să interfereze metabolitii care intră în sinteza acizilor nucleici. Efectul acesta este asemănător cu efectul citostaticelor alkilante.

2. **Tehnica aplicării radioterapiei.** Optimismul manifestat în ultimul timp pentru efectele bune ale iradierii în afecțiunile tumorale ale sistemului limfo-reticular este condiționat de respectarea unor indicații tehnice speciale. Astăzi este îndeobște admis că efectele optime pentru obținerea unor remisiuni de lungă durată și pentru prelungirea duratei de supraviețuire sînt date de radioterapia localizată. Aceasta trebuie să se aplice cu un voltaj mare într-un anumit interval de timp, pe un număr limitat de cîmpuri. Luînd ca tip de reticuloză boala Hodgkin, în care se poate face o stadiere reală din punct de vedere clinic, rezultatele iradierii sînt optime în stadiile I și II. În aceste stadii, extensia nu depășește 1—2 regiuni apropiate, deasupra sau dedesubtul diafragmului, așa încît aplicarea radioterapiei rămîne limitată la două cîmpuri.

Urmînd indicația lui Kaplan [35] se poate vorbi de o *doză optimă de iradiere* distructivă pe tumoare, așa-zisa *doză tumoricidă*. În definiția sa, aceasta este „doza care determină, aparent, o completă dispariție a tumorii și leziuni minime în structurile normale din cîmpul iradiat". Aceste efecte optime se obțin în funcție de doza totală care a acționat asupra tumorii și de timpul în care se aplică doza totală. Doza tumoricidă optimă totală este considerată acum ca fiind de minimum 3 000 r, în unele cazuri fiind nevoie de 4 000—4 500 r. *Viteza de administrare* este de maximum 4 săptămîni, în fiecare săptămînă administrîndu-se deci aproximativ 1 000 r în 3—5 ședințe (3×330 r Tubiana și colab.[56]; 5×200 r — Kaplan [35]).

Statisticile recente referitoare în special la boala Hodgkin arată că aplicarea roentgenterapiei prin această metodă duce la supraviețuiri de deci aproximativ 1 000 r în 3—5 ședințe (3×110 r — Tubiana și colab. [50]; Proporția mare de supraviețuiri peste 10 și chiar 15 ani îi face pe

Scanned with OKEN Scanner

autori să considere că se poate vorbi de o adevărată vindecare în boala Hodgkin. În stadiile III și IV din clasificarea lui Kaplan terapia iradiantă devine o metodă paliativă. Ea se aplică în doze mai reduse, pe mai multe cîmpuri, ca o metodă adjuvantă la chimioterapie sau alte mijloace. Aplicînd însă o metodă statistică matematică, pornind de la premisa că la doze de 4 000 r procentul de recăderi este 0, Kaplan, printr-un calcul de probabilitate, ajunge la concluzia, încă neverificată, că este posibilă obținerea de remisiuni durabile și în stadiile III și IV.

Succesul acestui tratament este strict legat însă de descoperirea la timp a tuturor focarelor, în special prin limfangiografie.

Rezultatele negative care scad durata de supraviețuire, apropiind-o de aceea din cazurile netratate, se manifestă prin remisiuni incomplete și mai ales prin recăderi repetate. Kaplan și Peters arată că recăderile cele mai obișnuite sînt cele marginale, care se produc la marginea cîmpului iradiat, acesta fiind insuficient apreciat ca extensie. *Recăderile retrograde* apar într-o zonă tratată prin extinderea de la o zonă vecină nedecelată și netratată anterior; *recăderile de extensie* apar la distanță, probabil în zone de asemenea nedescoperite anterior; ele pot să fie determinate de difuziunea multicentrică a tumorii, așa cum se întîmplă, probabil, în limfo- și reticulosarcom.

Pentru profilaxia acestor recăderi, în afară de iradierea locală cu dozele mari indicate mai sus, se recomandă iradierea „profilactică" în zonele marginale contigue și chiar la distanță. Urmînd traiectul limfaticelor, iradierea unei grupe ganglionare care pare normală, dar care este legată de o grupă afectată, constituie o indicație absolută. Se previne astfel ecloziunea de vecinătate prin propagarea pe cale limfatică. În acest scop, Easson recomandă, profilactic, iradierea de o parte și de alta a gîtului; iradierea axilei și a gîtului de aceeași parte; a mediastinului și a regiunilor supraclaviculare. Se recomandă, de asemenea, lărgirea cîmpului de iradiere cu 5—7 cm deasupra și dedesubtul grupei ganglionare palpabile. Aplicînd această metodă, Easson obține pe un număr de 1 276 de cazuri de boală Hodgkin supraviețuiri de peste 10—15 ani în 10% din cazuri.

Aplicarea selectivă, recomandată recent, are mare importanță în formele de reticuloze, inițial cu localizări reduse, așa cum este boala Hodgkin. Reticulozele, de obicei difuze de la început sau în care se asociază simptome generale, sînt mai rar depistate într-un stadiu inițial la care să se aplice aceste metode. Ele sînt aplicabile în formele de reticulo- și limfosarcom cu debut mediastinal sau splenic sau, poate, cu debut mono- sau biregional periferic. Statisticile în acest domeniu sînt mai puțin sistematizate în comparație cu cele din boala Hodgkin și, în orice caz, mai puțin favorabile. Radiorezistența poate să apară de la

Scanned with OKEN Scanner

început în anumite forme de limfosarcom și, în general, în reticulosarcom și plasmocitom. Recăderile apar mult mai frecvent, dat fiind caracterul inițial multicentric al difuziunii în aceste boli. De aceea, terapia iradiantă în limfo- și reticulosarcom, ca și în formele sarcomatoase de boală Hodgkin, precum și în mielomul plasmocitar este în general paliativă.

Experiența noastră ne-a arătat că și în aceste cazuri în care vindecarea anatomică este incompletă iradierea în cure de 2 000—3 000 r/cîmp aduce mari beneficii stării generale. Prin aceste cure repetate un număr mare de bolnavi intră în remisiuni destul de bune, compatibile cu o viață aproape normală. Se poate evita astfel administrarea citostaticelor în unele perioade, iradierea judicios condusă fiind mai bine suportată. Noi considerăm că în formele de reticuloze cu alterarea stării generale de la început, cu apariția de tulburări paraneoplazice într-o fază cînd localizările par limitate, o stadiere rigidă este în general nerecomandată. De aceea și indicațiile terapeutice legate de această stadiere nu sînt totdeauna potrivite [3]. În aceste cazuri, în care intervine alterarea stării generale, radioterapia zonelor accesibile, asociată cu administrarea unor doze relativ mici de cortizon, produce remisiuni mulțumitoare.

Repetarea curelor de radioterapie se face la apariția semnelor de recidivă locală sau chiar generală. În limitele toleranței, noua cură se administrează după aceeași tehnică și, dacă este posibil, cu doze similare sau mai mari. Deși în ultimul timp se consideră că recidivele multifocale impun chimioterapia, noi am obținut rezultate bune cu mai multe cure de radioterapie, repetate în cursul anilor.

Într-un caz de boală Hodgkin cu evoluție prelungită, cu determinări multiple supra- și subdiafragmatice, am repetat curele de iradiere ori de cîte ori apăreau recidive într-o zonă sau alta. Bolnava în cauză a făcut o insuficiență medulară acută după Nitromin și, netolerînd tratamentul cu Velbé, am renunțat complet la citostatice. Cu toate că nu am obținut niciodată o remisiune completă prin iradiere, bolnava a supraviețuit în condiții mulțumitoare încă 3 ani, prin iradiere și administrarea unor doze mici de cortizon sau butazolidină. Încercarea de terapie generală cu doze mari de citostatice, aplicată într-un alt centru medical, a fost urmată de moartea bolnavei la 2 luni după o scurtă remisiune.

Într-un alt caz de limfosarcom generalizat, cu predominanță splenică și abdominală, cu stare generală alterată și anemie hemolitică autoimună, iradierea asociată cu corticoterapie a dus la o remisiune completă după o primă cură. Remisiunile următoare au fost incomplete, însă bolnava a trăit încă 2 ani. Citostaticele aplicate ulterior au adus o ameliorare minimă.

Într-un caz de limfadenoză aleucemică, cu aspect histologic de limfosarcom cu celule mici, cu determinări multiple, inclusiv amigdaliene, cu boală Hashimoto și perioade de anemie hemolitică autoimună, terapia iradiantă pe ganglioni, amigdale, tiroidă și în special pe splină a fost bine tolerată. Curele repetate la 6—8 luni, însoțite în general de corticoterapie, au menținut în viață bolnava timp de peste 5 ani, ea sucombînd într-un accident.

Scanned with OKEN Scanner

O cazuistică foarte bogată ne face să recomandăm radioterapia și în cazurile cu diseminare multifocală, în special în limfo- și reticulosarcom, în care se recomandă chimioterapia de la început. De altfel numeroși autori recomandă această terapie. Astfel Holme și Kunkler [31] obțin remisiuni foarte bune în limfo- și reticulosarcom prin iradiere cu o doză de 3 000 r în perioadele de localizare limitată. De asemenea, autorii obțin încă rezultate bune și în diseminările abdominale sau în alte organe, dar cu supraviețuiri care nu depășesc 5 ani.

Iradierea este eficientă de asemenea în unele determinări cu localizări speciale din cursul reticulozelor de la început sistemice. Astfel sînt localizările osoase din mielom, cele cutanate sau mamare din boala Hodgkin, limfadenoză, limfo- și reticulosarcom și, în general, localizările predominant splenice. În aceste forme terapia a fost de obicei combinată. În cazul tulburărilor legate de localizarea predominantă într-o anumită regiune se obțin însă rezultate bune prin iradiere, chiar în determinările din cursul leucozelor acute.

3. **Fenomenele de intoleranță la iradiere.** Acestea sînt determinate de efectele nocive ale iradierilor asupra țesuturilor normale, mezenchimale și epiteliale. Dacă se respectă însă indicațiile de doză și de timp și dacă sînt alese bine cazurile și se cunosc stadiile de evoluție, fenomenele de intoleranță sînt atenuate și pot fi evitate. În funcție de frecvență și gravitate, acestea sînt următoarele:

— Tulburări sanguine care constau în leucopenie, în primul rînd, trombocitopenie și, mai rar, anemie. Sînt generate de leziunile hipoplazice medulare care se instalează lent. Leucopeniile pînă la 2 000—3 000/mm^3, trombocitopeniile în jur de 50 000/mm^3 sînt trecătoare, valorile normale restabilindu-se în 2—3 săptămîni. Accidente acute cu sindrom grav de agranulocitoză sau anemie aplastică apar în general în urma terapiei asociate cu citostatice sau după unele medicamente sensibilizante asupra măduvei. Astfel, pot produce citopenii grave barbituricele, butazolidina și analgezicele din grupul piramidonului.

În reticulozele de durată lungă, cu sau fără determinări mediastinale, iradierile repetate generează scleroză medulară progresivă, care, cu timpul, determină o hemocitopenie ireversibilă.

— Tulburări digestive, cu disfagie, jenă epigastrică, prin leziuni de esofagită de iradiere; sînt în general puțin importante în cazul dozelor iradiante folosite în reticuloze. Rare și trecătoare sînt și alte fenomene digestive atribuite leziunilor intestinale sau hepatice. Iradierile pe ficat pentru determinările în acest organ sînt însă greu tolerate. Dozele peste 2 500 r pot să producă o hepatită acută de iradiere, mortală [35].

— Tulburări legate de alterarea permeabilității capilarelor, și anume transsudări seroase în organe (plămîn, rinichi, ficat), pot să apară în primele zile, fiind de intensitate variabilă. Astfel accentuarea dispneei,

Scanned with OKEN Scanner

după iradierile pe mediastin sau pe anumite zone pulmonare, apare ca o tulburare uneori destul de importantă. Administrarea de antihistaminice, de diuretice şi uneori de cortizon înlătură aceste tulburări.

— Semne generale grave de „boală de iradiaţie", cu anorexie, greţuri, vărsături şi diaree, apar foarte rar în iradierile abdominale prin alterarea epiteliului intestinal şi, în parte, a celulelor hepatice. Un regim adecvat cu hidrocarbonate şi tratamentul simptomatic înlătură aceste tulburări.

— Dintre complicaţiile nervoase se menţionează unele tulburări determinate de leziunile trecătoare ale măduvei rahidiene, cervicale sau dorsale iradiate.

— Leziunile cutanate, sclerogene şi ulcerative — dermita de iradiere — apar după repetarea mai multor cure pe aceeaşi zonă. Se constată mai ales după iradierile pentru localizări mediastinale sau chiar pentru localizări cutanate sau mamare.

TRATAMENTUL CU AGENŢI CHIMIOTERAPICI

Deşi cu mulţi ani în urmă s-au făcut unele încercări de folosire a unor substanţe chimice, ca derivaţii de acid arsenic şi de colchicină, chimioterapia modernă începe în jurul anului 1945, prin introducerea uretanului în tratamentul mieloleucozei cronice şi a azot-iperitei în boala Hodgkin. În fiecare an se descoperă şi se sintetizează noi medicamente cu acţiune citostatică.

Termenul de citostatic se referă la proprietatea acestor substanţe de a bloca mitozele prin acţiunea lor kariomimetică, antimitotică sau de blocare a mitozelor în perioada de metafază. Ca şi în cazul iradierilor, această acţiune se exercită pe celulele în mitoză, interferînd prin mecanisme diferite acizii nucleici în faza lor de replicare. Numeroasele substanţe chimioterapice apărute în ultimii 20 de ani se pot grupa astfel, în funcţie de structură şi modul de acţiune: 1) medicamente citostatice cu acţiune în general alkilantă; 2) medicamente cu acţiune citostatică complexă, mai puţin cunoscută, ca alcaloizii de *Vinca rosea*, derivaţii de metilhidrazină, unele antibiotice etc.; 3) medicamente cu acţiune asupra metaboliţilor acizilor nucleici (bazele purinice şi pirimidinice), şi anume substanţe cu acţiune antimetabolică propriu-zisă şi substanţe cu acţiune antifolică.

1. **Chimioterapice cu acţiune citostatică alkilantă.** Sînt substanţe chimice care au ca tip reprezentativ azot-iperita şi derivaţii săi. *Azot-iperita* şi derivaţii săi au ca grup reactiv de bază $RN=(CH_2—CH_2—Cl)_2$. La fel de importanţi sînt astăzi: *etileniminele, derivaţii acidului sulfonic*, iar mai puţin folosite, *epoxidele* şi β-*lactonele*.

Scanned with OKEN Scanner

Proprietatea lor comună este capacitatea de alkilare a unui atom de azot din ciclurile nucleotizilor acizilor nucleici. Dacă are o singură grupă funcţională activă, substanţa alkilează o singură bază; dacă posedă două grupe active, va alkila două baze din doi nucleotizi diferiţi sau din două macromolecule de acizi nucleici. Alkilarea este considerată mai puternică

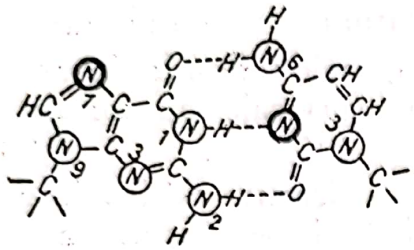

Guanină Citozină

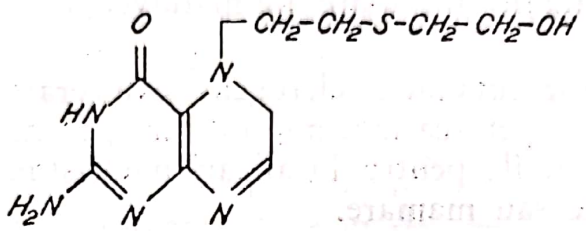

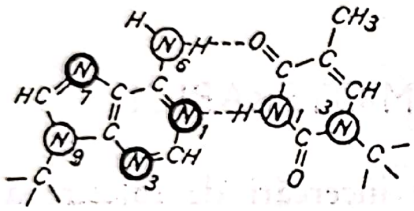

Adenină Timină

Fig. 70

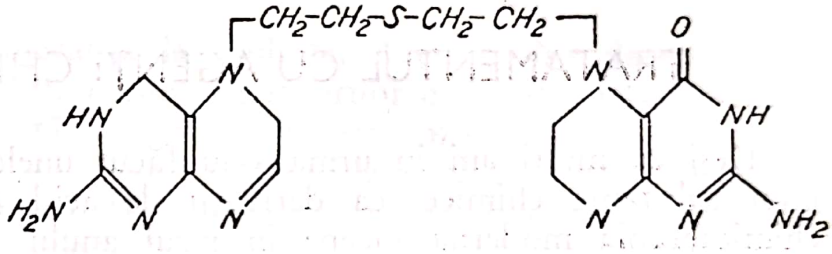

Fig. 71

Fig. 70. — Poziţia atomilor N în ciclurile bazelor nucleotidice unde se produce alkilarea prin citostatice (după Brookes [12]).

Fig. 71. — Produse din alkilare mono- şi bifuncţională a guaninei în poziţia N 7 de către di (2-cloretil-sulfid) (după Brookes [12]).

pentru N-7-guanină şi mai redusă pentru alţi atomi de azot [51]. Brookes [11] a stabilit următoarea scară de acţiune asupra alkilării bazelor nucleotidice (fig. 70):

N-7-guanină >N-3-adenină >N-1-adenină >N-1-citozină >N-7-adenină.

Alkilarea unui atom de N duce la ruperea lanţurilor sale în cadrul nucleotidului şi la legarea bazei din care face parte cu substanţa citostatică alkilantă. Se produc alkil-baze în poziţia respectivă de N, ca 7-alkil-guanină, 1-alkil-adenină, 7-alkil-adenină etc. În funcţie de capacitatea de alkilare mono- sau bifuncţională, se fixează una sau două baze din nucleotide din acelaşi ADN sau din doi ADN diferiţi (fig. 71). Consecinţa alkilării constă în hidroliza bazelor purinice — depurinarea — sau a bazelor pirimidinice şi fisurarea lanţului zahăr-fosfat din structura acizilor nucleici [13].

Studii cu alkilante radioactive făcute pe sisteme simple de multiplicare a ADN, ca bacteriofagul din *Esch. coli*, arată că acţiunea-„ţintă"

este îndreptată asupra acestui acid şi mai puţin asupra proteinelor din relaţia genetică ADN-ARN-proteină [13, 41].

În afara acestui efect de distrugere a ADN şi de oprire a mitozelor din celulele tumorale, s-a dovedit că alkilarea poate să producă o regrupare a perechilor de baze purinice, schimbînd astfel structura acizilor nucleici. Se realizează o interferare a codului genetic, care determină o mutaţie celulară. Aceasta este acţiunea mutagenă a alkilanţilor, precum şi a altor citostatice care, administrate mult timp la animale de experienţă, au determinat cancerizări în diferite organe.

În afara acţiunii asupra structurii acizilor nucleici, substanţele alkilante exercită şi o acţiune asupra glicolizei aerobe, caracteristică fenomenelor de respiraţie din tumori. Efectul se produce asupra structurilor citoplasmei, inhibîndu-se glicoliza ţesutului tumoral prin scăderea DPN (difosfopiridinnucleotid) [32]. Atît azot-iperita, cît şi etileniminele ar produce o interferenţă a activităţii enzimatice care participă la biosinteza ADN [52].

Din numărul mare al citostaticelor alkilante existente în prezent, cele mai mult folosite în reticulozele maligne se împart, în funcţie de structura biochimică de bază, în următoarele grupe [11, 36, 40]:

a) *Grupa azot-iperitei* are ca radical alkil un etilenimonium $-N\begin{matrix}CH_2-CH_2Cl\\CH_2-CH_2Cl\end{matrix}$, iar ca reprezentant clasic, preparatul metil-bis-(β-cloretil) cu formula:

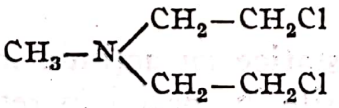

Dintre derivaţii mai importanţi ai acestui grup, menţionăm:

— Nitrominul (metil-bis-(β-cloretil)-amină-N-oxid-hidroclorid:

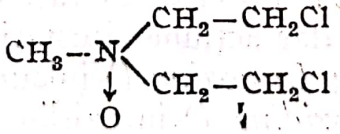

— Clorambucilul sau Cloraminofenul (acid p-di-2-cloretil-amino-fenil-butiric):

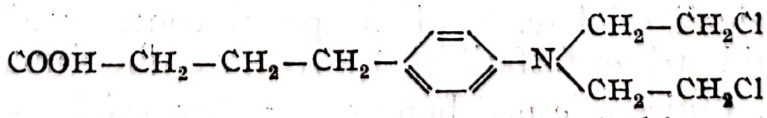

— Ciclofosfamida, Cytoxanul sau Endoxanul [bis (2-cloretil) amino] -1,3,2-oxazofosforidin, 2-oxid:

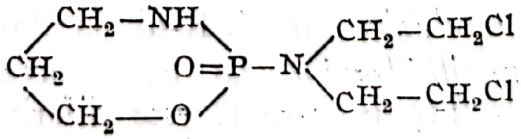

— Sarcolizina sau Melfalanul [di-2-cloretil-p-amino-fenil-alanină (L-fenil-alanină-mustar)].

b) *Grupa etileniminelor* are ca radical alkilant activ o etilenimină ciclică —N 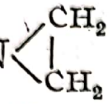 din care derivă compușii:

— Trietilenmelamina (TEM): 2,4,6-trietilenimino-s-triazină.

— Thio-TEPA: N N' N''-trietilen-tiofosforamidă.

— *Derivații etilen-imino-chinonici* din care sînt folosite: Tetramina (α-β-vinil-1-aziridin-etanol); E-39 (2,5-dietilenimino-3,6-diproproxi-1,4-benzochinonă) și mai ales Trenimonul (trietilen-imino-chinonă).

c) *Grupa metan-sulfonil-esterilor* are ca radical alkil un ester al acidului metil-sulfonic:

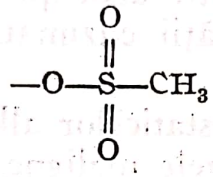

Derivatul important este Mileranul, folosit în leucoza mieloică cronică, dar nu în reticuloze.

Din celelalte grupe alkilante, mai puțin importante sînt: d) *epoxidele*, cu radicalul alkil O 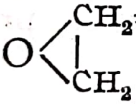 și e) β-*lactonele*, ambele mult mai puțin folosite.

2. **Chimioterapice citostatice cu acțiune mixtă.** Aceste substanțe, de dată mai recentă, sînt folosite în special în reticulozele avansate devenite rezistente.

a) *Alcaloizii de Vinca rosea*, extrași din frunzele acestei plante, sînt în număr de peste 30, dar acțiune citostatică au 4: *Vincaleucoblastina* (Vinblastina, VLB, Velbe); *Leurozina* (Vinleurozina, VLR); *Leurocristina* (Vincristina, VCR); *Leurozidina* (Vinrozidina, VRD). Efectul citostatic, dovedit *in vivo* și *in vitro*, s-ar exercita prin blocarea mitozelor în metafază, inhibînd energia de fosforilare necesară metilării hidrocarbonaților în timpul diviziunii celulare. Scad în special concentrațiile de nicotinamidă-dinucleotid, triozo-fosfații și 1,6-fructozo-difosfatul [18, 33, 48].

Efectele terapeutice cele mai bune se înregistrează în boala Hodgkin, obținîndu-se remisiuni în 80% din cazuri dar, în general, parțiale. În limfosarcom și reticulosarcom remisiunile sînt mai reduse; Velbe-ul ar fi mai eficient în boala Hodgkin, iar VCR-ul, în limfosarcom.

b) *Derivații de metilhidrazină* au ca structură comună formula $R—CH_2—NH—NH—CH_3$, în care R este diferit. Acțiunea citostatică

a acestora a fost descoperită de Bollag și Grünberg [9]. Preparatul folosit curent este hidrocloridul de p-(N′-metil-hidrazinometil)-N-izopropil-benzamidă (Natulanul), cu formula:

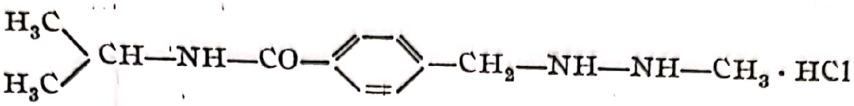

Acțiunea asupra celulei se apropie de aceea a radiațiilor; se pare că ar produce rupturi de cromatide, cu formarea de cromozomi aberanți. Efectele sînt optime în boala Hodgkin, după administrare *per os*, în capsule gelatinate de 50 mg, sau intravenos, în fiole de 250 mg. Rezultatele sînt favorabile, cu remisiuni complete sau parțiale în 70—75% din cazuri; rezultatele sînt mai puțin bune în reticulo- și mai ales în limfosarcom [44].

Noi am obținut remisiuni complete, anatomice și generale, în cîteva cazuri rezistente și intolerante la alkilante și la roentgenterapie. Dozele terapeutice au fost tolerate chiar de bolnavii cu leucopenie, care s-a accentuat în măsură neînsemnată [26].

c) *Metilglioxalul* (metil-gal) are formula următoare:

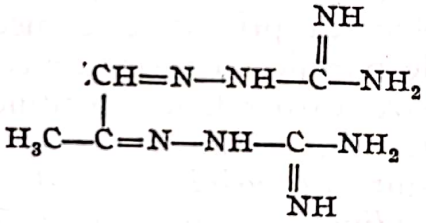

În scop terapeutic, se folosește derivatul sulfat de metil-glioxal-bis (guanil-hidrazonă), în doze de 1,5—2,5 mg/kilocorp. Este un produs mai toxic, care produce tulburări gastrointestinale și crize hipoglicemiante. Se obțin unele rezultate în leucozele acute [44].

d) *Antibioticele citostatice* au intrat din ce în cei mai mult în terapia reticulozelor. Plecîndu-se de la acțiunea Actinomicinei D, extrasă de Wacksman în jurul anului 1953, s-au izolat foarte multe forme de actinomicine, mitomicine și streptonigrine [29, 30, 37, 38, 40].

Se folosesc cu rezultate bune în formele rezistente de reticuloze, mai ales în boala Hodgkin, dar și în mieloleucozele cronice. Unele, neavînd o acțiune mielo-inhibitoare, se pot utiliza și în formele cu leucopenie accentuată de alte tratamente.

Farmacodinamia lor ar fi similară cu aceea a alkilantelor; se pare însă că efectul alkilant se exercită în special asupra ARN, inhibînd formarea proteinelor. Acest efect este folosit în terapeutică în scop imunodepresor, în stările de hiperimunizare din reticulozele reactive, și ca inhi-

Scanned with OKEN Scanner

bitor de globulinogeneză, în paraproteinozele de origine malignă sau reactivă. În fig. 72 sînt prezentate relaţiile cu celelalte citostatice la nivelul celulei.

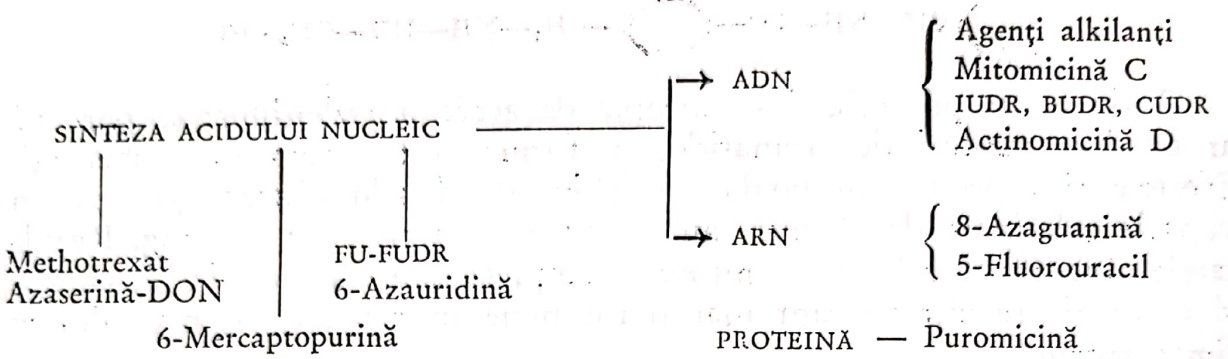

Fig. 72. — Schema relaţiilor dintre chimioterapice, după locul lor de acţiune asupra acizilor nucleici (după Karnofsky [37]).

3. **Substanţe cu acţiune chimioterapică antimetabolică.** Aceste substanţe formează o grupă mare de chimioterapice apărute în ultimii 15 ani şi care au ca acţiune blocarea prin diverse mecanisme a metaboliţilor acizilor nucleici — bazele purinice şi pirimidinice. Unele dintre ele intră în competiţie cu aceste baze, cărora li se substituie în perioada de sinteză a acizilor nucleici. Acestea sînt antimetabolitele propriu-zise. În funcţie de baza substituită, ele sînt *antipurinice*, avînd ca tip 6-mercaptopurina (Purinetolul) şi *antipirimidinice*, cu prototipul 5-fluoro-uracilul (5-FU) şi 5-fluoro-orotic-acid (5-FO), ca şi antagoniştii glutaminei, azaserina şi DON-ul.

O altă grupă de antimetabolice o formează *antagoniştii acidului folic*, aşa-zisele substanţe antifolice, care, interferînd acest acid, blochează încorporarea C_8 în nucleul de purină şi metilarea acidului uridilic pentru a forma acidul timidilic care intră în metabolismul pirimidinei. Prin aceasta, acţiunea antifolicelor este mixtă, antipurinică şi antipirimidinică. Dintre acestea menţionăm: aminopterina şi ametopterina (Methotrexat).

În schema complexă din fig. 73 sînt arătate locurile de acţiune a majorităţii antimetabolicelor care interferează sinteza acizilor nucleici [5].

În clinică antimetabolicele sînt folosite în general numai în leucoza acută, mai puţin în leucoza mieloidă cronică şi aproape de loc în reticulozele maligne. În forma acută a reticulozei histiomonocitare se pot folosi în asociere cu cortizon, după tehnica din leucoza acută. Există însă unele încercări de folosire a lor, în special a Purinetolului, în paraproteinozele din reticulozele reactive.

Scanned with OKEN Scanner

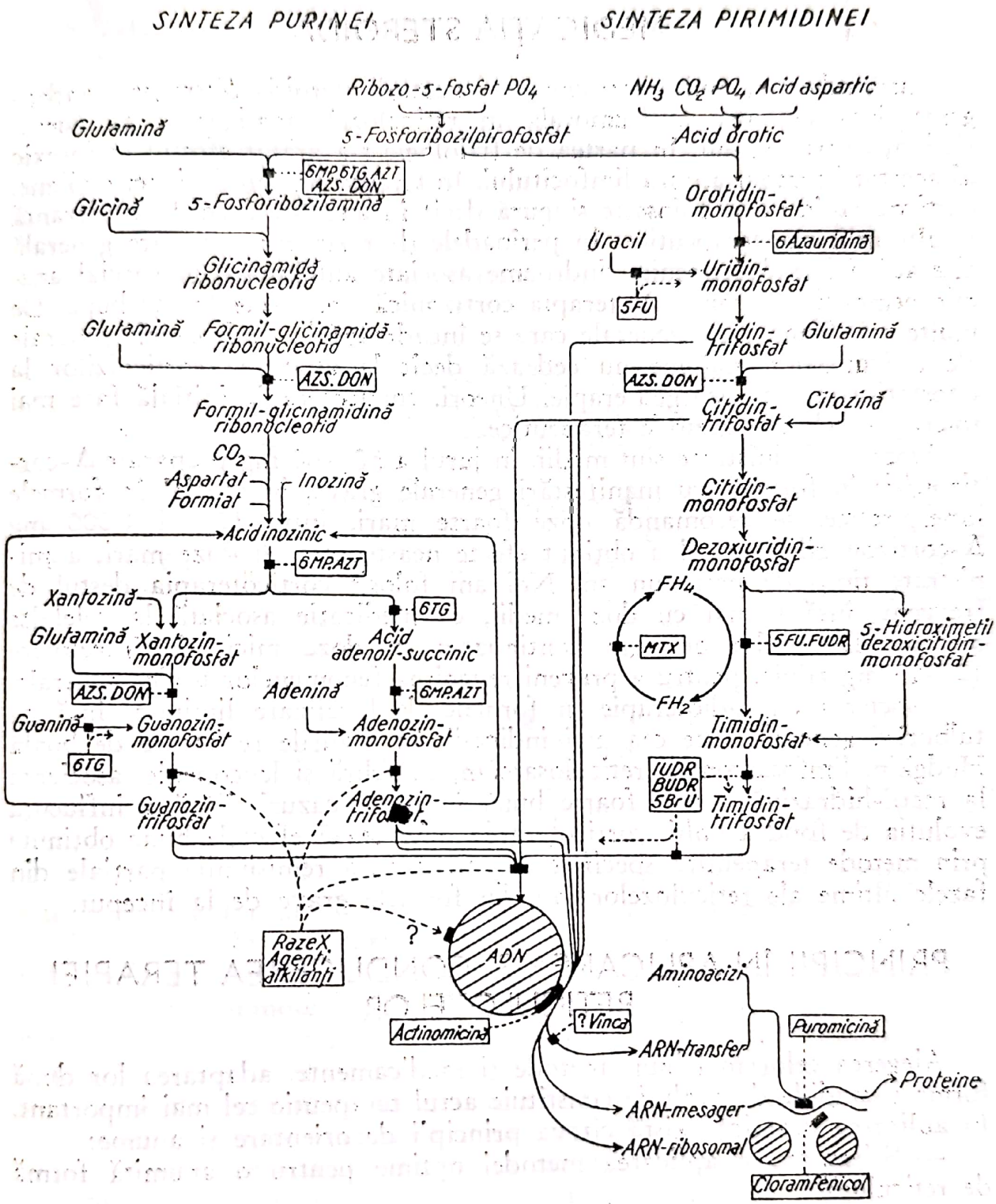

Fig. 73. — Schema căilor de sinteză a acizilor nucleici și a punctelor de acțiune inhibitoare a agenților oncolitici (după Berenbaum [5]).

---- locul de acțiune; ---- locul de acțiune și încorporare de analogi ai bazelor nucleotidice; *6MP* = mercaptopurină; *6TG* = 6-tioguanină; *AZT* = azatioprină; *AZS* = azaserină *DON* = 6-diazo-5-oxo-L-norleucină; *SFU* = 5-fluorouracil; *FUDR* = fluorodeoxiuridină; *5BrU* = 5-bromouracil; *BUDR* = 5-bromodeoxiuridină; *IUDR* = 5-iododeoxiuridină; *MTX* = methotrexat; *FH4* — acid tetrahidrofolic; *FH2* = acid dihidrofolic; *Vinca* — vincaleucoblastină.

Scanned with OKEN Scanner

MEDICAȚIA STEROIDĂ

Cuprinde mai mulți hormoni cu structură steroidă (estrogeni, androgeni), însă acțiunea antitumorală în reticulozele maligne o au numai derivații cortizonului. În partea de fiziologie s-a arătat efectul cariorexic al acestor hormoni asupra limfocitului. În terapia limforeticulozei maligne, corticoterapia nu se folosește singură decît în anumite faze de intoleranță la alte mijloace terapeutice. În perioadele de rezistență, cu stare generală alterată, febră, leucopenie, sindroame asociate autoimune, în special anemie hemolitică autoimună, terapia cortizonică are efecte foarte bune. De multe ori, fenomenele generale care se încadrează în sindroamele generale ale reticulozelor maligne nu cedează decît la asocierea corticoizilor la citostatice sau la roentgenterapie. Uneori, corticoterapia inițială face mai tolerabile celelalte metode terapeutice.

Dozele administrate sînt medii, în jurul a 50—60 mg preparate Δ-cortizon/zi; în formele cu manifestări generale grave, în special în formele hiperpiretice, se recomandă doze foarte mari, între 100 și 1 000 mg Δ-cortizon zilnic. Hall a obținut efecte neașteptate cu doze mari, administrate timp de peste un an. Noi am folosit corticoterapia destul de frecvent, însă numai cu doze medii, ca medicație asociată la celelalte metode. De multe ori, am continuat-o cu doze mici, de întreținere 10—15 mg zilnic, pentru a preveni revenirea fenomenelor toxice generale.

Asocierea cu radioterapie în formele de localizare limitată, însă cu tulburări generale, este cea mai indicată. În cazurile rezistente de boală Hodgkin, limfosarcom și reticulosarcom, cu febră și leucopenie, asocierea la metil-hidrazină a fost foarte bună în unele cazuri. Fără a influența evoluția de fond a bolii, corticoterapia potențează efectele bune obținute prin metode terapeutice specifice și ameliorează remisiunile parțiale din fazele ultime ale reticulozelor sau din formele grave de la început.

PRINCIPII ÎN APLICAREA ȘI CONDUCEREA TERAPIEI RETICULOZELOR

Alegerea celor mai bune metode și medicamente, adaptarea lor după forma și stadiile de evoluție constituie actul terapeutic cel mai important. În aplicarea practică există cîteva principii de orientare și anume:

— Selectarea și aplicarea metodei optime pentru o anumită formă de reticuloză.

— Aplicarea metodelor complexe de terapie în fazele avansate, rezistente sau cu complicații.

— Prevenirea și tratamentul manifestărilor iatrogene.

— Atitudinea terapeutică în timpul remisiunilor.

— Aplicarea tratamentului în reticulozele reactive de trecere.

Scanned with OKEN Scanner

Selectarea metodei optime şi aplicarea sa în anumite forme. Cu toate că radioterapia şi unele chimioterapice au o largă zonă de aplicare, practica a arătat că anumite metode sînt specifice pentru anumite forme de reticuloze.

Radioterapia este în genere aplicabilă tuturor formelor, însă eficienţa sa are un caracter curativ numai în localizările limitate. Există însă limite şi în ceea ce priveşte tipul celular de reticuloză. Astfel sînt rezistente la iradiaţii în general plasmocitoamele, unele reticulo-endoteliosarcoame. În tabelul XXIV este arătată eficienţa selectivă şi limitele de acţiune ale fiecărei metode terapeutice.

Practicianul nu trebuie să uite că, pentru majoritatea cazurilor de reticuloze maligne, boala Hodgkin, limfosarcom, reticulosarcom, radioterapia este metoda cea mai bună în faza de localizare limitată.

În formele avansate, cu localizare multiplă şi cu fenomene generale, se impune folosirea chimioterapicelor. De cele mai multe ori, limfo- şi reticulosarcomul se prezintă într-un stadiu multifocal care necesită această terapie. În boala Hodgkin, cel puţin formele de granulom polimorf, de paragranulom şi forma adenoscleroasă, limitate la stadiile I şi II, răspund foarte bine la radioterapie. Există un procentaj de cazuri de boală Hodgkin şi multe cazuri de limfo- şi reticulosarcom care, deşi au extensie limitată, sînt rezistente la radiaţii şi necesită tratamente cu citostatice.

Nu există încă nici o metodă pentru a preciza de la început gradul de sensibilitate şi de rezistenţă la un anumit tratament. Relatările lui Block [8] asupra unei relaţii între aspectul anatomopatologic şi un anumit răspuns la tratament nu sînt suficiente. Încercările de testare *in vitro* a sensibilităţii la citostatice după metoda lui Hiraki dau unele orientări care nu sînt însă totdeauna aplicabile în practică [24]. Se pare că rezistenţa şi sensibilitatea diferite ale celulelor la un chimioterapic *in vitro* şi *in vivo* este legată de faptul că *in vitro* se modifică echipamentul enzimatic al celulelor. Celulele rezistente par să aibă o structură anumită în care lipsesc unele enzime-„ţintă", pe care le interferează un agent terapeutic, iradiant sau chimioterapic [29]. Pentru leucoblaştii din leucoza acută şi pentru reticulozele maligne histiomonocitare există unele indicii asupra relaţiei dintre gradul de rezistenţă şi un anumit echipament enzimatic, aşa cum arată unele cercetări efectuate în Institutul de medicină internă [45].

Avînd în vedere deci lipsa unor teste obiective sigure asupra rezistenţei, alegerea unui chimioterapic în cazurile în care roentgenterapia este depăşită se bazează pe practica clinică de pînă acum.

În mielomul multiplu, după mai multe încercări terapeutice cu derivaţi de antimoniu, de diamidine (stilbamidină), se pare că răspunsul cel mai bun se obţine la Uretan şi mai ales la citostaticul Sarcolizină [20].

În cazurile cu diseminare largă şi cu aspect de gravitate de la început, se pot folosi chiar din prima cură citostaticele noi ca: derivaţii de *Vinca*,

Scanned with OKEN Scanner

Grup farmacodinamic	Preparatul	Doză unică	Intervale
Cloretil-amine	Azot-iperită	1—5 mg (0,1—0,2 mg/kilocorp)	2—3 zile
	Novembihină	Iniţial 5 mg, apoi 10 mg	2—3 zile
	Sinalost	2—3 mg	Zilnic
	Nitromin (Mitomen)	50—100 mg	Zilnic
	Cloraminofen (CB 1348)	6—8 mg	Zilnic
	Sarcolizină (Melfalan)	3—5 mg	Zilnic
	Ciclofosfamidă (Endoxan)	Iniţial 100 mg, apoi 200 mg	Zilnic
Etilen-imine	TEM	1—3 mg	5—7 zile
	TEPA	5 mg, apoi 10 mg	Zilnic
	Thio-TEPA	10 mg	Zilnic
	E_{39}	10—20 mg	Zilnic
	Trenimon	0,2—0,5 mg	Zilnic
Alcaloizi de *Vinca rozea*	Vincaleuco-blastină	0,10 mg/kilocorp	2—3 zile
	Vincristină	0,01—0,03 mg/kilocorp/săptămînă	La 7 zile
Derivaţi de metilhidrazină	Natulan	250 mg	Zilnic
Antibiotice	*Metilglioxal*	1,5—2,5 mg/kilocorp	Zilnic
	Actinomicină C	0,1—0,2 mg	Zilnic
	Mitomicină C	2—10 mg	Zilnic, apoi la 2 zile
	Streptonigrină	0,3 mg	Zilnic
Agenţi antimetabolici	Aminopterină	0,5—1 mg	Zilnic
	Ametopterină (Methotrexat)	2,5—5 mg	Zilnic
	6-Mercaptopurină	2,5 mg/kilocorp	Zilnic
Derivaţi cortizonici	Delta-cortizon (Prednison)	30—80 mg (doze medii) 80—500 mg (doze mici)	Zilnic

Scanned with OKEN Scanner

Tabelul XXIV

în mod curent în tratamentul reticulozelor

Doză totală pe serie	Cale de administrare	Indicații speciale	Efecte toxice secundare
30—50 mg	i. v.	Leucoză limfatică Limfosarcom	Hipoplazie medulară; tromboflebite
80—120 mg	i. v.	Idem	
25—30 mg	i. v.	Idem	Idem
1—1,5 g	i. v.	Idem	Hipoplazie medulară; afectarea sistemului nervos central
0,4—0,5 g	*Per os*	Idem	Gastrointestinale și hepatice; hipoplazie medulară
200—250 mg	*Per os* și i. v.	Mielom	Hipoplazie medulară
4—8 g (în medie 5 g)	i. v. și *Per os*		Alopecie; cistită; hipoplazie medulară
15—35 mg	*Per os*	Limfosarcom; leucoză limfatică	Gastrointestinale; hipoplazie medulară; dermatite
50—200 mg	i. v.	Idem	Idem
60—270 mg	i. v.	Idem	Idem
150—500 mg	i. v.	Forme rezistente; mielom, reticulosarcom	Hipoplazie medulară; hepatice
3—5 mg	i. v. și *Per os*	Idem	
0,46 mg—3,54 mg/kilocorp (22—234 mg)	i. v.	Mai ales în boala Hodgkin	Leuco- și trombocitopenie, stomatită; ileus paralitic; diaree; tulburări nervoase; alopecie; tromboflebite
13—14 mg	i. v.	Idem + reticuloze acute	Idem
10—20 g	*Per os* și i. v.	În boala Hodgkin	Gastrointestinale; leucocitopenie; hipoplazie medulară
1,6—2 g	i. v.	Reticuloleucoze acute	Gastrointestinale; crize hipoglicemiante
Fără limită precisă	*Per os*	În toate reticulozele (efect imunodepresor)	Stomatită; gastroenterită; alopecie
30—150 mg	i. v.	Idem	Idem
5—20 mg	i. v.	Idem	Idem
12—14 mg	*Per os*	Reticuloleucoze acute	Hemocitopenizante; aplazie medulară
110—114 mg	*Per os*. i. v. și intrarahidian	Idem	Idem
Cură prelungită	*Per os*	Idem	Idem
Idem	*Per os*	Forme rezistente	Hipercorticism terapeutic

Scanned with OKEN Scanner

de metil-hidrazine etc. Experiența arată însă că aceștia trebuie folosiți mai tîrziu, după ce s-au utilizat citostaticele curente: derivați de azot-iperită și etilenimine. Aceeași recomandare se impune și în cazul antibioticelor citostatice, din care Mitomicina C este bine tolerată și eficientă în multe cazuri avansate.

Corticoizii sînt folosiți în genere în tratamente combinate. În cazurile cu diseminare mai mult sau mai puțin extensivă, dar cu febră, tulburări autoimune, în special anemia hemolitică, se aplică de la început doze moderate sau mari de cortizon. Acțiunea litică asupra tumorilor este însă redusă și necesită asocierea unui agent tumoricid, radioterapie sau citostatice.

Asupra momentului începerii unei terapii într-o formă netratată de reticuloză, este incontestabil că pentru formele clasice, precis diagnosticate, terapia trebuie instituită cît mai precoce posibil. Chiar în formele cele mai localizate de boală Hodgkin și cu aspectul histologic benign de paragranulom este necesar un tratament radical, chirurgical sau radioterapic imediat. Aceeași indicație o au formele diseminate, în care se impune terapia citostatică cît mai precoce. Există statistici care arată că durata remisiunilor și durata de viață este cu atît mai mare, cu cît tratamentul a fost instituit mai precoce.

În formele de reticuloze de trecere, ca boala Waldenström, granulomul alergic, boala Brill-Symmers, în care se poate bănui, clinic, precum și din examenul histologic, existența unor elemente patogenice reactive, se poate recomanda, cu multă prudență, abținerea de la un tratament oncolitic, prin iradiere sau citostatice. Tratamentele desensibilizante, antiinfecțioase, antiinflamatorii nespecifice, ca cele cu butazolidină, sau chiar curele limitate de cortizon, pot să aducă vindecări în asemenea cazuri. În două cazuri pe care le-am avut sub observație, trimise în institutul nostru cu suspiciunea de granulom Hodgkin, existau mari dificultăți în interpretarea diagnosticului anatomic și clinic. În ambele cazuri investigațiile atente au arătat o mare hipersensibilizare la streptococ și stafilococ, care persistau ca floră patogenă în focare cronice. Terapia desensibilizantă specifică și nespecifică, curele prelungite de antibiotice, vaccinoterapia au dus la vindecarea bolnavilor după un tratament și control susținut de peste 2 ani. Într-un caz recent trimis cu diagnosticul de reticuloză malignă, stabilit pe baza imaginii histologice de boală Brill-Symmers, s-a precizat că era vorba de o hipersensibilizare tuberculoasă foarte accentuată; aceleași tratamente au dus la rezolvarea cazului, fără aplicarea de metode oncolitice.

Abținerea de la un tratament specific în reticuloze se referă deci numai la cazurile considerate forme de trecere, care trebuie însă diagnosticate cu multă grijă și al căror grad de evoluție trebuie apreciat cu toată prudența.

Scanned with OKEN Scanner

Există însă un număr de cazuri de limfoame cu aspect de limfadenoză cronică aleucemică sau subleucemică, cu evoluție destul de bună. Ele se întîlnesc mai ales la persoane în vîrstă și uneori se descoperă din întîmplare, la anumite examene. Atît timp cît hemopoieza este normală și nu există tulburări locale de compresiune sau tulburări în globulinogeneză, nu se recomandă nici un tratament. Avem sub observație asemenea cazuri cu o stare de sănătate perfectă, urmărite de 10—15 ani, fără nici un tratament.

Această atitudine de expectativă cere o răspundere deosebită și control periodic; nu trebuie uitat că orice formă de reticuloză malignă, precis diagnosticată ca atare, impune un tratament curativ specific cît mai precoce.

Aplicarea metodelor complexe de tratament în formele complicate și rezistente. Prin metode complexe se înțelege combinarea, în aceeași cură sau în cure succesive, a metodelor de terapie oncolitică specifică. În genere, în cazurile în care este necesar un tratament complex în acest sens, sînt indicate și tratamente paliative și simptomatice.

a) *Terapia asociată complexă* se recomandă în fazele mai tardive, după ce terapia printr-o singură metodă a devenit insuficientă. Astfel, cazurile evoluate, cu localizări multiple, necesită un tratament asociat cu radioterapie pe mai multe cîmpuri și chimioterapice generale, cu sau fără asociere de cortizon. Asocierea este necesară în majoritatea cazurilor de boală Hodgkin în stadiile III și IV și, de cele mai multe ori, în limfo- și reticulosarcom, care în general se prezintă diseminate și cu alterare a stării generale.

În aceste asocieri dozele iradiante pe tumoare sînt în general mai mici, iar dozele de citostatice sînt în general aceleași ca și în aplicările izolate. În cazurile în care terapia citostatică trebuie prelungită, pentru a evita fenomenele de intoleranță, se folosesc doze mai mici. Tratamentul trebuie condus cu mare grijă, observîndu-se fenomenele toxice specifice fiecărui medicament aplicat, care sînt și mai accentuate în această fază terapeutică.

Corticoterapia și medicația simptomatică potențează efectul bun al celor două metode de bază — iradierea și citostaticele.

Asocierile mai multor citostatice nu se recomandă în aceeași cură. Recent, Hall recomandă în cazurile rezistente asocierea citostaticelor alkilante cu Methotrexat și corticoterapie; de asemenea, asocierea Vincaleucoblastinei cu Clorambucilul. Într-un caz recent de limfadenoză cu aspect histologic de limfosarcom cu celule mici am obținut rezultate numai prin asocierea radioterapiei cu Clorambucil și Endoxan.

Asocierile obișnuite sînt însă cele prin alternanța curelor de citostatice cu cele de radioterapie. Rezultatele bune în aceste cazuri sînt determinate, probabil, de evitarea instalării rezistenței la un singur factor terapeutic.

Scanned with OKEN Scanner

În evoluția obișnuită a unei reticuloze maligne se obține o remisiune de lungă durată prin iradiere; în boala Hodgkin, după o perioadă care poate să depășească 5 ani, curele de iradiere, singure sau asociate cu cortizon, devin insuficiente și atunci se încep cure de chimioterapie care se pot alterna. La unele cure se poate asocia iradierea, care are un efect tumoricid asupra formațiunilor tumorale externe sau profunde. În ultima fază se încearcă, în limita toleranței și în funcție de complicații, din nou chimioterapia singură, folosindu-se chimioterapicele mai puțin toxice: actinomicinele, Natulanul.

În ultimul timp, în cazuri aproape disperate de boală Hodgkin, am recurs la administrarea de noi citostatice, concomitent cu corticoterapia și terapia simptomatică, obținînd rezultate nesperat de bune [26].

b) *Terapia complicațiilor reticulozelor* este un aspect particular al terapiei complexe. Ca principiu general, complicațiile locale, cum sînt cele de compresiune pe anumite organe (oase, sistem nervos, plămîn), se tratează cu metodele oncolitice de bază — iradiere și citostatice.

Pentru unele determinări pe seroase, în special în endoteliosarcoame, însoțite de exsudație în cavitățile respective, se recomandă injectarea locală de citostatice, în doze echivalente cu doza pe o zi sau mai mari, însoțită sau nu de injecții cu hidrocortizon. Unii autori recomandă infuzia de radioizotopi (P^{32}, Au^{198} etc.) la intervale mari. Remisiunile locale sînt, în genere de proporție de 50%, însă recidivează [10, 57].

Determinările nervoase care se pot întîlni în orice reticuloză se tratează în funcție de topografia localizării. Apărînd în mod obișnuit în faza de generalizare, pe lîngă terapia sistemică chimioterapică, se pot aplica iradieri locale și chiar tratamente chirurgicale de compresiune. Injecțiile intrarahidiene cu antimetabolice (Methotrexat) au dat pînă acum rezultate numai în determinările de leucoză acută și boala Hodgkin.

Complicațiile sanguine, în special anemia și uneori pancitopenia, apar, mai devreme sau mai tîrziu, în majoritatea reticulozelor maligne și chiar în celelalte reticuloze. Tratamentul variază în funcție de forma patogenică. În determinările medulare cu hipo- și aplazie se va continua tratamentul general oncolitic, concomitent cu cortizon și transfuzii sanguine, urmărindu-se cu atenție toleranța.

În citopeniile autoimune, mai ales în anemia hemolitică autoimună, tratamentul cu cortizon dă rezultate bune. Substitutiv, se vor face transfuzii de sînge total sau cu concentrate de trombocite și de leucocite, în caz de scădere izolată a acestora.

În formele citopenizante prin determinări predominant splenice, iradierea pe splină și corticoterapia pot fi urmate de rezultate bune. În cazuri rezistente, cu stare generală alterată mai ales prin citopenie, se recomandă splenectomia, metodă prin care noi am obținut rezultate spectaculare de lungă durată.

Scanned with OKEN Scanner

Complicaţiile prin dereglarea proteinogenezei şi imunităţii sînt mai greu de stăpînit. În genere, apar într-o fază avansată, în care terapia oncolitică este dificilă.

Scăderea γ-globulinelor şi simptomele de paralizie imunologică impun, în genere, o sistare a tratamentului citostatic şi cortizonic, ale cărui efecte imunodepresoare sînt binecunoscute. Se poate continua, cu prudenţă, radioterapia paliativă în aplicări locale. Transfuziile de sînge proaspăt, tratamentul cu γ-globuline în cure repetate pot să amelioreze aceste stări. De multe ori, întreruperea administrării de chimioterapice aduce o ameliorare a simptomelor. În mai multe cazuri proprii, scăderea reacţiilor imune a fost urmată de infecţii streptococice şi stafilococice cutanate, infecţii pulmonare, erupţii herpetiforme, chiar cu aspect de pemfigus, care au cedat la transfuzii, administrare de γ-globuline, antibiotice, după întreruperea chimioterapicelor.

Leziunile capilare, renale şi cutanate (insuficienţa renală, purpura), legate în genere de circulaţia paraproteinelor, sînt poate cele mai dificil de tratat. Uneori, tratamentul de bază al reticulozei respective (mielom, limfosarcom, macroglobulinemie) poate să aducă ameliorări. Alteori, tratamentul citostatic poate fi urmat de agravări; insuficienţa renală în special se ameliorează numai după întreruperea tratamentului.

Leziunile organice prin amiloidoză sau paraamiloidoză, care apar în boala Hodgkin şi mai ales în mielom, sînt ireversibile şi constituie o importantă cauză de agravare. Deşi nu sînt influenţate de citostatice, acestea se vor administra mai departe pentru terapia afecţiunii de bază. Nu s-a confirmat părerea că aceste tratamente ar accentua leziunile de amiloidoză [14, 40]. Corticoterapia poate accentua însă insuficienţa renală prin efectul său catabolizant. Concomitent cu terapia cortizonică, se recomandă cure concomitente de 3—4 săptămîni cu anabolizante, testosteron, Madiol, în doze moderate.

În mielom şi în boala Waldenström se recomandă şi hormonii estrogeni care ar avea un efect asupra proteinelor totale, însă nu asupra leziunilor osoase şi renale [46]. Într-un caz recent de mielom tratat cu Melfalan am obţinut o ameliorare evidentă a proteinelor plasmatice, a leziunilor osoase, dar s-a accentuat insuficienţa renală. Oprirea curei cu Melfalan, tratamentul simptomatic al insuficienţei renale, terapia asociată cu testosteron au scos bolnavul din insuficienţa renală şi au ameliorat anemia, instalîndu-se o stare de remisiune mulţumitoare.

Alte complicaţii care cer o terapie mai deosebită sînt: pruritul, care se va trata simptomatic cu antihistaminice, calmante generale; cedează, în genere, la tratamentul de bază asociat mai ales cu corticoterapie; pentru pruritul determinat de leziunile cutanate specifice se pot face iradieri locale, care să nu depăşească 250—400 r; *artralgiile*, întîlnite în mielom şi în genere în afecţiunile disproteinizante, cedează în cadrul

Scanned with OKEN Scanner

ameliorării bolii; se pot administra butazolidină, piran, cu grijă însă, pentru a nu accentua leucopenia; *febra* deşi este un simptom, în unele cazuri starea de hiperpirexie apare de la început ca o complicaţie. Ea nu trebuie tratată în mod particular, ci se va aştepta să cedeze prin tratamentul de bază. Există însă cazuri în care febra apare ca simptom predominant şi nu cedează decît la corticoterapie, care uneori trebuie mult timp prelungită. Alteori, cedează numai la butazolidină sau la asociere de butazolidină şi cortizon în doze mici. Este imperios necesar ca o febră rebelă, legată de boala malignă de bază, să fie deosebită de febra prin complicaţie infecţioasă. Se vor căuta cu perseverenţă infecţiile locale sau generale microbiene şi mai ales infecţiile micotice. Este sigur că un mare număr de cazuri de reticuloze, în faza de apărare imună redusă, sfîrşesc prin aceste infecţii [7, 21].

Terapia generală stimulatoare şi de supleanţă, cu transfuzii, γ-globuline, vitamină C, Fe, asociată cu terapia specifică oncolitică şi antiinfecţioasă, va fi folosită cu elasticitate şi perseverenţă. Se pot obţine vindecări ale multor complicaţii infecţioase, putîndu-se prelungi viaţa bolnavilor prin reluarea curelor de tratament specific.

În legătură cu terapia simptomatică, se discută mai de mult folosirea vitaminelor. Deşi există multe controverse teoretice, concluzia practică este că nu trebuie folosite vitaminele din grupa B, stimulatoare ale citogenezei şi care ar putea să intre în competiţie cu medicaţia citostatică, oncolitică. Se pot folosi vitamine cu acţiune generală, atunci cînd sînt indicate, şi anume vitaminele C, P, A şi D. Utilizarea lor nu trebuie să fie abuzivă şi prelungită inutil.

Prevenirea şi tratamentul bolii iatrogene. Efectele toxice ale radioterapiei şi ale citostaticelor sînt indicate în tabelul XXIV. Ele pot să fie socotite ca manifestări de boală iatrogenă, atunci cînd administrarea terapiei specifice nu respectă indicaţiile de doză, de durată sau cînd se fac asocieri care cresc toxicitatea. Uneori manifestările înseşi ale bolii, cu alterări generale ale funcţiilor de detoxifiere prin leziuni hepatice şi renale, cresc efectele toxice ale tratamentului.

În cursul terapiei pot să apară agravări ale unor simptome sau simptome noi (nervoase, digestive, toxice, cutanate etc.), care nu se ştie dacă sînt în legătură cu evoluţia bolii sau cu efectul toxic al medicamentelor. Se recomandă sistarea tratamentului şi, dacă fenomenele nu cedează, reluarea acestuia, cu doze mai mari, mai active, pentru efectul lor oncolitic. Dacă însă după întrerupere fenomenele toxice cedează, se va relua tratamentul cu doze mai mici şi, în general, se va asocia cortizonul.

Atitudinea generală în terapia efectelor toxice constă din încetarea tratamentului specific sau numai în diminuarea dozelor. Concomitent, se vor trata complicaţiile toxice (citopenia, insuficienţa renală etc.) cu metode specifice adecvate. Reluarea tratamentului este bine să se facă

Scanned with OKEN Scanner

cu un alt chimioterapic, care are efecte toxice mai mici. Astfel Natulan-ul, care produce tulburări digestive, necesită înlocuirea, însă numai după ce s-au făcut toate încercările de terapie simptomatică, cu doze mari de vitamina B_6, pentru a fi tolerat. În tendințele de hipoplazie medulară, se vor folosi citostaticele antibiotice care nu au acțiune mielodepresivă.

În cazuri de intoleranță multiplă (leucopenie accentuată, diabet cortizonic, tulburări digestive) se vor întrerupe tratamentele specifice și se va relua, după o anumită perioadă, administrarea unui citostatic nou — Natulan sau Velbe. În perioada de sistare se vor face tratamente generale cu transfuzii de γ-globuline și $Leuco_4$ și vitamină B_6 în doze mari. Leucopenia și trombocitopenia se remit în 3—4 săptămîni.

Scăderea imunității produse de boala de bază se poate accentua prin chimioterapie. În cîteva cazuri de boală Hodgkin și de limfosarcom am observat o accentuare a limfopeniei și o scădere mare a γ-globulinelor, care au determinat infecții secundare grave. În general, întreruperea tratamentului, tratarea specifică a infecțiilor și tratamentul general au restabilit bolnavii. Nu sînt necesare însă antibiotice în scop preventiv, ci numai cînd au apărut semne de infecții.

Paralizia imună este unul dintre aspectele *stării de rezistență* la chimioterapice și la tratamente în general. În ultimii ani, în Institutul de medicină internă au fost urmărite particularitățile biologice și practice ale acestui fenomen [3, 24, 42]. Noi considerăm că rezistența la tratament se datorește unor factori celulari de adaptare enzimatică care determină ineficiența citostatică a drogului; se datorește însă și efectului imunodepresor al chimioterapicului, care, în concepția actuală, scade reacțiile de apărare anticanceroasă. În ambele ipoteze, rezistența impune întreruperea drogului respectiv și instituirea unui tratament general de ameliorare a reacțiilor imune. La reluarea tratamentului este bine să se aleagă un medicament nou, față de care nu s-a stabilit rezistența: de asemenea, este bine să se evite corticoterapia în aceste cazuri cu tendință la depresiune a imunității.

Fenomenul de rezistență la radioterapie și la citostatice în general rămîne o problemă importantă în terapia actuală din reticuloze, întrucît, o dată instalat, anunță în general limitele chimioterapiei. Limitele impuse de apariția sa fac ca aprecierea generală a rezultatelor actuale să fie pesimistă și să se caute alte mijloace terapeutice care să nu afecteze biologia generală a apărării.

Conduita terapeutică în remisiuni. În formele în care se obțin rezultate bune timp îndelungat, cu remisiuni complete, clinice și biologice, tratamentul se întrerupe complet. Aceasta este atitudinea mai ales în boala Hodgkin în stadiul I și, uneori, în stadiul II. În celelalte reticuloze cu tendință mai mare la diseminare remisiunile sînt mai rar complete. Ele pot să fie numai anatomice, locale, cu scăderea pînă la dispariție a

tumorilor limfoganglionare, însă cu persistența unor semne biologice de activitate: V.S.H. crescută, valori crescute de α-$_1$, α-$_2$ și γ-globuline sau, dimpotrivă, scăderi ale γ-globulinelor. Pot persista și unele semne clinice generale. Acestea sînt remisiunile incomplete care pot să fie totuși compatibile cu o oarecare activitate. Se discută dacă la asemenea bolnavi, pentru menținerea remisiunilor obținute, nu este cazul să se continue un tratament de întreținere.

Am avut sub observație cazuri în care corticoterapia în doze mici sau moderate a menținut mult timp o remisiune optimă obținută. Alți autori recomandă continuarea unui tratament chimioterapic cu doze mai mici, bine tolerate tot timpul. Așa sînt tratamentele cu Chloraminofen, în unele limfosarcoame, sau cu Endoxan. S-au încercat și tratamente prelungite cu Natulan, ajungîndu-se la peste 50 g doză totală administrată timp de 6—12 luni. Evident, nu se pot da prescripții standard. Sînt cazuri în care aplicarea continuă agravează starea generală și mărește șansele de rezistență. În aceste situații este bine să se facă o întrerupere timp de 1—2 luni și să se reia tratamentul cu doze mai mari. Din cînd în cînd, în perioadele în care nu se face chimioterapie, în remisiunile incomplete se pot face iradieri pe zonele în care apar semne de activitate. În recăderile cu agravarea simptomatologiei generale și locale, se va relua tratamentul, dacă este posibil cu un chimioterapic nou. Pentru aceasta se recomandă ca în primele faze și în primele recăderi să se folosească chimioterapicele obișnuite, ca derivații de iperită și etilenimine, lăsîndu-se la urmă citostaticele mai noi, ca Trenimonul, alcaloizii de *Vinca rosea* etc.

Diagnosticul unei recăderi este uneori dificil pentru formele cu remisiuni incomplete. Se vor folosi metodele de explorare biologică pentru a se aprecia gravitatea recăderii în vederea reinstalării unui nou tratament.

În formele obișnuite, un tratament bine condus trebuie să dea remisiuni de lungă durată. În tabelul XXV se face o apreciere a rezultatelor, în funcție de durata și calitatea remisiunilor și de cîștigul de viață față de durata medie de supraviețuire admisă pentru fiecare formă netratată.

Terapia reticulozelor reactive și de trecere. Avînd o etiologie cunoscută, aceste forme de reticuloze au o fază în care terapia etiologică poate să aducă vindecări complete. Astfel sînt reticulozele secundare infecțiilor tuberculoase, cele din bruceloză, din boala reumatoidă. De multe ori, evoluția foarte lungă duce la instalarea unor stări reactive, cu hipersensibilizare și chiar cu dereglări autoimune, în care este necesară o terapie patogenică desensibilizantă.

După înlăturarea focarelor infecțioase, concomitent cu aplicarea unor cure de antibiotice, se va face desensibilizarea specifică cu doze mici de autovaccin; pentru mărirea toleranței și evitarea exacerbării unor fenomene locale sau generale, se va recurge, timp de 1—2 luni, la cure

Scanned with OKEN Scanner

Tabelul XXV

Rezultatele terapeutice obținute în cazuistica Institutului de medicină internă pînă în anul 1964

Cazuistica pe anii 1949—1964 685 de cazuri		Număr de cazuri	Exitați	Durata medie a bolii la netratați	Durata medie a bolii la tratați	Cîștig mediu de timp (în luni)	Cîștig mediu de timp (în procente)
Hemoreticuloblastoze leucemice	Leucoze acute	104	102	3	5,4	2,4	80
	Mieloleucoze cronice	130	108	31	38	7	22
	Limfoleucoze cronice	81	66	32	53	21	65
	Reticuloze maligne histiomonocitare	34	32	32	39	7	21
Hemoreticuloblastoze tumorale	Plasmocitom	19	19	17	23	6	35
	Limfogranulom malign	217	194	21	50,2	29	138
	Limfosarcom	40	39	15	21	6	40
	Reticulosarcom	40	40				
	Limfo-reticulosarcom	16	16				
	Limfoblastom gigantofolicular	4	4	?	?	?	?

moderate, apoi mici, de cortizon. În majoritatea cazurilor, aceste metode aplicate de la început au dat rezultate bune.

În cazurile cu evoluție foarte îndelungată, cu instalarea purpurei recidivante, cu disglobulinemie gravă și mai ales cu atingere renală, aceste metode dau rezultate mult mai nesigure. Se obțin remisiuni trecătoare în general incomplete, după care urmează recăderi. După ani de zile, mulți bolnavi sucombă mai ales prin leziuni renale grave. La necropsie am găsit infiltrate limfoplasmocitare, la limita dintre leziunea reactivă și malignă.

Acestea sînt cazurile care într-o anumită fază necesită o chimioterapie citostatică [19]. Noi am folosit în special antimetabolicele (Purinethol, Imuran) în cure repetate de 1—2 luni; dacă nu se produc alterări grave ale imunității, cu scăderi ale γ-globulinelor și infecții, tratamentul este bine suportat și poate să dea remisiuni clinice și biologice foarte bune.

Credem că în aceste cazuri cu tendință de evoluție gravă, malignă, terapia etiopatogenică, la care uneori este necesar să se asocieze o terapie citostatică, constituie o măsură profilactică a malignizării. Fazele avansate, cu sindroame paraproteinemice grave asemănătoare celor din reticulozele maligne, constituie pentru noi fazele de premalignizare, care trebuie prevenite sau tratate curativ, cu toată perseverența.

Formele de trecere de boală Brill-Symmers sau boală Waldenström, unele plasmocitoame reactive, unele granuloame alergice — atît prin structura lor anatomică, cît și prin evoluția lor și prin condițiile etiopatogenice infecto-alergice — trebuie tratate ca și reticulozele reactive

Scanned with OKEN Scanner

avansate. În formele în care natura infecțioasă este sigură, se va face tratamentul etiologic și desensibilizant specific sau nespecific. În formele cu localizări predominant splenice, se pot face și iradieri. Cînd există o rezistență la această terapie etiopatogenică, se va recurge, ca și în reticulozele reactive, la cure de tratament cu citostatice.

Există toată filiația trecerilor de la forme pur reactive la forme maligne. Concepția de malignizare a hiperplaziilor reactive imune, așa cum o susțin acum unii autori [15], pe lîngă bazele experimentale, are și o bază clinică [19]. Terapia unitară a bolilor S.R.E. apare și mai judicioasă în această concepție în care există o fază a terapiei etiologice, după care urmează faza terapiei mixte, etiopatogenice, în care intră și terapia citostatică și imunodepresivă.

Concepția justifică, în plus, locul pe care îl ocupă sau pe care îl va ocupa terapia profilactică a procesului de malignizare în S.R.E.

Perspectivele terapiei reticulozelor. Faptul că nici un mijloc actual nu stăpînește procesele de malignizare a S.R.E. limitează mult posibilitățile de aplicare și eficacitatea terapeutică. Cu toată înmulțirea mijloacelor chimioterapice și fizioterapice, toți autorii sînt de acord că nici unul nu este bun singur și, chiar administrate împreună, au o acțiune limitată și temporară.

Din punct de vedere biologic, în concepțiile actuale despre boala canceroasă există o bază imună reactivă care ar controla ecloziunea și extensia proceselor maligne. Întreaga terapie actuală, care urmărește să anihileze clonul de celule malignizate, are în același timp o acțiune inhibitoare asupra capacității imune a organismului.

Difuziunea treptată a grefei maligne, mai ales în cadrul S.R.E., duce la scăderea imunității sub aspectele ei celulare și umorale. Toți cercetătorii cu o largă concepție biologică urmăresc ieșirea din acest impas prin găsirea de noi metode terapeutice. În perspectivă, aceste metode sînt următoarele:

Metode care să poată dirija și concentra substanțele oncolitice numai asupra țesuturilor tumorale. Acestea sînt metodele de *screaning* folosite însă în cancerele localizate visceral; pînă acuma rezultatele sînt discutabile și limitate [16]. Se folosesc apoi preparate cu citostatice și antimetabolice care să „țintească" și să se concentreze în celulele maligne. De la combinațiile speciale ale lui Larionov, intrate parțial în practică, s-au întreprins cercetări numeroase pentru a găsi modalitatea cea mai bună de combinație. Astfel s-au făcut cuplări de substanțe alkilante și antimetabolice cu țintă pe acizii nucleici [34]; de asemenea, cuplări de anticorpi antitumorali și citostatice [55].

Urmărindu-se afinitatea tumorilor în fixarea anumitor proteine normale sau denaturate se încearcă fixarea citostaticelor pe albumina marcată cu I^{131}, pe macroglobuline, pe fibrinogen [53]. Perspectivele în acest

Scanned with OKEN Scanner

sens au o bază teoretică interesantă, însă rezultatele sînt încă în faza experimentală.

Al doilea grup de metode noi îl constituie încercările de imunoterapie anticanceroasă. Bazele imune ale proceselor de malignizare justifică încercările care se fac pe scară largă pentru a găsi metode imunoterapeutice. Rezultatele clinice sînt însă destul de limitate [27, 28, 43, 58, 59].

Vaccinările cu țesut canceros propriu modificat sau nu, administrat în general cu un adjuvant de extracte microbiene sau în amestecuri uleioase, nu au dat rezultate. Încercările de imunoterapie pasivă au dat pînă acum numai rezultate experimentale [54].

Terapia imună adoptivă, susținută de Mathé și școala sa, este singura care a dat unele rezultate, însă numai în leucoza acută. Ca baze biologice, ea constă în inocularea de celule imunologic competente sensibilizate față de tumoarea respectivă. Merită să fie reținut că unele efecte bune obținute prin transplantele de măduvă omologă [43, 47] au la bază tot un efect de terapie imună adoptivă. În această concepție, pe care am expus-o în raportul de la Conferința de chimioterapie din decembrie 1964, efectul imun antitumoral se obține nu prin anticorpi, ci prin limfocitele și histiocitele sensibilizate: este un efect determinat de reacția grefei împotriva gazdei *(graft versus host)*, care produce însă fenomene grave de boală secundară. Deși nu există încă o metodologie optimă pentru aplicarea acestor grefe de celule cît mai active și mai ales nu s-a găsit mijlocul de a se evita boala secundară produsă de acestea, sînt indicii că imunoterapia adoptivă este una dintre căile de perspectivă cele mai acceptabile pentru o terapie radicală în boala canceroasă.

BIBLIOGRAFIE

1. BACQ, Z. M., ALEXANDER, P. — Fundamentals in Radiobiology, ed. a II-a, Ed. Pergamont, Oxford, New York, 1960.
2. BERCEANU, ȘT. — *Med. interna (Buc.)*, 1954, nr. 2, 95.
3. BERCEANU, ȘT., GEIB, R., GOCIU, M., GROZEA, P. — Baze biologice, posibilități și limite în chimioterapia actuală a hemoreticulopatiilor maligne difuze (raport), Conf. naț. de oncologie, București, noiembrie, 1965 (va apărea în volum).
4. BERCEANU, ȘT., GOCIU, M., DĂNCESCU, I. — Forme de insuficiență medulară cronică prin reticuloze splenice, Comunicare la U.S.S.M., 20.IX.1965.
5. BERENBAUM, M. C. — *Brit. med. Bull.*, 1965, 21, p. 140.
6. BERNARD, J., TUBIANA, M. — *Nouv. Rev. franç. Hémat.*, 1966, vol. 6, p. 7.
7. BERNARD, J., CHAVELET, F., MATHÉ, G. — În: Mycologie médicale, Ed. L'expansion scientifique française, Paris, 1956, p. 167.
8. BLOCK, M. — În: The lymphocyte and lymphocytic tissue, ed. Rebuck J. W., Ed. P. H. Hoeber Inc., New York, 1960, p. 202.
9. BOLLAG, W., GRUNBERG, E. — *Experientia (Basel)*, 1963, vol. 19, p. 130.
10. BONTE, F, J., STORAASLI, J. P., WEISBERGER, A. S. — *Radiobiology*, 1956, vol. 67, p. 63.

Scanned with OKEN Scanner

11. BROOKES, P. — În: Chemotherapy of Cancer, ed. de Pl. A. Plattner, Ed. Elsevier Publ. Comp. Amsterdam, Londra, New York, 1964, p. 32.
12. BROOKES, P., LAWLEY, D. P. — *Biochem. J.*, 1960, vol. 80, p. 496.
13. CAIRNS, J. — *J. molec. Biol.*, 1963, vol. 6, p. 208.
14. CARDELL, B. S. — *Brit. med. J.*, 1961, vol. 5 233, p. 1 145.
15. CONGDON, C. C. — The distructive effects of radiation on lymph tissue; Proc. of Symp. on "Obstacles to the control of Hodgkin disease", 1965 (sub tipar).
16. COSTĂCHEL, O. — Indicaţiile şi limitele actuale ale chimioterapiei bolii canceroase, Raport Conf. naţ. de oncologie, Bucureşti, noiembrie, 1965.
17. CRONKITE, P. E., JANSEN, R. C., MATHER, C. G., NIELSON, O. N., USENIK, A. E., ADMIK, R. E., SIPE, C. — *Blood*, 1962, vol. 20, p. 203.
18. CUTTS, H. J. — *Cancer Res.*, 1961, vol. 21, p. 168.
19. DAMESHEK, W. — *Cancer Bull. U.I.C.C.*, 1965, vol. 3, p. 1.
20. DI GUGLIELMO, R. — *Schweiz. med. Wschr.*, 1960, 43, p. 1 189.
21. DROUHET, E. — În: Mycologie Médicale, Ed. L'expansion scientifique française, Paris, 1956, p. 310.
22. EASSON, E. — *Nouv. Rev. franç. Hémat.*, 1966, vol. 6, p. 55.
23. GABAUDE, A. N. — Le devenir des formes locales de la maladie de Hodgkin traitées chirurgicalement, Teză, Bordeaux, 1956.
24. GOCIU, M., RĂILEANU, I., BERCEANU, ŞT. — Metode de testare a sensibilităţii la citostatice *in vitro*, Conf. naţ. de oncologie, Bucureşti, noiembrie, 1965 (va apărea în volum).
25. GOIA, I. — *Viaţa med.*, 1961, nr. 16, p. 849.
26. GROZEA, P., GEIB, R., SIGHETEA, E., GOCIU, M., IAMANDI, I., BERCEANU, ŞT. — *Rev. Roum. Méd. Int.*, 1966, vol. 4—5.
27. HADDOW, A. — *Brit. med. Bull.*, 1965, vol. 21, p. 133.
28. HADDOW, A., ALEXANDER, P. — *Lancet*, 1964, vol. 1, p. 452.
29. HALL, TH. C. — New chemotherapeutics in Hodgkin Disease, în: Proc. on "Obstacles to the control of Hodgkin Disease", septembrie, 1965.
30. HARRIS, M. N., MADREK, TJ. J., GOLOUB, FR. — *Cancer (Philad.)*, 1965, vol. 15, p. 49.
31. HOLME, G., KUNKLER, P. B. — *Brit. J. Radiol.*, 1961, vol. 34, p. 569.
32. HOLZER, HELMUT — În: Chemotherapy of Cancer, ed. de Pl. A. Plattner, Ed. Elsenier Publ. Comp., Amsterdam, Londra, New York, 1964, p. 44.
33. JOHNSON, S. Y., ARMSTRONG, J. J., GORMAN, M., BURNETT, P. J. JR. — *Cancer Res.*, 1963, vol. 23, p. 1 390.
34. ILIKER, H., CEROTINI, J. C., JATON, J. C., MAQUENOT, G. — În: Chemotherapy of Cancer, ed. de Pl. A. Plattner, Ed. Elsenier Publ. Comp., Amsterdam, Londra, New York, 1964, p. 278.
35. KAPLAN, S. H. — *Nouv. Rev. franç. Hémat.*, 1966, vol. 6, p. 73.
36. KARNOFSKY, D. A. — *Antibiot. et Chemother. (Basel)*, 1960, vol. 8, p. 194.
37. KARNOFSKY, A. D. — În: Chemotherapy of Cancer, ed. de Pl. A. Plattner, Elsenier Publ. Comp., Amsterdam, New York, 1964, p. 3.
38. KENIS, Y. — În: Chemotherapy of Cancer, ed. de Plattner, Pl. A., Elsenier Publ. Comp., Amsterdam, Londra, New York, 1964, p. 301.
39. LAJTHA, L. — *Radiat. Res.*, 1958, vol. 8, p. 1.
40. LOUIS, J. — *Med. Clin. N. Amer.*, 1962, vol. 46, p. 171.
41. LOVELESS, A., STOCK, C. J. — *Proc. roy. Soc. B.*, 1959, vol. 150, p. 423.
42. LUPU, N. GH., BERCEANU, ŞT., GROZEA, P., GOCIU, M., SIGHETEA, E. — Reticuloze maligne şi reticuloze de reacţie (raport), Congr. naţ. de medicină internă, Bucureşti, 1964, p. 293.
43. MATHÉ, G., AMIEL, J. L. — În: Current Research in Leukemia, Symp. ed. de Hayhoe, F. G., Cambridge Univ. Press., 1965, p. 253.

Scanned with OKEN Scanner

44. MATHÉ, G., SCHNEIDER, M., CATTAN, A., AMIEL, J. L. SCHWARZENBERG, L. — În: Chemotherapy of Cancer, ed. de Plattner, Pl. A., Elsenier Publ. Comp., Amsterdam, Londra, New York, 1964, p. 204.
45. MICU, D., ZAMFIRESCU-GHEORGHIU, M., MAXIMILIAN, ŞT., MIHĂILESCU, E., DĂNCESCU, I. — *Rev. Roum. Méd. Int.*, 1964, vol. 1, nr. 4, p. 313.
46. MOESCHLIN, S. — *Schweiz. med. Wschr.*, 1958, vol. 25, p. 458.
47. NICOLAU, C. T. — *Med. interna (Buc.)*, 1963, nr. 12, p. 1 409.
48. OBRECHT, P. — În: Chemotherapy of Cancer, ed. de Plattner, Pl. A., Elsenier Publ. Comp., Amsterdam, Londra, New York, 1964, p. 165.
49. OSGOOD, E. E. — *Ann. N. Y. Acad. Sci.*, 1961, vol. 95, p. 828.
50. PETERS, VERA — *Nouv. Rev. franç. Hémat.*, 1966, vol. 6, p. 60.
51. PULLMAN, B., PULLMAN, A. — *Biochim. biophys. Acta (Amst.)*, 1959, vol. 36, p. 343.
52. ROITT, I. M. — *Biochem. J.*, 1956 vol. 63, p. 300.
53. RYSER, H. — *Lab. Invest.*, 1963, vol. 12, p. 1 009.
54. SINKOVICS, J. G. — *Tex. Rep. Biol. Med.*, 1965, vol. 23, p. 94.
55. SPAR, I. L., BALE, W. F., GOODLAND, R. L. — *Acta intern. Cancer*, 1959, vol. 15, p. 980.
56. TUBIANA, M., LAUGIER, A., HAYAT, M., MATHÉ, G. — *Nouv. Rev. franç. Hémat.*, 1966, vol. 6, p. 134.
57. WEISSBERGER, A. S. — *Ann. N. Y. Acad. Sci.*, 1958, vol. 68, p. 1 091.
58. WOODRUFF, M. — *Lancet*, 1964, vol. 2, p. 265.
59. WOODRUFF, M. — *Brit. med. Bull.*, 1965, vcl. 21, p. 176.
60. ZILBER, L. A. — *Advanc. Cancer Res.*, 1958, vol. 5, p. 291.

Scanned with OKEN Scanner

RETICULOENDOTHELIAL SYSTEM

HISTOPHYSIOLOGY, CLINICAL PATHOLOGY, THERAPY

Şt. BERCEANU, MARIANA GOCIU, PETRE GROZEA

Scanned with OKEN Scanner

CONTENTS

pag.

For-word 5

PART I — HISTOPHYSIOLOGY

CHAPTER 1

Limitation and definition of the reticuloendothelial system (R.E.S.); history and classification — Şt. Berceanu 15
Guiding criteria for the limitation and definition 15
History 16
Histogenetical bases of the reticuloendothelial system; components and limits; classification criteria 18

CHAPTER 2

Embryology and cellular morphology — M. Gociu 24
Embryogenetic development of the cells in the reticuloendothelial system . 24
Cellular morphology and cytogenesis 28

CHAPTER 3

General and special cytophysiology of the reticuloendothelial system — Şt. Berceanu 44
General functions 44
Special functions 54
Regulating mechanisms of the R.E.S. functions 79
Bibliography 84

PART II — CLINICAL PATHOLOGY

CHAPTER 4

Classification criteria of R.E.S. diseases — Şt. Berceanu 95

Scanned with OKEN Scanner

CHAPTER 5

pag.

Etiology and pathogeny of reticuloses — Şt. Berceanu 101
Etiopathogeny of malignant reticuloses 101
Etiology of reactive reticuloses and of transient forms 113

CHAPTER 6

Symptomathology and histophysiopathology of reticuloses — Şt. Berceanu . 118
General clinical symptomathology 118
Biological symptoms of reticuloses and their morphophysiopathological mechanisms 121
Bibliography 136

CHAPTER 7

General data on reticuloses by reactive hyperplasia — Şt. Berceanu, M. Gociu 141
Definition and limitation 141
Common clinico-morphological and humoral characters 143
Special forms of reactive reticuloses 146
Infectious mononucleosis 146
Infectious acute lymphocytosis 160
Lympho-reticuloses of tuberculous origin 161
Reactive lymphoreticuloses of bacterial origin 163
Reactive lymphoreticuloses from neoplasias 164
Reactive lymphoreticuloses from rheumatoid arthritis 165
Benign lymphogranuloma 166
Syndrome of diffuse mastocytosis 172
Waldenström's macroglobulinemia 174
Agammaglobulinemia 182
Bibliography 186

CHAPTER 8

Malignant reticuloses — M. Gociu 190
Reticulosarcoma 190
Bone reticulosarcoma 197
Reticulohistiocytosis 200
Leukemic reticuloses 201
Aleukemic reticuloses 207
Giant follicular lymphoma 208
Lymphosarcoma 210
Multiple myeloma 215
Bibliography 230

CHAPTER 9

Thesaurisation reticuloses — M. Gociu 233
Gaucher's disease 233
Nieman-Pick disease 238
Histiocytosis X (Hand-Schüller-Christian disease) 241
Bibliography 244

Scanned with OKEN Scanner

CHAPTER 10 pag.

Hodgkin's disease — P. Grozea 246

PART III — THERAPY

CHAPTER 11

Therapeutics of reticuloses — Şt. Berceanu 299
Introduction 299
Characteristics and present limits in the therapy of malignant reticuloses . 300
Surgical treatment 301
Irradiation treatment 302
Treatment with chemotherapic agents 307
Steroid medication 314
Principles of application and proceedings in the therapy of reticuloses . 314
Bibliography 327

Scanned with OKEN Scanner

Scanned with OKEN Scanner

SUMMARY

This monograph endeavours to show the present data on the morphology, cytogenesis, and physiology of the reticuloendothelial system (R.E.S.) as a basis for the understanding and interpretation of the pathology of this system.

After a short survey of the investigations carried out up to 1940 which have led to the unitary conception of morphofunctional system, the first chapters deal with the cytogenetic and cytophysiologic bases for a unitary classification of the cellular components of the system. In this classification all the cells derive from the primitive mesenchymal cell (the stem cell) which may differentiate into hematopoietic blast cells and the reticuloendothelial cells proper: the histiocyte, the monocyte, the endothelio-sinusoidal cell, the Kupffer cell, the fat cell. A special place is held by the lymphocyte which appears as a multipotent cell with possibilities of differentiation and "dedifferentiation" into reticuloendothelial cells, the plasmocyte and the primitive mesenchymal cells. The important cells in immunity, the immunologically competent cells, the lymphocyte and the plasmocyte are introduced in this unitary classification within the R.E.S. The histogenetical and functional relationship between these two cells and the other cellular components of the system are also specified.

After a few brief data of cytogenesis during embryonic development the morphologic (structure and infrastructure) and cyto-histo-chemical characteristics of every cell are given in detail.

The following chapters are devoted to the physiology of the R.E.S. The special cellular functions: division, differentiation and modulation are described and a special stress is laid on the latter ability of the R.E.S. cells to get dedifferentiated and to develop into other cells. Among the special functions one deals with:

— phagocytosis with its two forms: pinocytosis and rhopheocytosis. Among the metabolic activities of the R.E.S., phagocytosis plays an important part in hematoclasis, the circulation of iron and fats;

— immunogenesis and globulinogenesis. At present it is generally admitted that the R.E.S. is the generator and deposit of immunologically competent cells i.e. of the cells which have a direct participation in the two forms of immune reactions: the immediate type with a humoral substrate, the circulating and blocking antibodies secreted by the plasmocytic cells, or the delayed type which sometimes has a morphological substrate in which the immunologically competent cells are the lymphocytes. For both forms there is "a passive immune deposit" insured by the lymphocytes which have the ability to keep the "immunologic memory" and which generate the secondary immune

response either by an immediate reaction or by a delayed one. It is not yet known if there is a particular line of lymphocytic cells to respond to every antigen.

The paper further discusses the relationship between the genesis of antibodies and certain clones of immunologically competent cells. Studying the gammaglobuline synthesis it was ascertained that the gammaglobuline system is composed of several fractions with different migration speeds in electric field and with different antigenic structures: the γ1A and γ2A fractions with 7S constant of sedimentation and the γ1M with 19S constant of sedimentation. The difference between these fractions consists in the situation and structure of the polypeptidic chains which are of two types: heavy (H) polypeptidic chains with high molecular weight and light (L) polypeptidic chains with low molecular weight. The hypothesis that every gammaglobulin fraction and subfraction would be secreted by a particular type of immunologically competent cell is not yet confirmed. There are however arguments to support the assertion that part of the nondifferentiated cells generating immunologically competent cells may be considered as "immunoblasts" and their descendants as "immunocytes".

The reactions against tissue and cell homo- and heterografts are included among the phenomena of hystocompatibility of which a well known example is the compatibility among blood groups. It is specified that these reactions are immune, mixte, immediate, by production of antibodies and delayed by lymphocytes. The clones of reactive cells against the self-antigens (Burnet) develop in the organism at birth thus creating the capacity of telling non-self from self which forms the inborn immunologic tolerance.

A particular aspect of the antigraft immune reaction is represented by the complex of presumed reactions which develop in cancerous diseases generally and in malignant reticuloses particularly. The graft is the very clone of malignant cells which have a foreign antigenic structure. The organism reacts against these new tissular antigens by formation of specific antibodies and particularly by immune reactions of the delayed type.

The next chapter of the monograph deals with the criteria of classification of the R.E.S. diseases. After Aschoff's delimitation of the R.E.S. in 1924, numerous attempts were made to link these diseases, previously described separately as Hodgkin's disease, lymphosarcoma etc. in a unitary system. The first classifications were mainly morphologic and subsequently, ethiopathologic criteria were also taken into consideration. Based on a long time investigation of over 720 cases of malignant reticuloses in the Institute of Internal Medicine, we have noticed, besides the classical well known forms of malignant reticuloses a great clinical and biological polymorphism and a wide variety of transition forms between the group of malignant reticuloses and the reactive proliferous ones. Starting from clinical, morphological and evolutive criteria, 4 big groups of reticuloses were determined:

A. **Reticuloses by reactive proliferation of an allergic inflammatory origin.**
B. Malignant metaplastic reticuloses.
C. Accumulation reticuloses (thesaurismoses).
D. Forms of transition between A and B.

Further there is a review of the present data on the etiology and pathogeny of reticuloses with special reference to the irradiation and virotic factors. The authors grant particular importance to the etiopathogeny of reactive reticuloses. After showing the well known etiologic factors: active and latent chronical infections, the sensitizing action of some antigens etc. the authors allege on clinical and morphological bases the possibility of these lesions to get systematised into malignant reticuloses passing through an intermediary stage (transition forms) such as the Besnier-Boeck-Schauman granuloma, the Waldenström syndrome, the Brill-Symmers syndrome. The process is also valid on the experimental plan since Osserman and Backer have noticed the transformation of some reactive plasmocytoses into malignant ones. Hence, at present, one may speak of *precancerous states* in the framework of

Scanned with OKEN Scanner

malignant reticuloses which are transition forms with aspects of lymphoreticular or plasmocytary hyperplasia. A prolonged action of allergic infectious etiopathogenic factors and perhaps the sudden involvement of other mutational factors (irradiations, virotic infections etc.) may lead to the transformation of reactive reticuloses into malignant ones.

The next chapter of the monograph gives the general symptomatology and histophysiology of the R.E.S. diseases followed by a presentation of the various diseases of this system.

Reticuloses by reactive hyperplasias: infectious mononucleosis; acute infectious lymphocytosis; lymphoreticuloses of tuberculous, rheumatoid or neoplastic origin; Besnier-Boeck-Schaumann disease; diffuse mastocytosis; Waldenström's syndrome; agammaglobulinemia.

Malignant reticuloses: reticulosarcoma; giant follicular lymphoma; lymphosarcoma; multiple myeloma.

Thesaurisation reticuloses: Gaucher's disease, Niemann-Pick disease; the histiocytosis X.

Particular attention was granted to Hodgkin's disease which represents from a clinical and morphological point of view the clear link between the inflammatory and the neoplastic process.

The therapeutics is given in a separate chapter with the present physical, chemotherapeutical and hormonal methods which are selectively applied for every phase of evolution within the framework of the various forms of reticuloses.

Particular importance is granted to the etiologic, anti-inflammatory and hyposensitizing therapy necessary in the reactive and transition forms and which represents an aspect of prophylaxy im malignant reticuloses.

Scanned with OKEN Scanner

РЕТИКУЛО-ЭНДОТЕЛИАЛЬНАЯ СИСТЕМА

Гистофизиология, клиническая патология, лечение

Ш. БЕРЧАНУ, МАРИЬЯНА ГОЧУ, ПЕТРЕ ГРОЗЯ

Scanned with OKEN Scanner

СОДЕРЖАНИЕ

Предисловие 5

ЧАСТЬ I – ГИСТОФИЗИОЛОГИЯ

ГЛАВА 1

Границы и определение ретикуло-эндотелиальной системы; исторический очерк и классификация – Ш. Берчану 15
Критерии ориентации в связи с границами и определением 15
Исторический очерк 16
Гистогенетические основы ретикуло-эндотелиальной системы; составные части и границы; критерии классификации 18

ГЛАВА 2

Эмбриология и морфология клетки – М. Гочу 24
Эмбриогенетическое развитие клеток ретикуло-эндотелиальной системы 24
Клеточная морфология и цитогенез 28

ГЛАВА 3

Общая и частная цитофизиология ретикуло-эндотелиальной системы – Ш. Берчану 44
Общие функции 54
Частные функции 79
Механизмы, регулирующие функции ретикуло-эндотелиальной системы
Литература 84

ЧАСТЬ II – КЛИНИЧЕСКАЯ ПАТОЛОГИЯ

ГЛАВА 4

Критерии классификации болезней ретикуло-эндотелиальной системы – Ш. Берчану 95

Scanned with OKEN Scanner

ГЛАВА 5

Этиология и патогенез ретикулезов — Ш. Берчану 101
Этиология и патогенез злокачественных ретикулезов 101
Этиология реактивных ретикулезов и переходных форм 113

ГЛАВА 6

Симптоматология и гистопатофизиология ретикулезов — Ш. Берчану 118
Общая клиническая симптоматология 118
Биологические симптомы ретикулезов и их морфопатофизиологические механизмы 121
Литература 136

ГЛАВА 7

Общие данные относительно ретикулезов, вызываемых реактивной гиперплазией — Ш. Берчану, М Гочу 141
Определение и границы 141
Общие клинико-морфологические и гуморальные признаки 143
Особые формы реактивных ретикулезов 146
Инфекционный мононуклеоз 146
Острый лимфоцитоз 160
Острый инфекционный лимфоцитоз 161
Лимфоретикулезы туберкулезного происхождения 163
Реактивные лимфоретикулезы бактериального происхождения 164
Реактивные лимфоретикулезы при новообразованиях 165
Реактивные лимфоретикулезы при ревматоидных артритах 166
Доброкачественная лимфогранулома 172
Синдром диффузного мастоцитоза 174
Макроглобулинемия Вальденштрема 182
Агаммаглобулинемия 184
Литература 186

ГЛАВА 8

Злокачественные ретикулезы — М. Гочу 190
Ретикулосаркома 190
Костная ретикулосаркома 197
Ретикулогистиоцитоз 200
Лейкемические ретикулезы 201
Алейкемические ретикулезы 207
Гигантофолликулярная лимфома 208
Лимфосаркома 210
Множественная миелома 215
Литература 230

ГЛАВА 9

Накопительные ретикулезы — М. Гочу 233
Болезнь Гоше 233
Болезнь Ниманн-Пикка 238
Гистиоцитоз (Болезнь Ганд-Шюллер-Кристиана) 241
Литература 244

Scanned with OKEN Scanner

ГЛАВА 10

Болезнь Годжкина — П. Грозя 246

ЧАСТЬ III. — ЛЕЧЕНИЕ

ГЛАВА 11

Лечение ретикулезов — Ш. Берчану 299
Введение 299
Характеристика и современные пределы лечения злокачественных ретикулезов 300
Хирургическое лечение 301
Лечение облучениями 302
Лечение химиотерапевтическими средствами 307
Стероидные лекарственные препараты 314
Принципы применения и проведения лечения при ретикулезах 314
Литература 327

Scanned with OKEN Scanner

Scanned with OKEN Scanner

РЕЗЮМЕ

Целью предлагаемой вниманию читателей монографии является изложение современных данных из области морфологии, цитогенеза и физиологии ретикуло-эндотелиальной системы — необходимых в качестве базы для понимания и интерпретации патологии этой системы.

После обзора развития осуществленных до 1940 г. исследований, имевших своим результатом создание единой функционально-морфологической концепции относительно этой системы, в первых главах монографии излагаются цитогенетические и цитофизиологические основы единой классификации клеточных компонентов ретикуло-эндотелиальной системы. В этой классификации все клетки происходят из первичной мезенхимальной клетки (материнская клетка), которая может дифференцироваться, превращаясь в бластические гематопоэтические клетки и в ретикуло-эндотелиальные клетки как таковые: гистиоциты, моноциты, эндотелио-синусальные клетки, купферовы клетки, жировые клетки. Особое положение занимает лимфоцит, который является мультипотентной клеткой с возможностями дифференцироваться и «дедифференцироваться», превращаясь в ретикуло-эндотелиальные клетки, плазмоциты и первичные мезенхимальные клетки.

В эту единую классификацию ретикуло-эндотелиальной системы включены имеющие значение для иммунитета клетки, иммунологически компетентные клетки, лимфоциты и плазмоциты. Уточняются гистогенетические и функциональные отношения этих двух категорий клеток с остальными клеточными компонентами системы.

После изложения общих данных по вопросу цитогенеза в периоде зародышевого развития, подробно описываются морфологические особенности (структура и инфраструктура), а также и цитогистохимические особенности каждой категории клеток.

Следующие главы посвящены физиологии ретикуло-эндотелиальной системы. Описываются особые функции клетки: деление, дифференциация и модулирование, причем особое внимание обращается на эту вторую функцию клеток

ретикуло-эндотелиальной системы в смысле их свойства вновь подвергаться дифференциации и превращаться в другие клетки.

В рамках специальных функций рассматриваются:

– фагоцитоз и его формы: пиноцитоз и рофеоцитоз. С точки зрения обменной деятельности ретикуло-эндотелиальной системы, фагоцитоз играет важную роль в явлениях гематоклазии, циркуляции железа и жиров;

– иммуногенез и глобулиногенез. В настоящее время считают, что ретикуло-эндотелиальная система является генератором и резервуаром иммунологически компетентных клеток, т. е. тех клеток, которые принимают непосредственное участие в двух формах иммунных реакций: немедленного типа – обладающих гуморальным субстратом, циркулирующих или блокирующих антитела, секретируемые плазмоцитарными клетками, – или позднего типа – обладающими морфологическим субстратом, в котором иммунологически компетентные клетки представлены лимфоцитами. Для обеих этих форм существует «иммунный пассивный резерв», обеспечиваемый лимфоцитами, обладающими способностью сохранять «иммунологическую память» и обусловливать вторичный иммунный ответ либо в форме немедленной реакции, либо в форме реакции позднего типа. До настоящего времени не известно, соответствует ли каждому антигену определенный ряд лимфоцитарных клеток.

Обсуждаются отношения между появлением антител и определенными клонами иммунологически компетентных клеток – эти отношения были исследованы путем наблюдения за синтезом гамма-глобулинов. Гаммаглобулиновая система состоит из многих фракций, обладающих различной степенью миграции в электрическом поле и различной антигенной структурой: гамма 1 А-фракция и гамма 2 А-фракция с константами осаждения 7 s и гамма 1 М-фракция с константной осаждения 19 s . Они различаются между собой расположением и структурой полипептидных цепей, которые представлены 2 типами: тяжелые полипептидные цепи (Н) обладающие большим молекулярным весом и легкие полипептидные цепи (I) – с малым молекулярным весом. Предположение, что каждая гаммаглобулиновая фракция и субфракция секретируются определенным типом иммунологически компетентных клеток – еще не подтверждено. Все же существуют доказательства, на основании которых можно допустить, что часть недифференцированных клеток, образующих иммунологически компетентные клетки может считаться «иммунобластами», а последующие их поколения – «иммуноцитами».

В рамки явлений гистосовместимости, примером которой может служить совместимость групп крови, включаются реакции в отношении гомо- и гетеропересаженных тканей или клеток. Было уточнено, что эти реакции представляют собой немедленного типа смешанные иммунореакции в форме образования антител, и позднего типа, – в форме образования лимфоцитов. В организме после рождения развиваются клоны реактивных клеток в отношении антигенов собственных клеток (Бернет) и, таким образом, создалась способность к «не-

Scanned with OKEN Scanner

самораспознованию» (non self) и к «самораспознованию» (self), в рамках которой играет роль врожденная иммунологическая совместимость.

Особую картину иммунных реакций «антиопухоль» представляет собой комплекс предполагаемых реакций, которые развертываются при раковой болезни вообще и при злокачественном ретикулезе — в частности. Трансплантат сам по себе является клоном злокачественных клеток, обладающих чужой антигенной структурой: в отношении этих новых тканевых антигенов организм реагирует образованием специфических антител и, главным образом, иммунными реакциями позднего клеточного типа.

Следующая глава монографии посвящена критериям классификации болезней ретикуло-эндотелиальной системы. После определения и разграничения ретикуло-эндотелиальной системы, которые формулировал Ашофф в 1924 году, были сделаны многочисленные попытки включить эти описываемые раньше отдельно заболевания, как, например, болезнь Годжкина, лимфосаркома и т. д., в одну единную систему. Первые классификации были преимущественно морфологическими, а затем были предложены также и этиопатогенетические критерии.

На основании результатов произведенных в течение долгого времени наблюдений в Бухарестском институте внутренних болезней в связи с 850 случаями злокачественных ретикулезов, наряду с классическими, хорошо известными формами злокачественных ретикулезов, был отмечен большой клинический и биологический полиморфизм и большое разнообразие переходных форм между группой злокачественных ретикулезов и реактивными пролиферативными ретикулезами. Исходя из клинических и морфологических критериев, а также и динамических наблюдений, были установлены 4 группы ретикулезов:

А — ретикулезы в форме реактивной пролиферации воспалительно-аллергического происхождения;

В — злокачественные метапластические ретикулезы;

С — нагрузочные ретикулезы (накопительные);

Д — переходные формы между группой А и группой В.

Затем делается обзор современных данных относительно этиологии и патогенеза ретикулезов. Обсуждаются в частности факторы облучения и вирусные факторы. Авторы уделяют большое внимание этиологии и патогенезу реактивных ретикулезов. После перечисления общеизвестных этиологических факторов — хронические активные или латентные инфекции, сенсибилизирующее действие некоторых антигенов и т. д. — авторы, на основании клинических и морфологических данных, высказываются за возможность систематизации этих поражений и включения их в группу злокачественных ретикулезов, перехода их в промежуточную стадию (переходные формы) — какими являются, например, гранулома Беснье-Бекк-Шаумана, синдром Вальденштрема, синдром Брилль-Симмерса. Этот процесс наблюдается также и в эксперименте: Оссерманн и Беккер наблюдали превращение некоторых реактивных плазмоцитов в злокачественные плазмоциты. Следовательно, в настоящее время, в рамках злокачест-

Scanned with OKEN Scanner

венных ретикулезов можно говорить о *предраковых состояниях*, о переходных формах с аспектами лимфоретикулярной или плазмоцитарной гиперплазии. Длительное действие инфекционных-аллергических этиопатогенетических факторов и, возможно, в определенный момент — участие некоторых мутагенных факторов (облучение, вирусные инфекции и т. д.) может иметь результатом превращение реактивных ретикулезов в злокачественные ретикулезы.

В следующей главе монографии излагаются симптоматология и общая гистофизиология болезней ретикуло-эндотелиальной системы, после чего подробно описываются соответствующие заболевания:

— *ретикулезы, вызываемые реактивными гиперплазиями:* инфекционный мононуклеоз; острый инфекционный лимфоцитоз; лимфоцитозы туберкулезного, ревматоидного, опухолевого происхождения; болезнь Беснье-Бекк-Шаумана; диффузный мастоцитоз; синдром Вальденштрема; агаммаглобулинемия.

Злокачественные ретикулезы: ретикулосаркома; гигантофолликулярная лимфома; лимфосаркома; болезнь Гоше; болезнь Ниманн-Пикка; Х-гистиоцитоз.

Особое место уделяется болезни Годжкина, которая с клинической и морфологической точек зрения представляет собой явную связь между воспалительным и опухолевым процессами.

Особая глава посвящена лечению. В этой главе описываются современные физические, химиотерапевтические и гормональные методы лечения, применяемые выборочно в каждой стадии развития заболевания и при различных формах ретикулезов.

Подробно излагаются этиологические, антиинфекционные и гипосенсибилизирующие методы лечения, необходимые при реактивных и переходных формах, представляющие собою, следовательно, профилактику злокачественных ретикулезов.

Scanned with OKEN Scanner

Redactor responsabil: dr. V. FRĂŢILĂ
Tehnoredactor: AFILIPOAIEI ELENA

Dat la cules: 27.02.1967. Bun de tipar: 17.07.1967. Apărut: 1967. Tiraj: 2.500+140 ex. broşate. Hîrtie: scris I A cu 84 grad alb de 80 g/m², 610×860/16. Coli editoriale: 24,56. Coli de tipar: 22. Planşe tipar tipo: 6. A.: 2253/1967. C. Z. pentru bibliotecile mari: 616.42. C. Z. pentru bibliotecile mici: 616.42.

Întreprinderea poligrafică Sibiu, str. N. Bălcescu nr. 17
Comanda nr. 58.

Scanned with OKEN Scanner

Erată

Pagina	Rîndul	În loc de:	Se va citi:
50	11	KaOH	KOH
75	9	ABO	AB (IV)
155	4	aglutinante	aglutinate
303	42	deci aproximativ 1000 r în 3—5 şedinţe (3×110 r-Tubiana şi colab.[50];	peste 5 ani în mai mult de 90% din cazurile în stadiile I şi II[22,50].

Scanned with OKEN Scanner

Ginkor fort®
VENOTONIC ŞI VASCULOPROTECTOR CU PUTERE ANTIALGICĂ MAXIMĂ

Sdr premenstrual (SPM)

= ansamblul manif. psihice, fizice premergătoare menstruației, dispar după

- V la limita sesizabilului
- cel mai V: sup. de balonare abd
  - 2 în G
  - tensiune mamară dureroasă
  - cefalee
  - sup. de greață
  - edeme faciale / periferice
  - tulb. de transit
  - intabilitate, depresie, dificultăți de conc.
  - sup. de izolare / claustrofobie
  - agitație, ostilitate, oboseală
  - gust capricios (dulce, sărat)
  - chiar idei suicidare
- V apar cu 1 săpt. înainte

BEAUFOUR IPSEN INTERNATIONAL
Aleea Alexandru nr. 8, ap. 2, București
tel.: 01/231.13.82; fax: 01/231.13.23

Scanned with OKEN Scanner